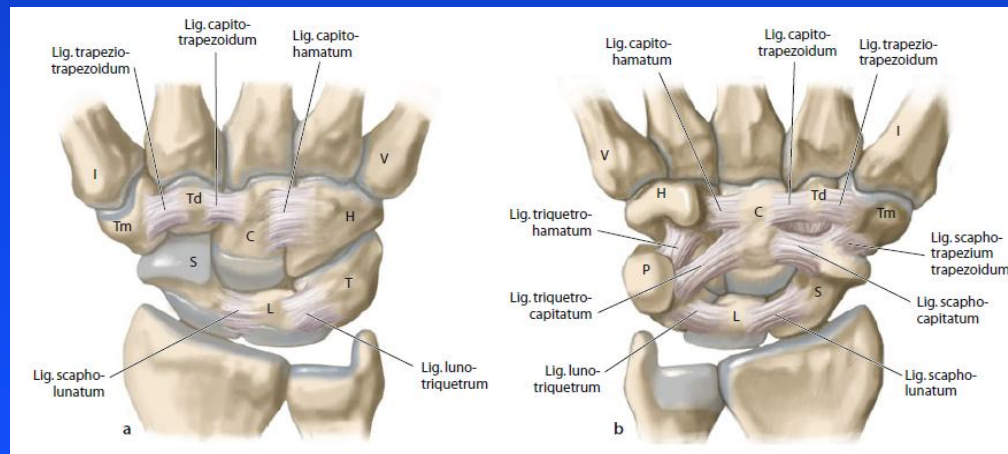
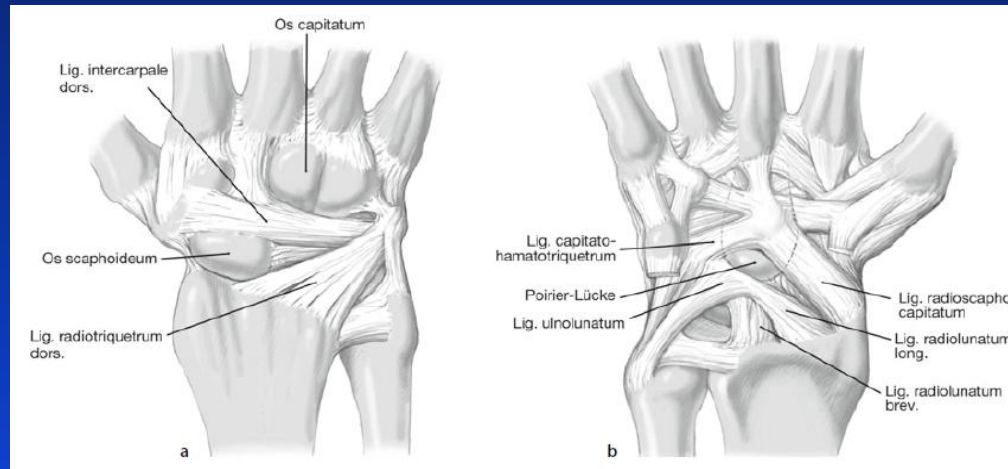


# Radiokarpální dislokace kazuistiky



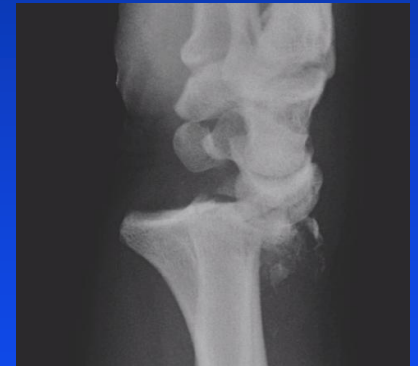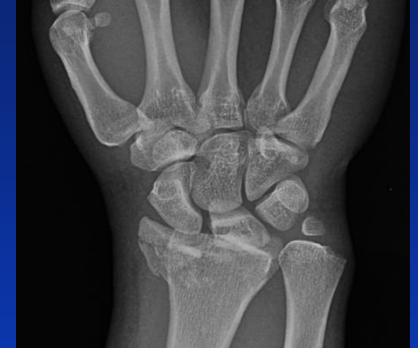**Ira D., Krtilčka M., Pikula R., Ragan J.**  
Klinika úrazové chirurgie LF MU a FN Brno

# Anatomie



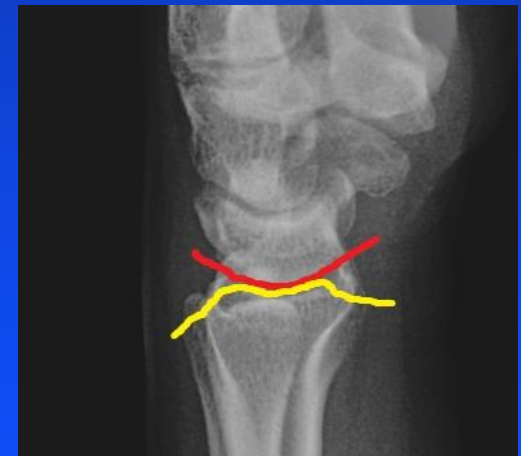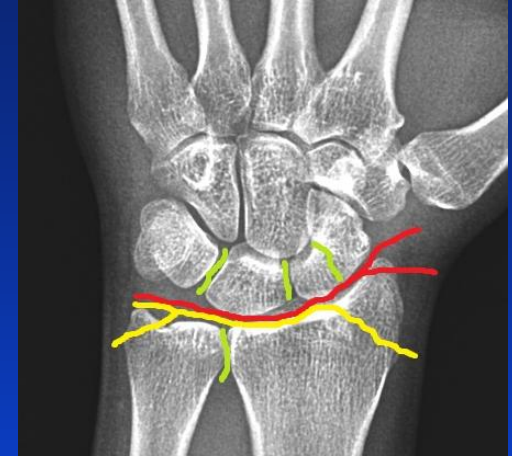# Radiokarpální dislokace

- vysokoenergetické trauma
  - mladí muži
  - kombinace vícero vektorů násilí  
(hyperextenze, torze, komprese ...)
  - Raritní poranění  
(3 série > 8 pacientů, jen 20 reportovaných volárních dislokací)
  - Kombinace s dalším poraněním  
(otvřené fraktury, neurovaskulární léze, CS, DRUJ, disociační léze)
- 
- Zlá prognóza - brzký rozvoj artrozy – trvalé následky



# Typy radiokarpálních dislokací

- Typ 1  
Radiokarpální dislokace  
± avulze apexu radiálního styloidu
- Typ 2  
Radiokarpální dislokace  
+ fraktura styloid ea radia  
+ avulze dorzální a volární hrany radia  
± fraktura baze ulnárního styloidu
- Typ 3  
Radiokarpální dislokace Typ 2  
+ DRUJ léze nebo disociační poranění karpu  
(SLD, LTD, fr. karp. kostí)

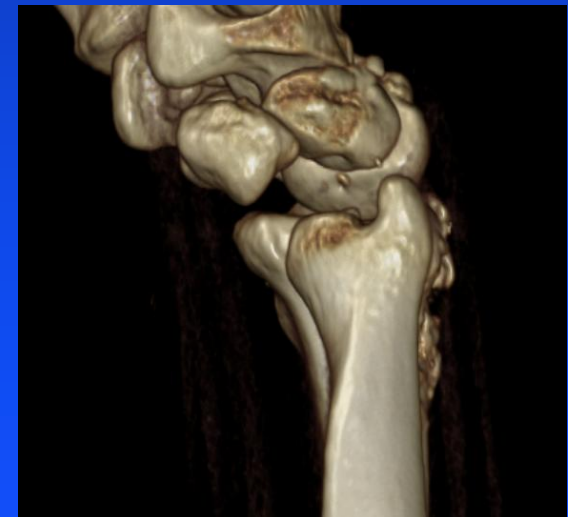
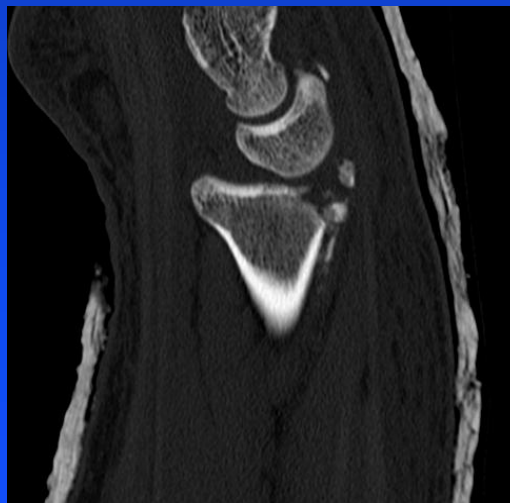
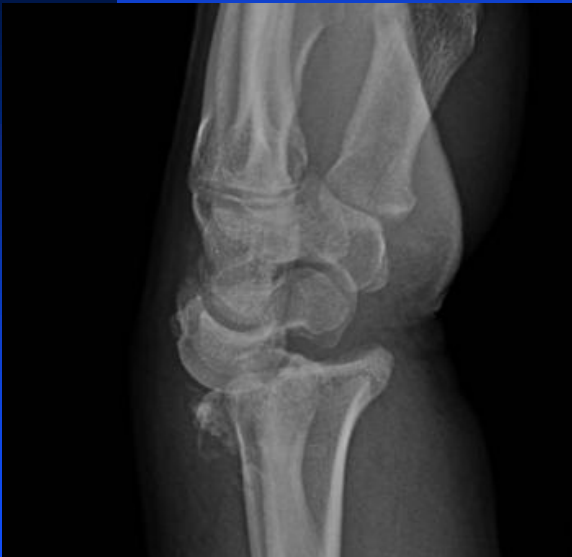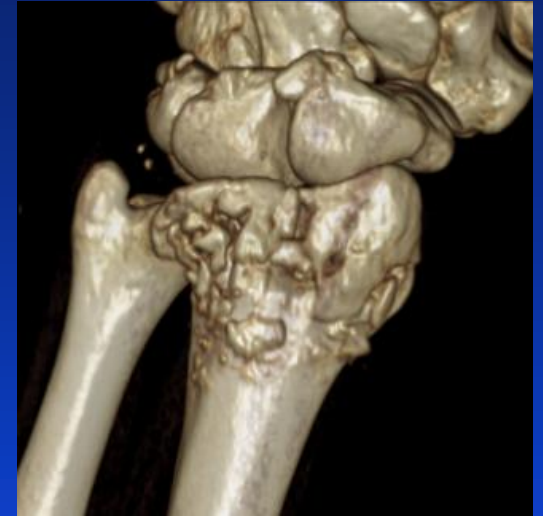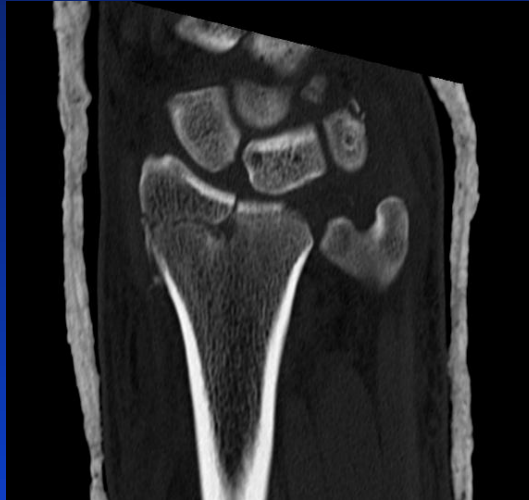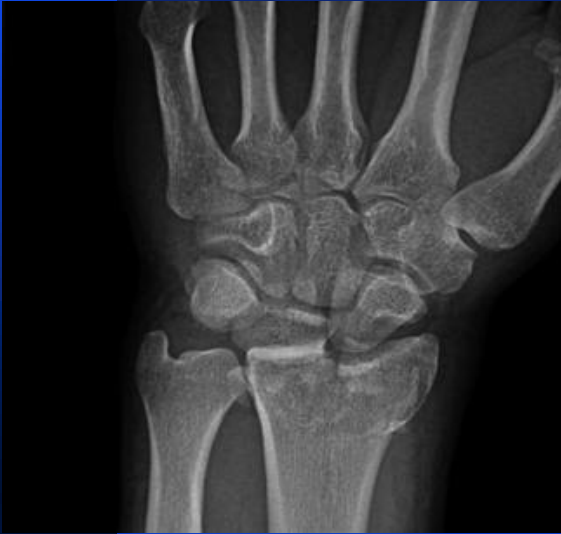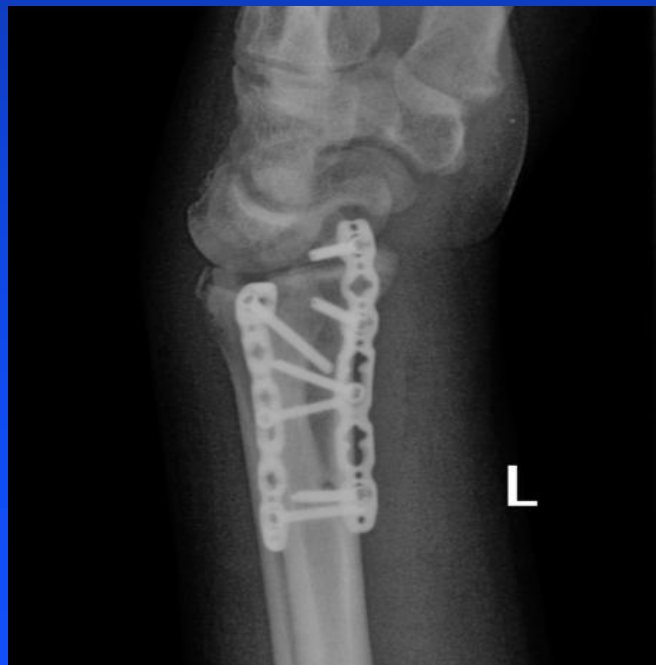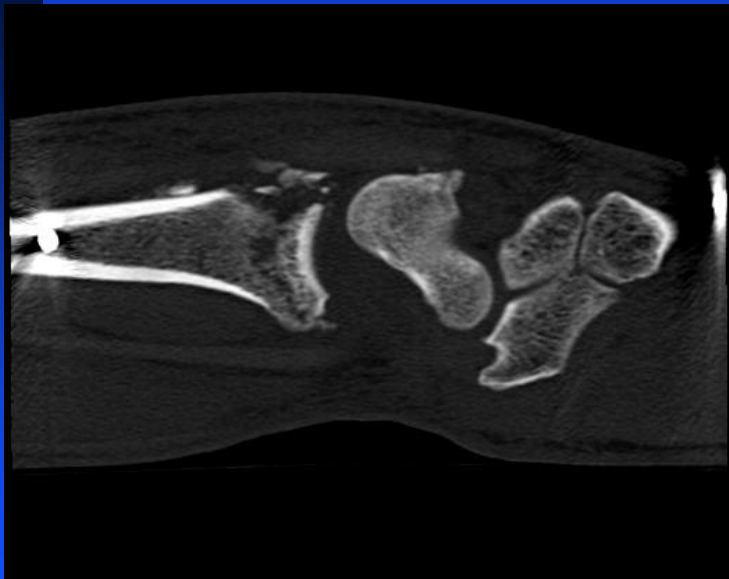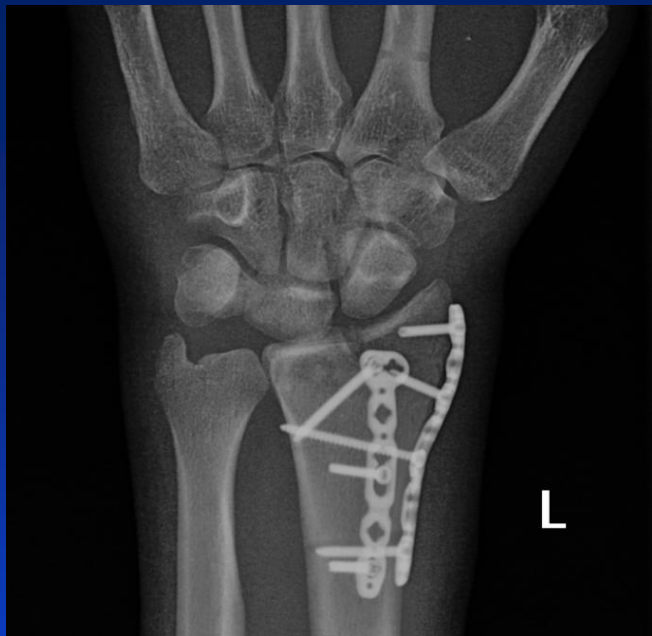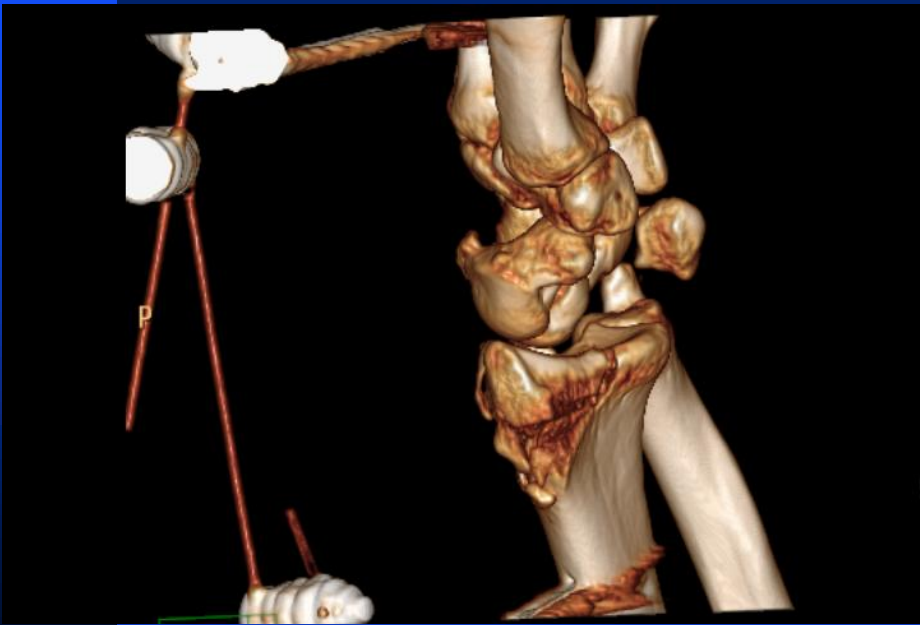
Dle směru dislokace – volární a dorsální

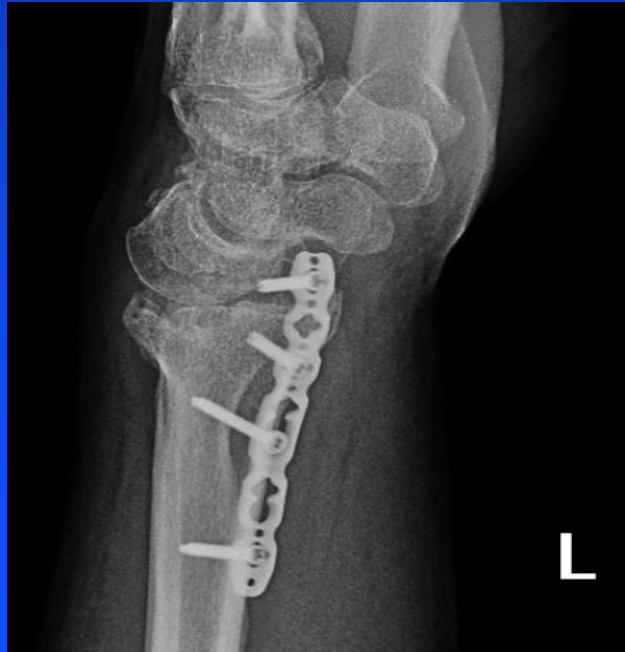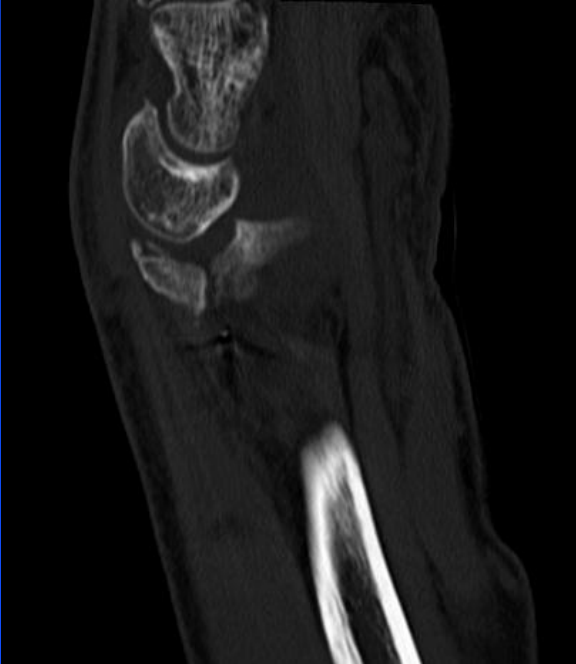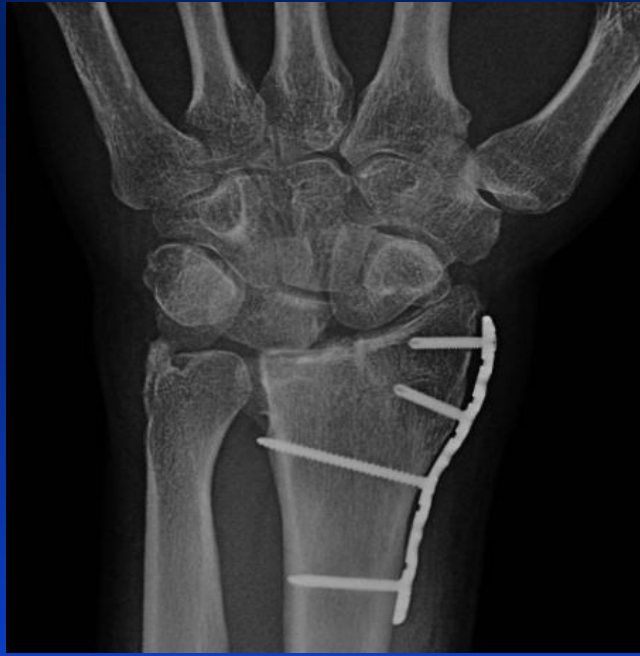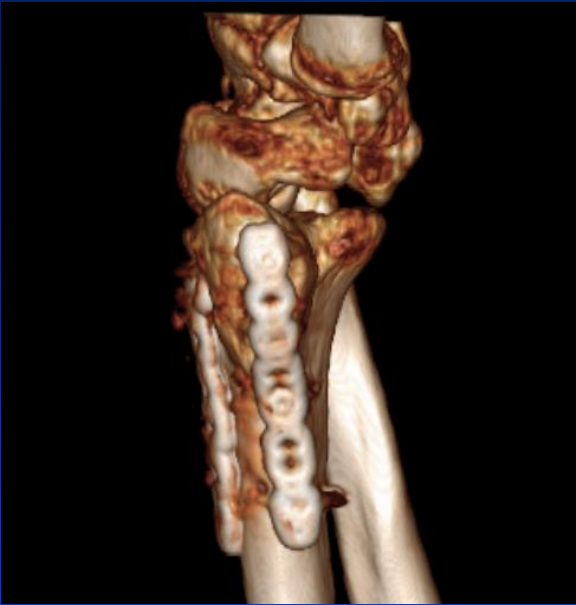# Diagnostika & Terapie

- rtg, CT (askp, MR)
- zavřená repozice a sádrová fixace / FE
- zavřená repozice, perkutánní transfixace KW + sádrová fixace / FE
- otevřená repozice, transfixace, reinzerce vazů a ev. OS, sádrová fixace / EF
- Primární radiokarpální fúze – RSL déza

# Muž, 40 let, pád ze střechy

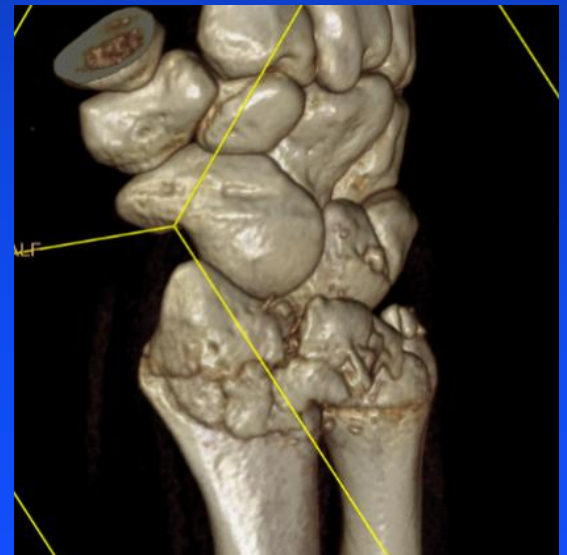
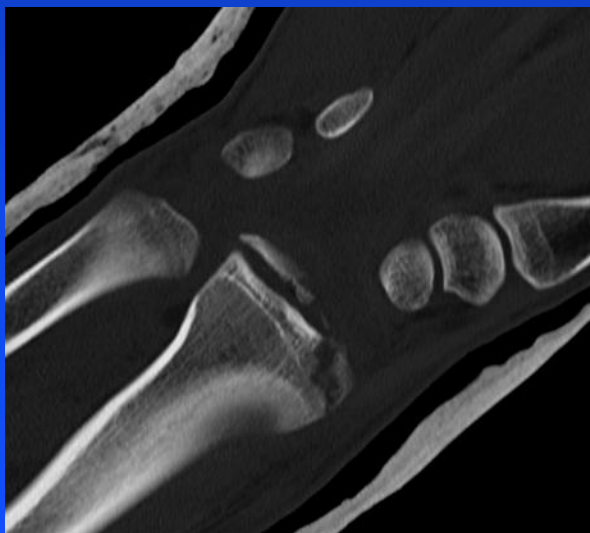
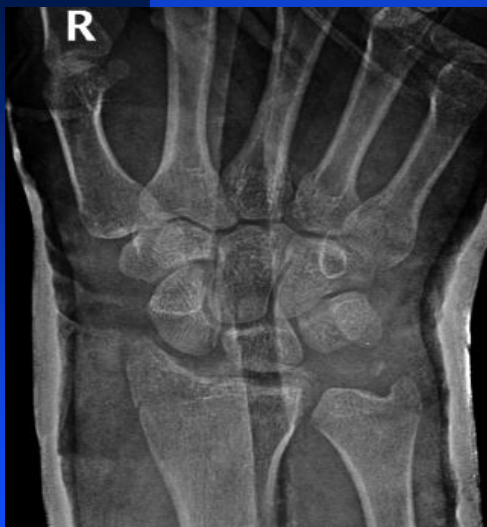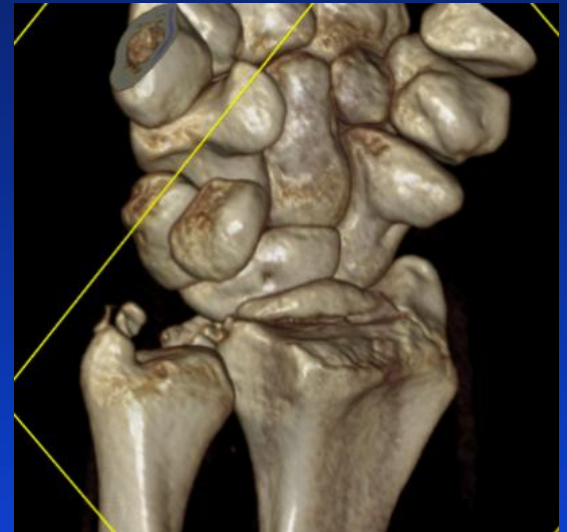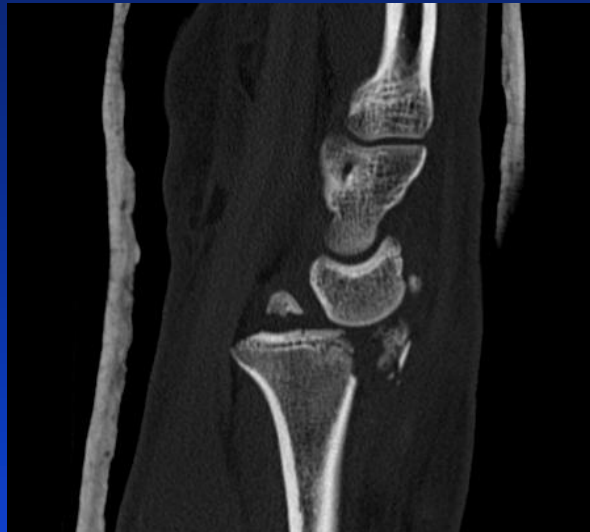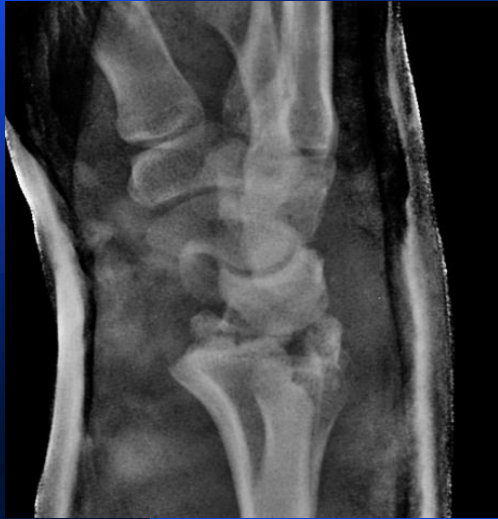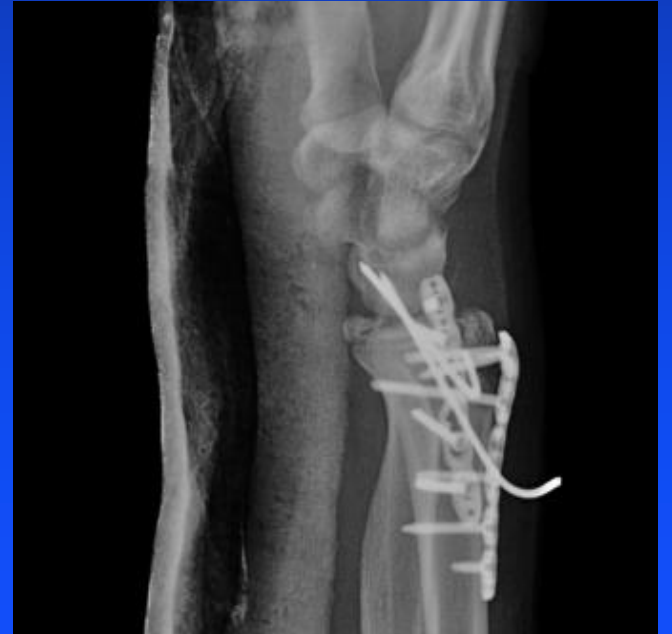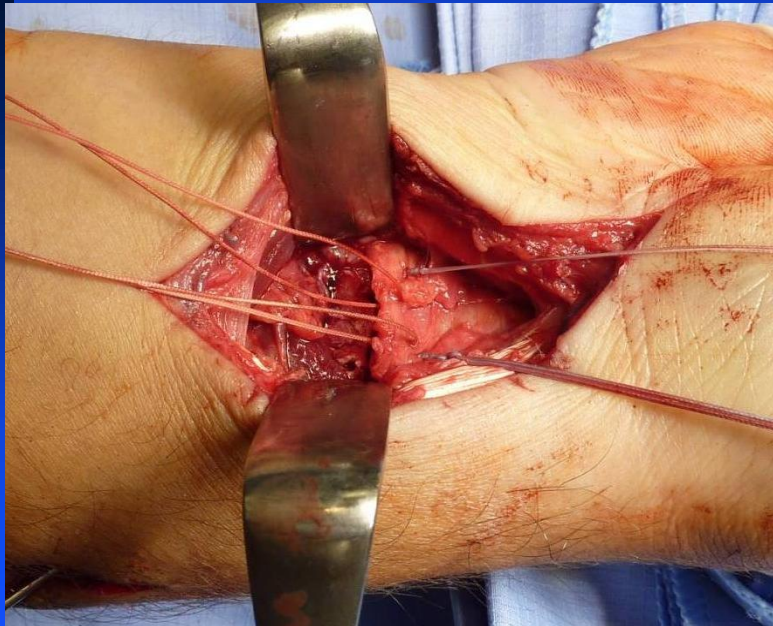
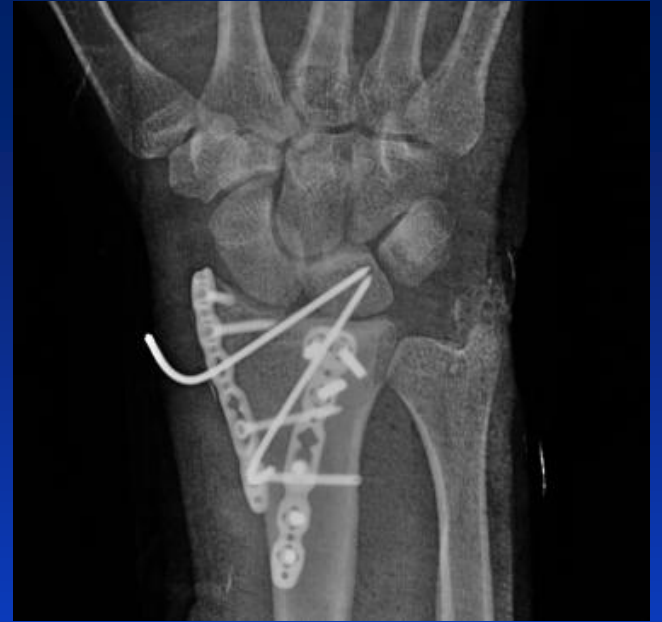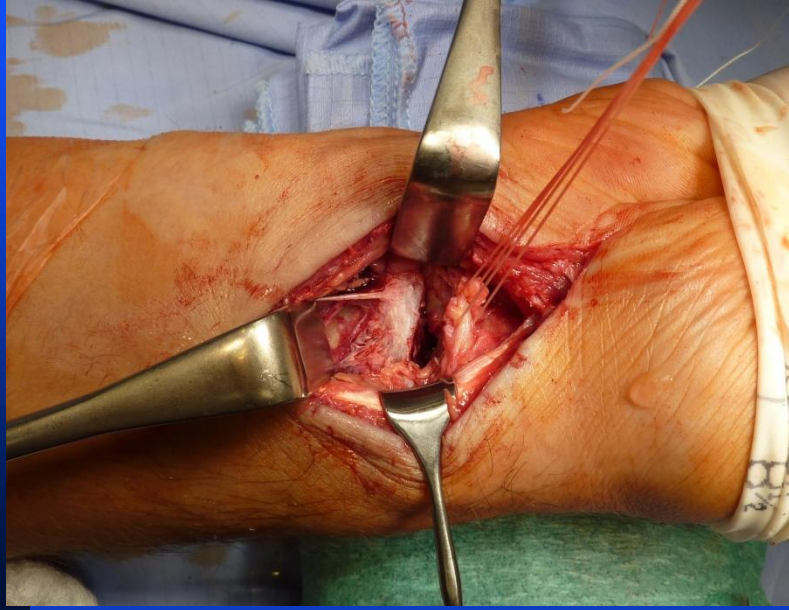


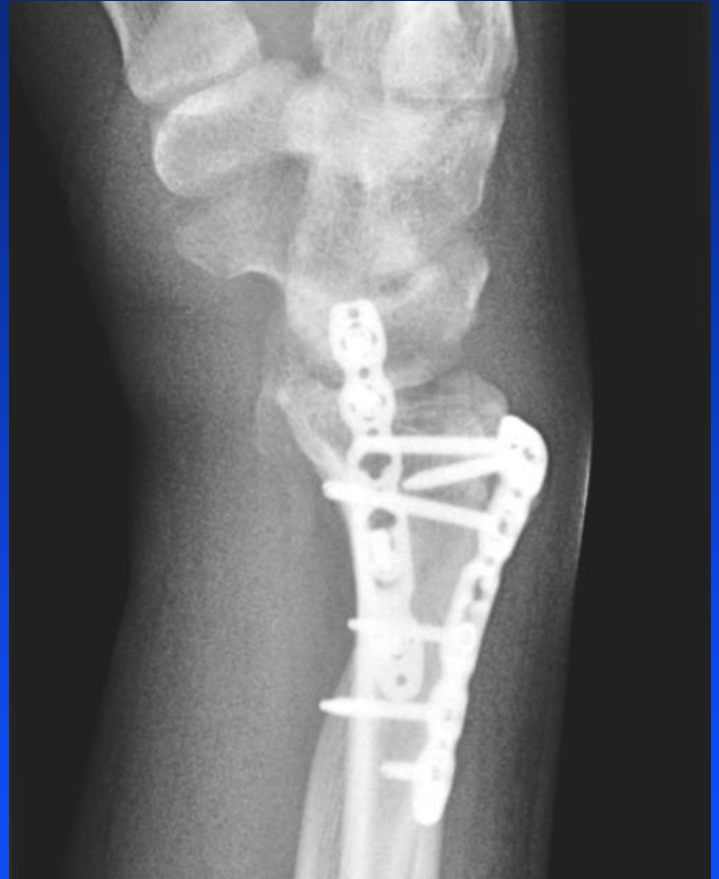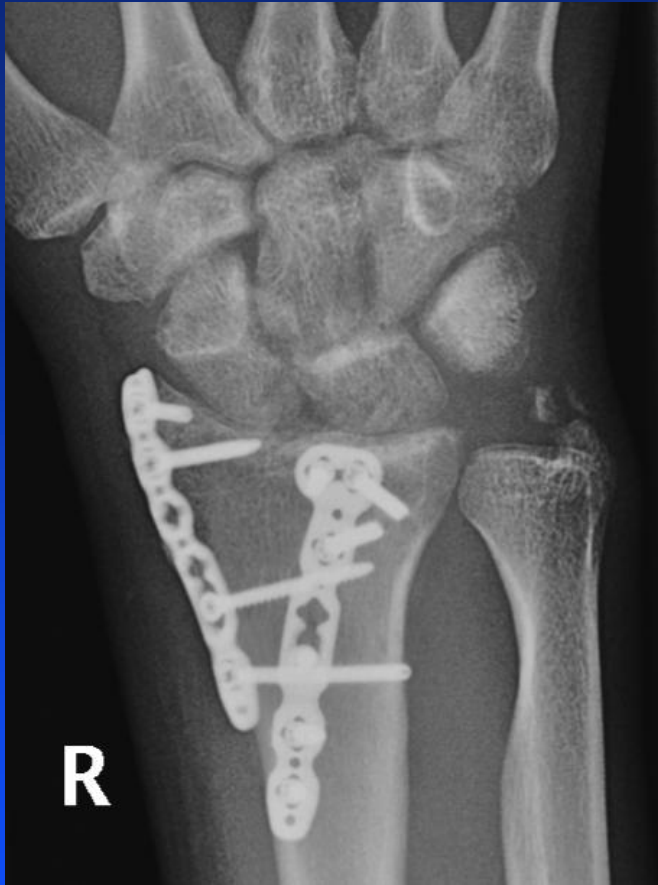




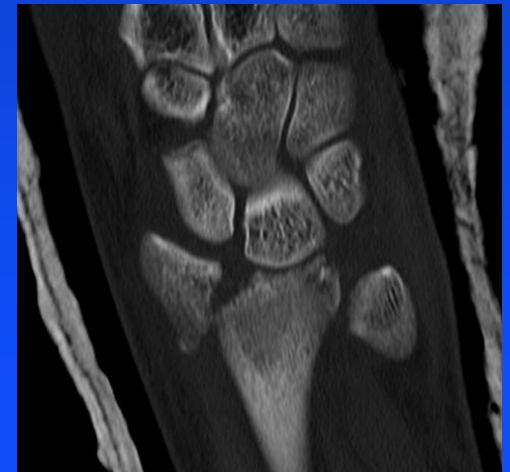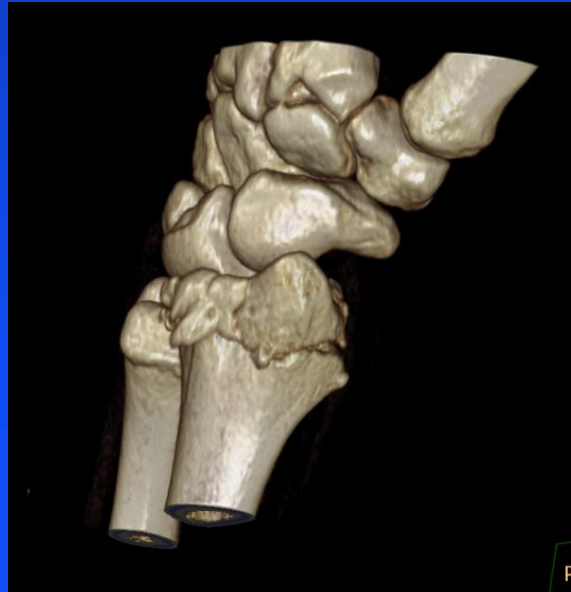
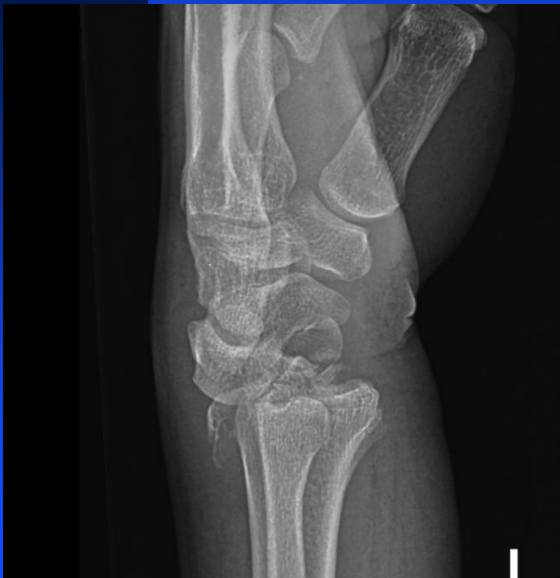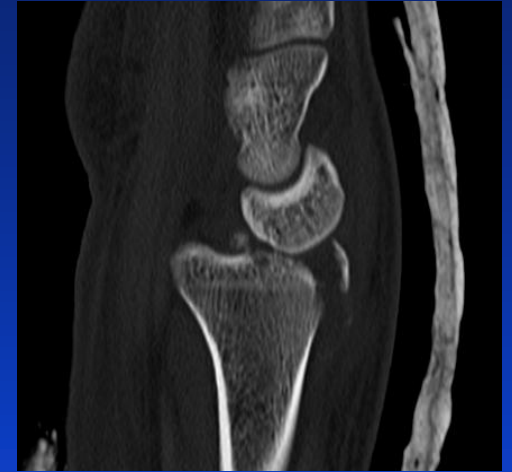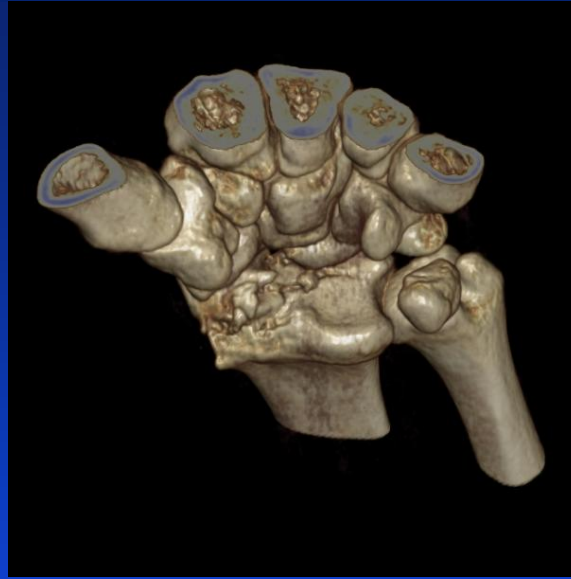
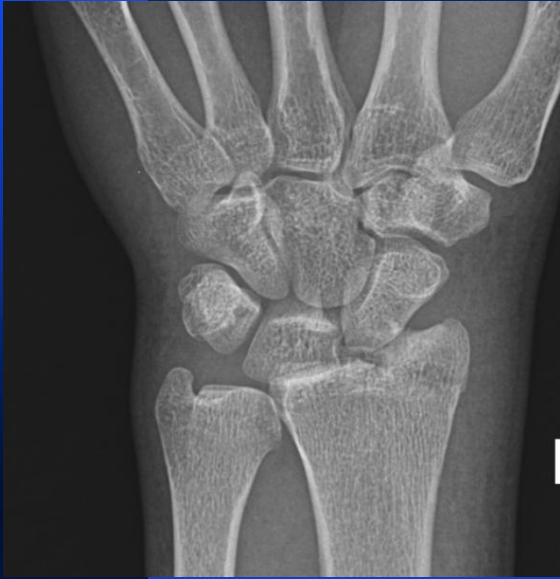# Muž, 21 let, pád lyžích

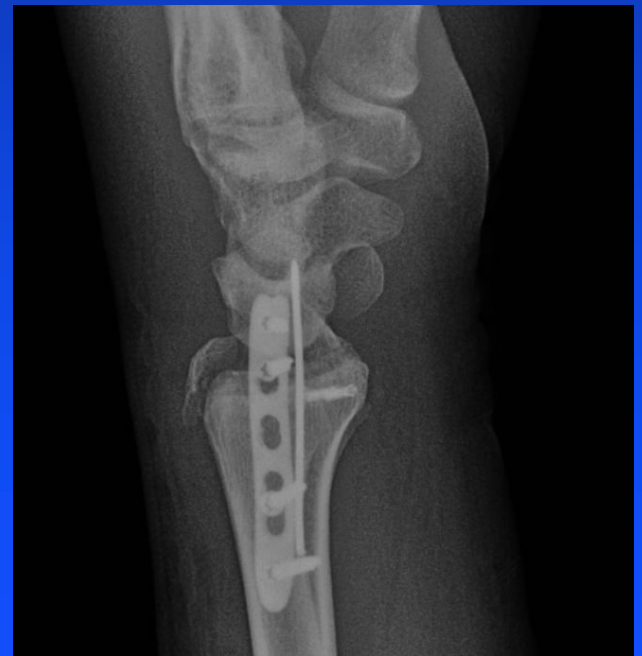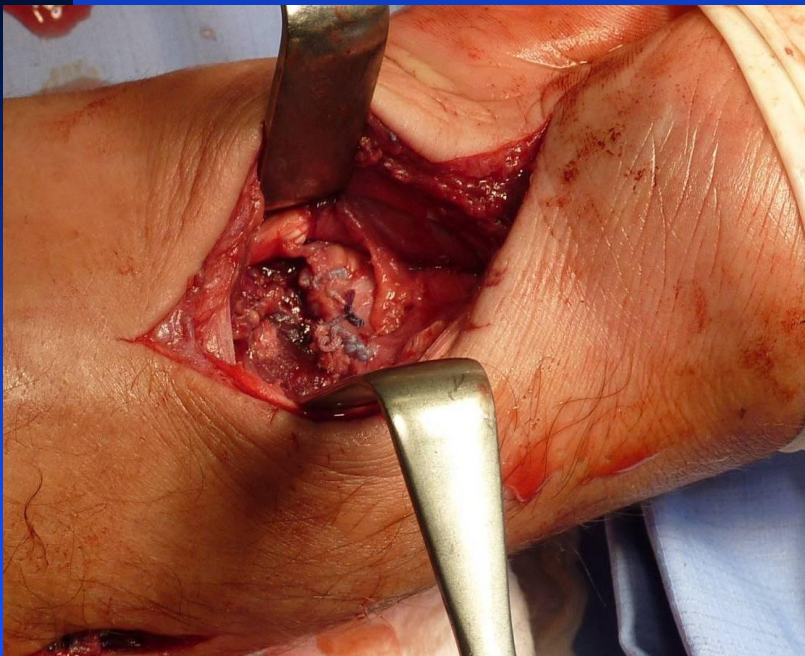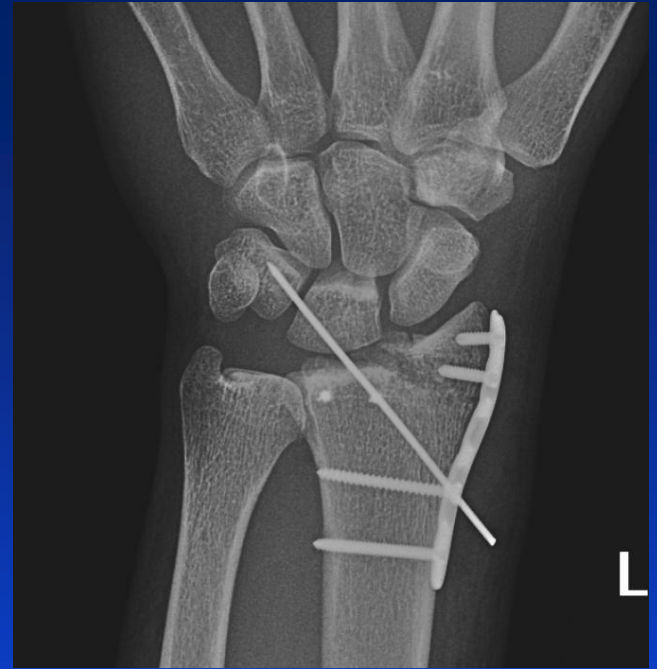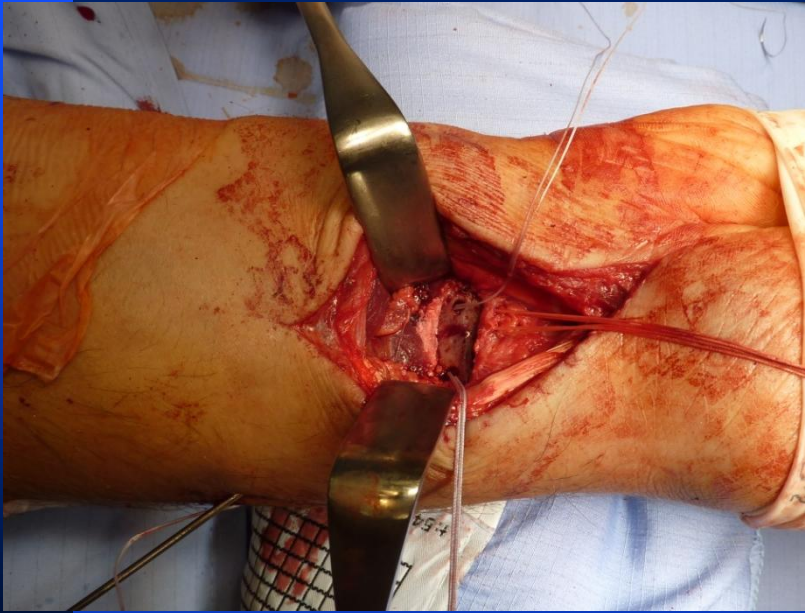




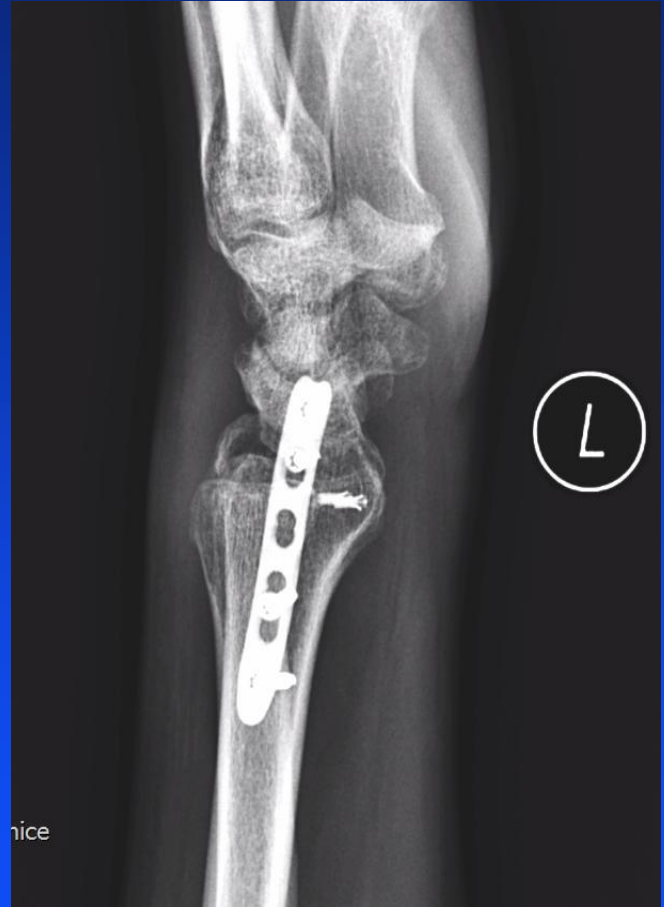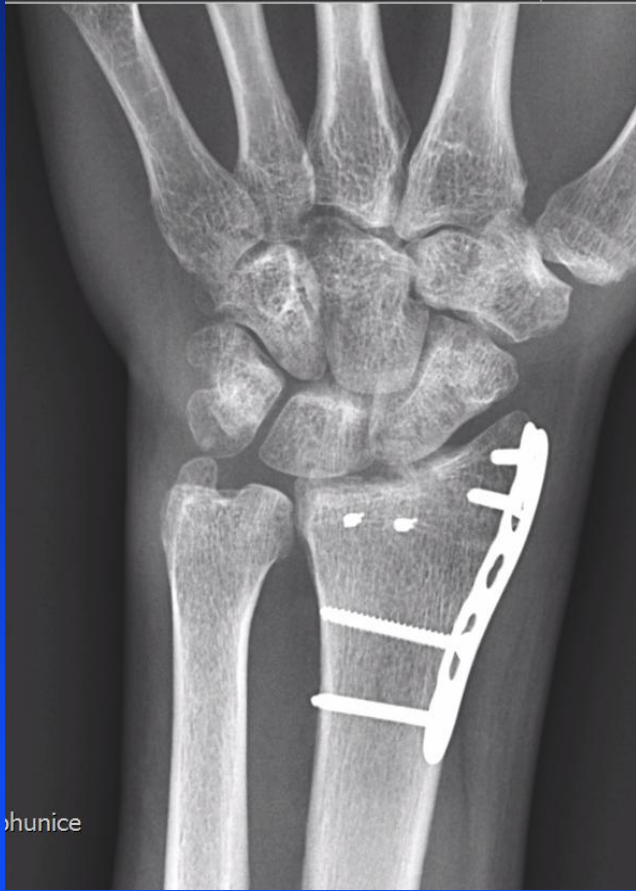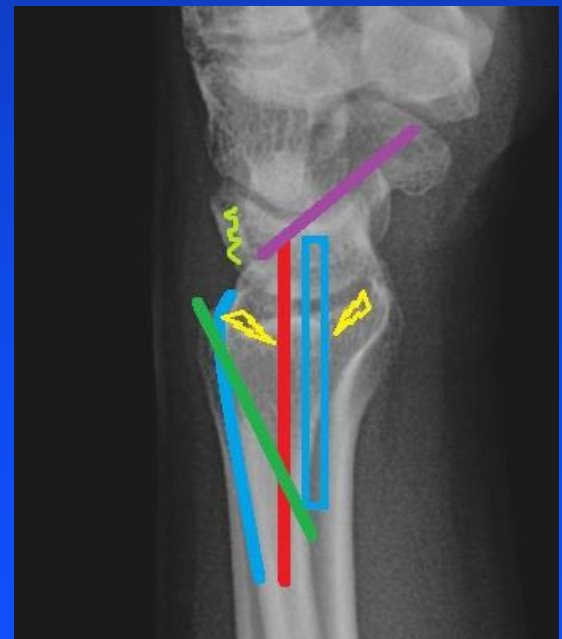
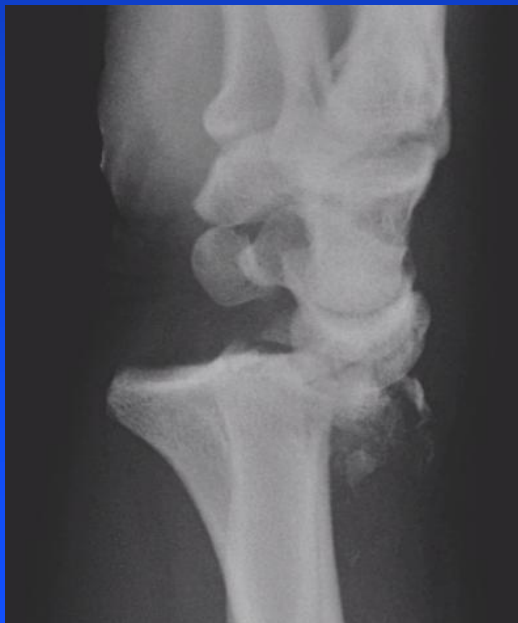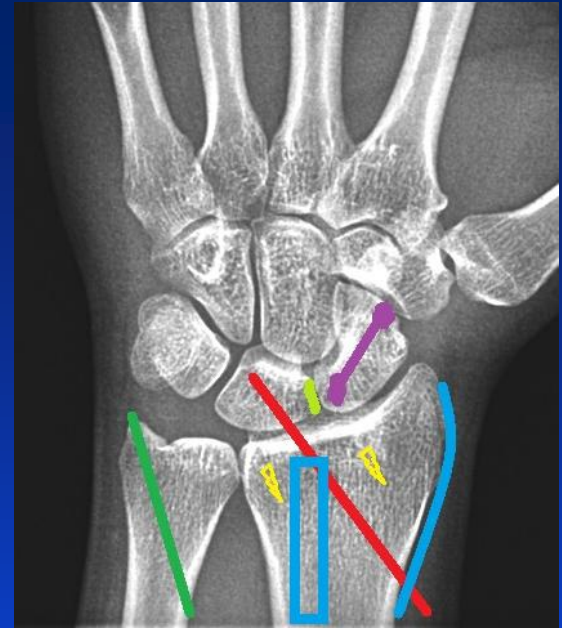


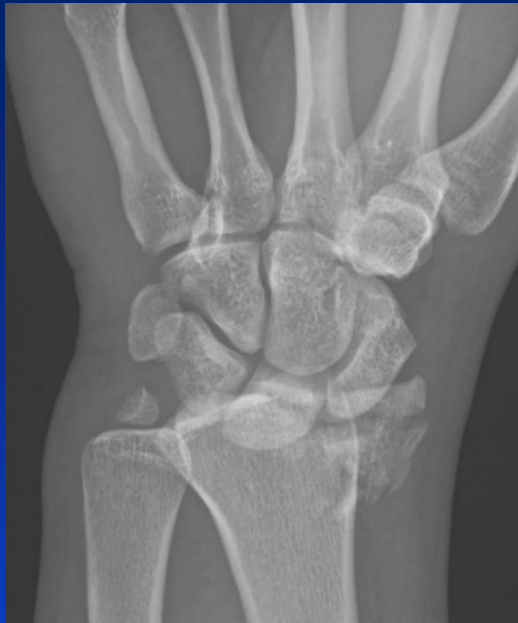# Muž, 32 let, pád na kole









# Diskuse

- útlak n. medianus – discize lig. carpi volare
- timing ošetření (damage control surgery - DCS)
- typ ošetření – míra invazivity
- otevřené ošetření – dorsální, volární nebo kombinovaný přístup



# Závěr

- znalost anatomie zápěstí a biomechaniky úrazu – klíč k úspěšné terapii
- většina úrazu zápěstí je osteoligamentózních
- urgentní repozice (DCS)
- Cave : kompartment syndrom a NC léze
- anatomická repozice a transfixace „nestabilních spojení karpu“
- specializovaná pracoviště
- nebát se brzké korekce postavení (DCS)

Děkuji za pozornost

