

Skrytá poranění u intoxikovaných aneb pouhá ebrieta?

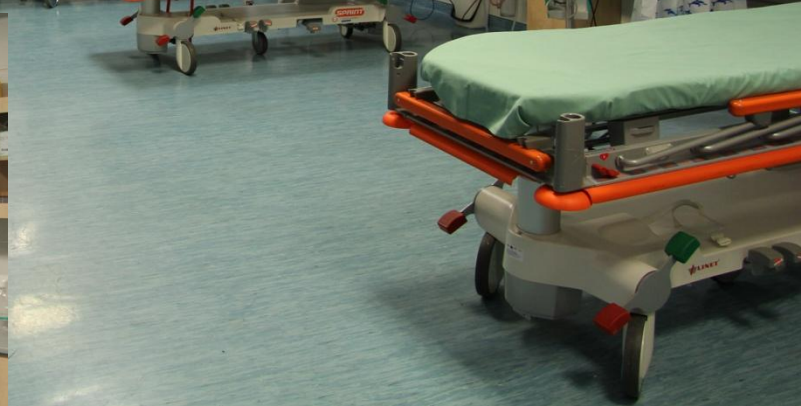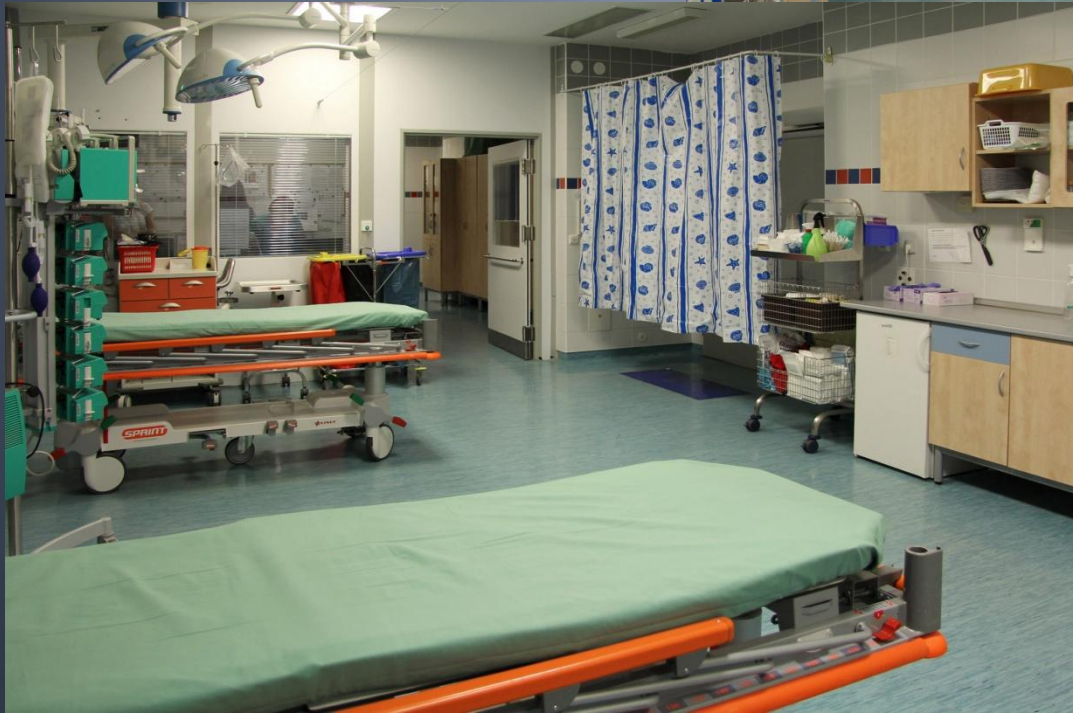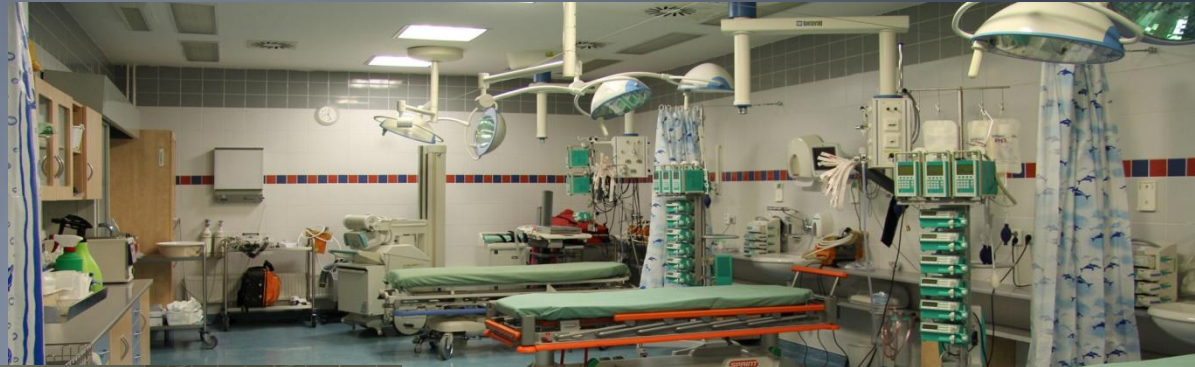MUDr.Jana Bednářová

Krajská zdravotní, a.s.Masarykova
nemocnice Ústí nad Labem

Emergency

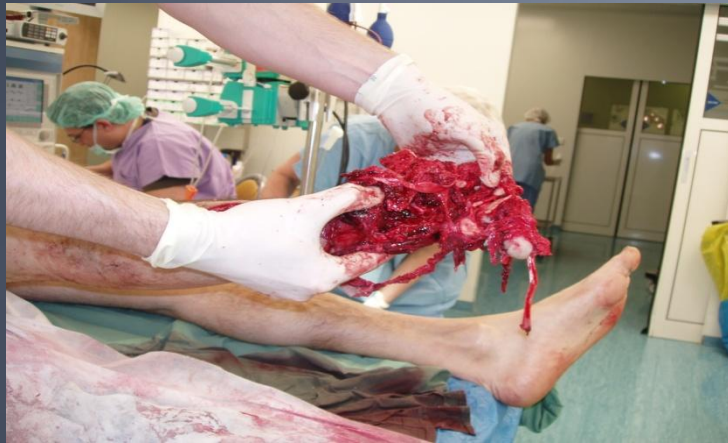EMERGENCY MN ÚSTÍ N.L.

- AKUTNÍ
LŮŽKA

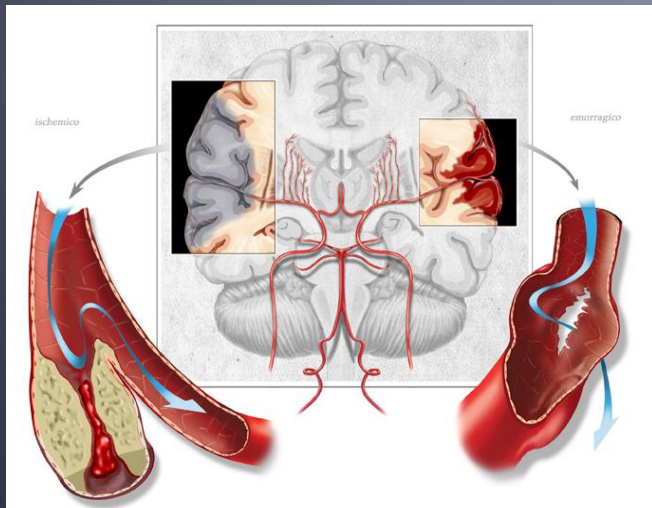
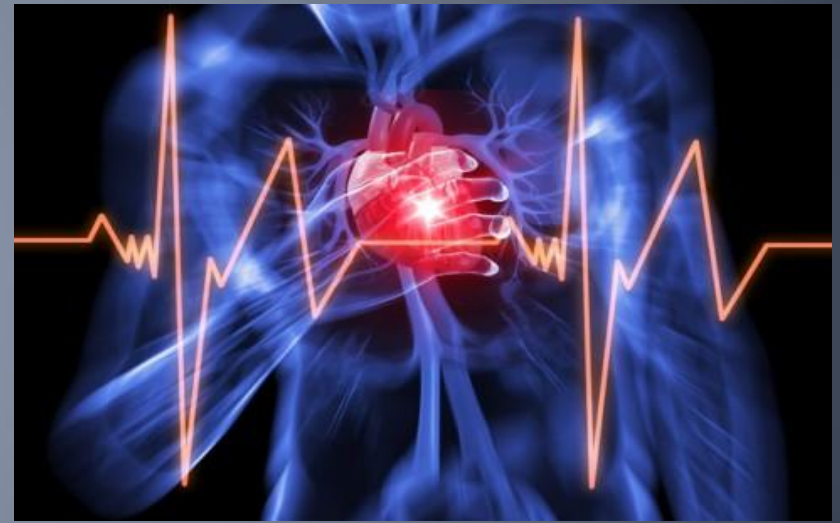

EMERGENCY MN ÚSTÍ N.L.

- traumacentrum



- kardiocentrum



- iktové centrum



EBRIETA

- **OBDOBÍ 1.1. - 31.12. 2013**

767 pacientů ubytovaných
na emergency jen pro
opilost

POUHÁ EBRIETA?

- běžný opilec



opilci, spící,
agresivní

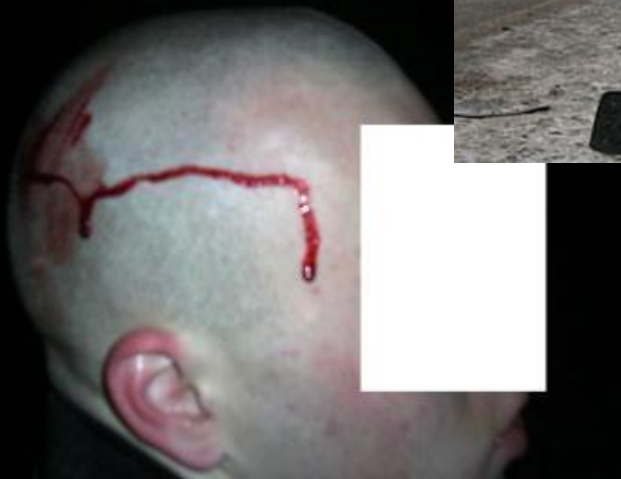POUHÁ EBRIETA ?

- Než je k nám přivezou?!?!?



POUHÁ EBRIETA ?

- Než je k nám přivezou



POUHÁ EBRIETA?

- Než je k nám přivezou



POUHÁ EBRIETA ?

- **KAZUISTIKA č. 1**
- 6.3. po půlnoci byl RZP přivezen na emergency 50 letý pacient.
- V noci byl nalezen na chodníku, přivolaná RZP jej odvezla na emergency na kanálek.
- Při přijetí zápach dechu po alkoholu, znečištěný, „něco mumlá“, bez zřetelného traumatu, bez lateralizace

POUHÁ EBRIETA ?

- V PC již opakované epizody ebriety.
- Pro známky pouhé opilosti ponechán na matraci na „kanálku“ k vystřízlivění.
- V průběhu noci spánek, při vyrušení jen stále něco mumlá.
- Na kolenou drobné oděrky, jinak bez zjevných známek poranění.

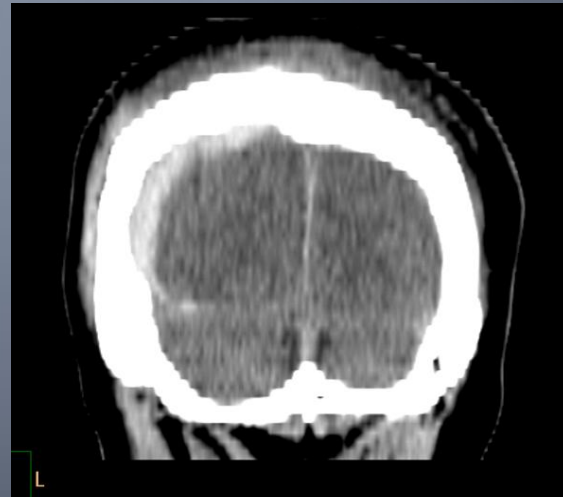
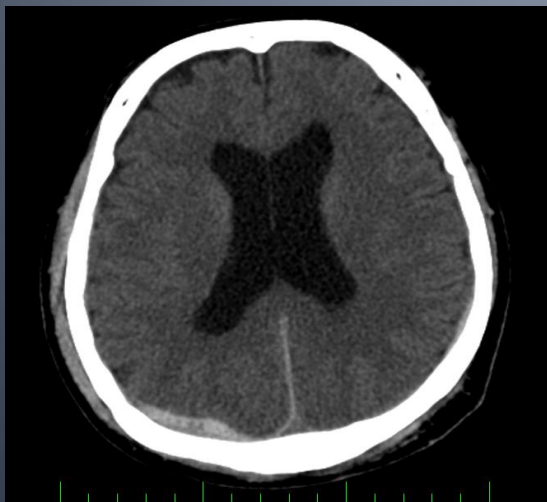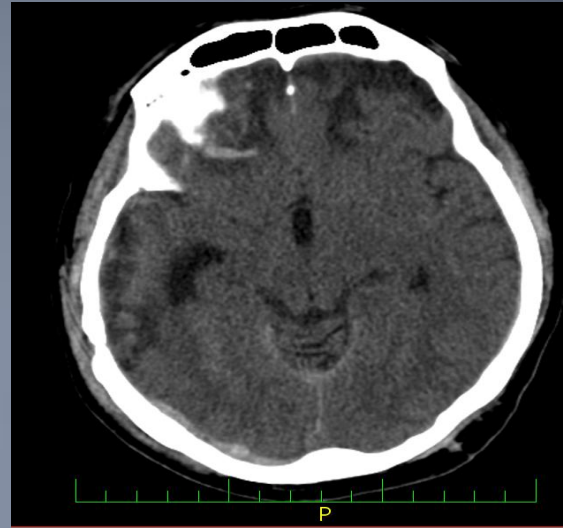
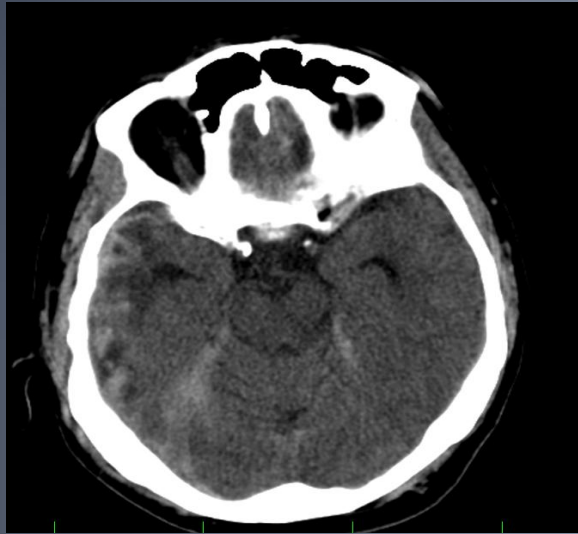
POUHÁ EBRIETA ?

- Ráno stav nezměněn, většinou spí, ale lze probudit.
- Neurologicky: bulby rozjíždějící se do divergence, nedokáže srovnat, nedokáže zaostřit
- PHK normální síla, hybnost, LHK vázne ve všech segmentech, oslabení lehkého stupně.

POUHÁ EBRIETA ?

- Provedeno CT mozku
- Se závěrem:
- Kraniotrauma, vpravo intracerebrální
- hematom, subarachnoideální
hematom, subdurální hematom.
- Komory nerozšířené, ve středním
postavení, hypodenzity frontálně
bilat. po starším traumatu.

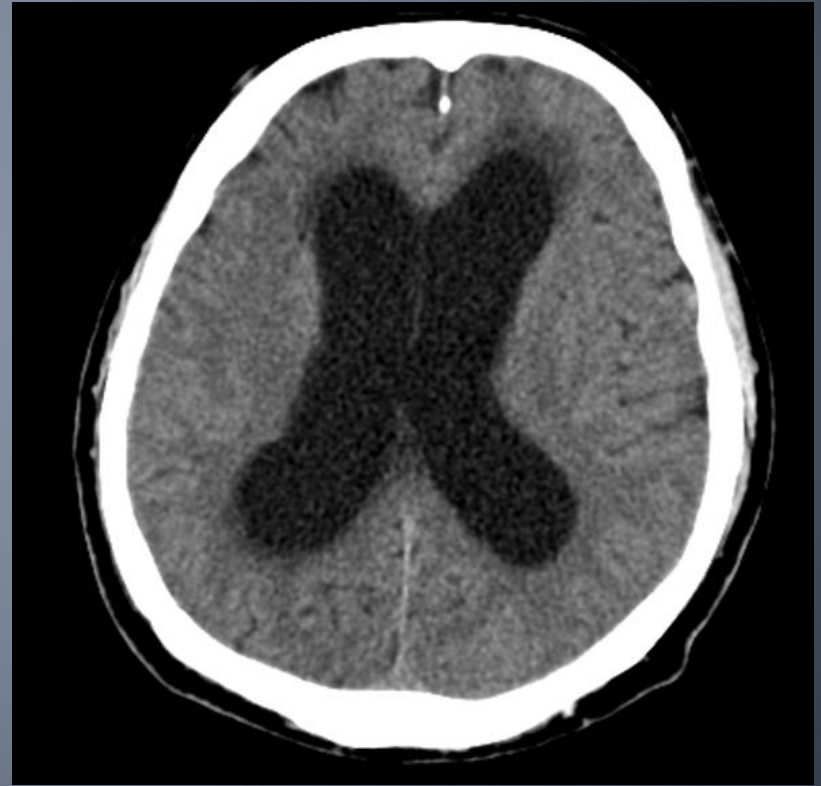
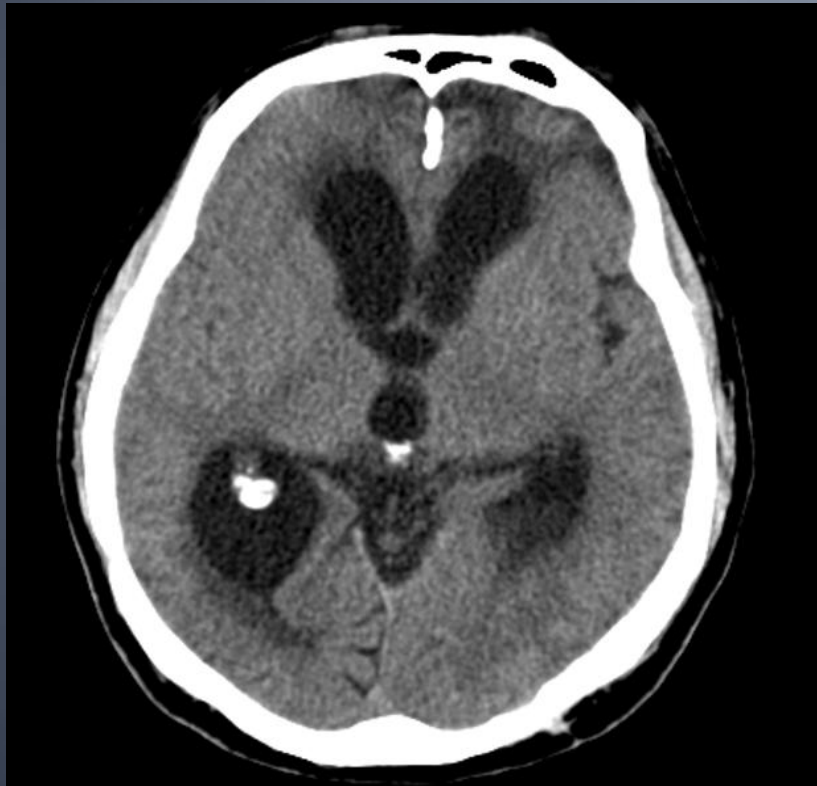CT mozku 6.3.2012



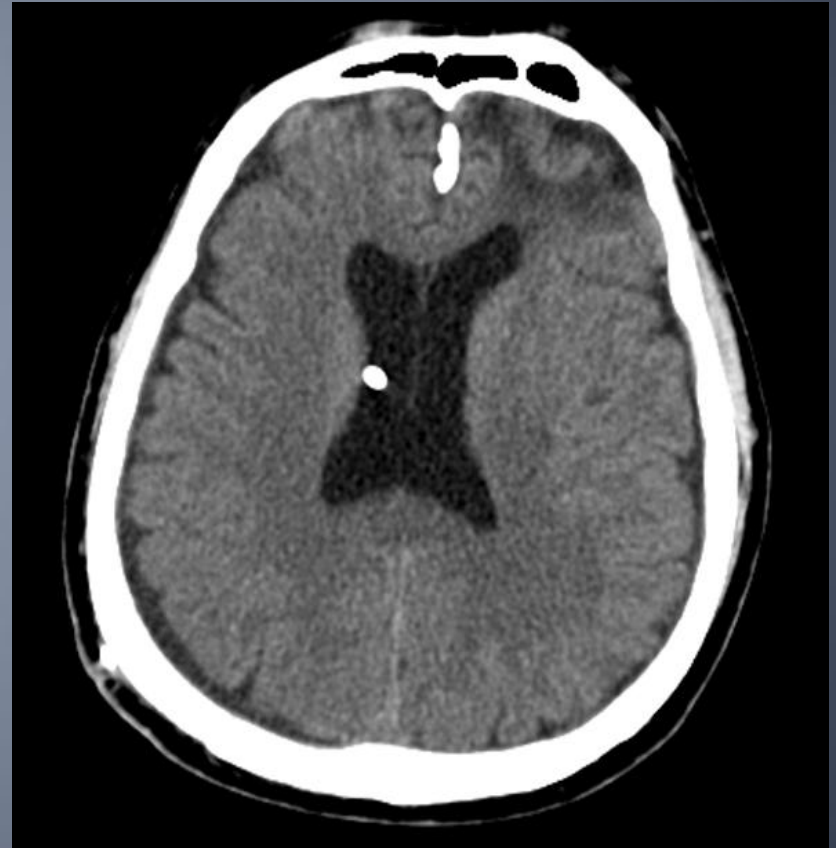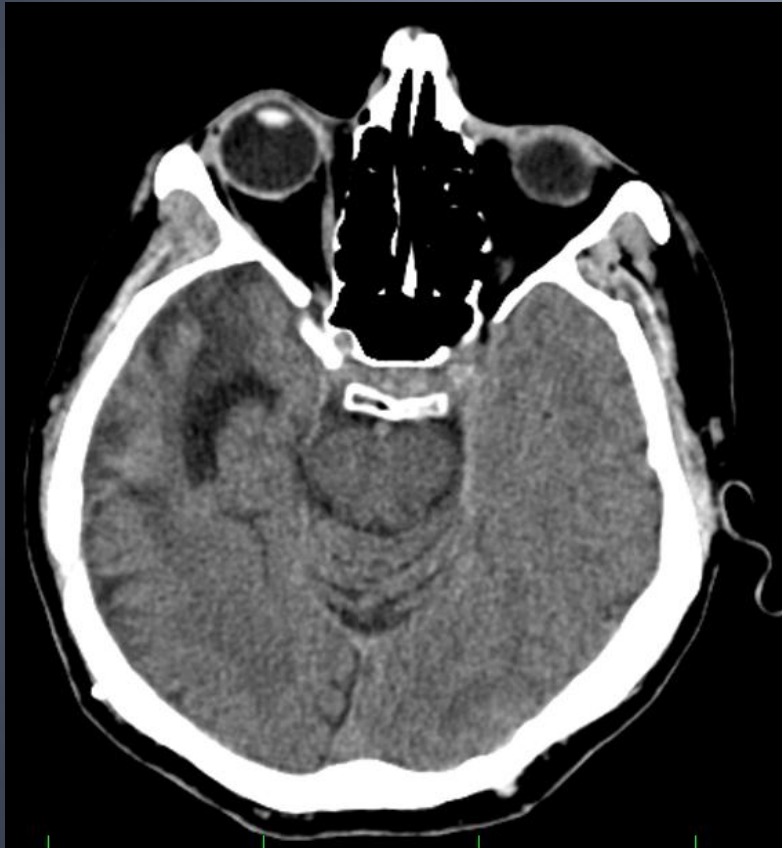POUHÁ EBRIETA ?

- 6.3.2012 hospitalizován na JIP
- Další postup konzervativní
- 14.3. přeložen na neurochirurgické odd.
- Dle CT z 11.3. mírná regrese traumatických změn
- Na NCH oddělení rehabilitace na lůžku, snaha o spolupráci.
- 19.3. přeložen k další rehabilitaci do LDN Ryjice.

CT 17. 4. 2012



CT 21.5. 2012 po VP shuntu



POUHÁ EBRIETA ?

- **KAZUISTIKA č. 2**
- 2.2.2012 byl přivezen RZP na ambulanci emergency 67 letý muž.
- Upadl, poranil se na hlavě.
- Bezvědomí neguje, vše si pamatuje, obj. zápach dechu po alkoholu, alkohol sám přiznává.
- Na hlavě occipitálně asi 3 cm dlouhá tržná ranka

POUHÁ EBRIETA ?

- Vyšetřen traumatologem
- Provedeno RTG se závěrem bez zjevných traumatických změn na skeletu lbi .
- Ošetřen: toileta, 1% mesocain, sutura, Novikov.
- Závěr: vulnus lacerum capitis
- ebrietas ethylica

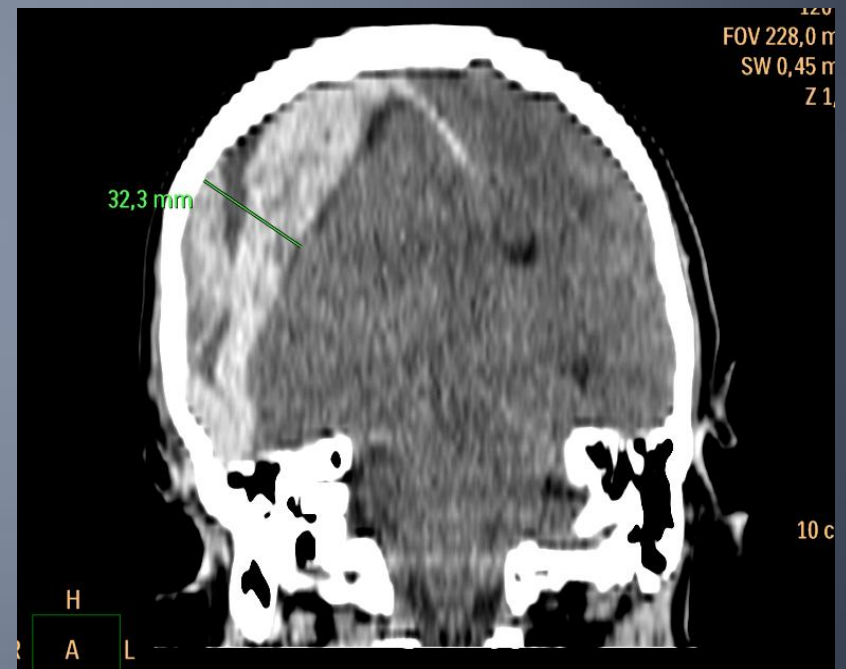
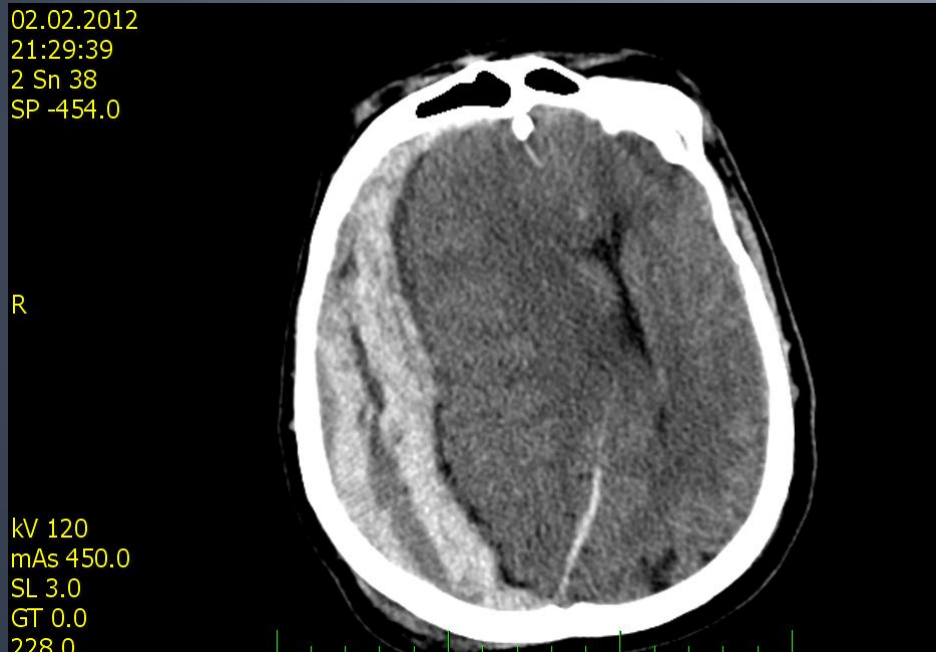
POUHÁ EBRIETA ?

- První pád pro který přivezen na emergency cca kolem 18.hod
- Konec ošetření 19,42, kdy odchází z ambulance a z emergency.
- Ve 20,00 ještě na emergency nový pád, položen na lůžka, apnoické pauzy, alterace vědomí, GCS 4, mydriaza zornic, izokorie.

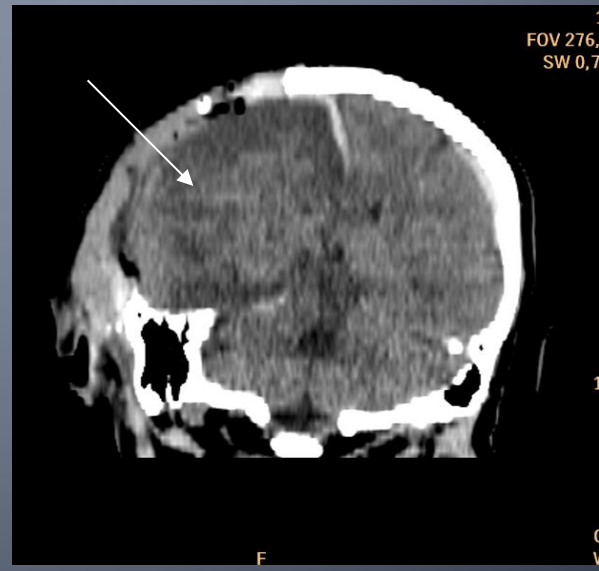
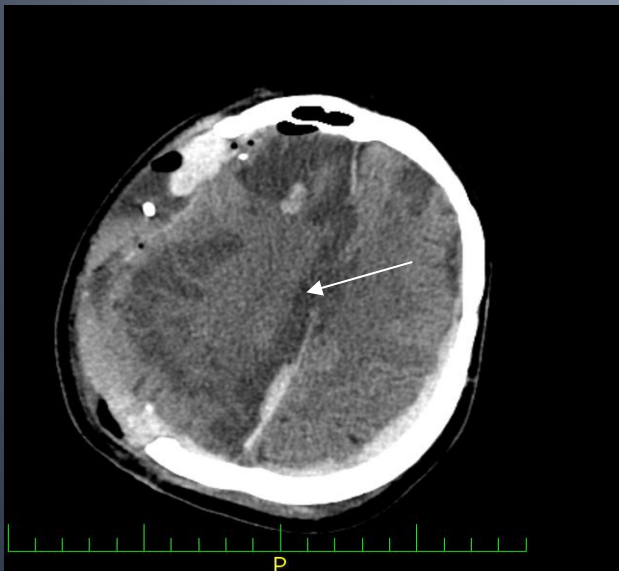
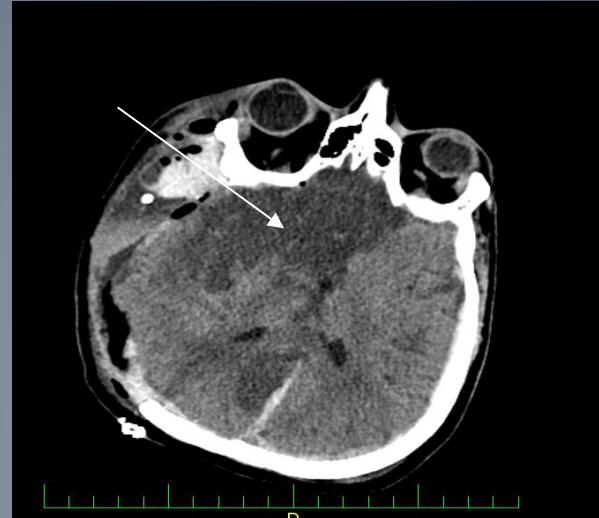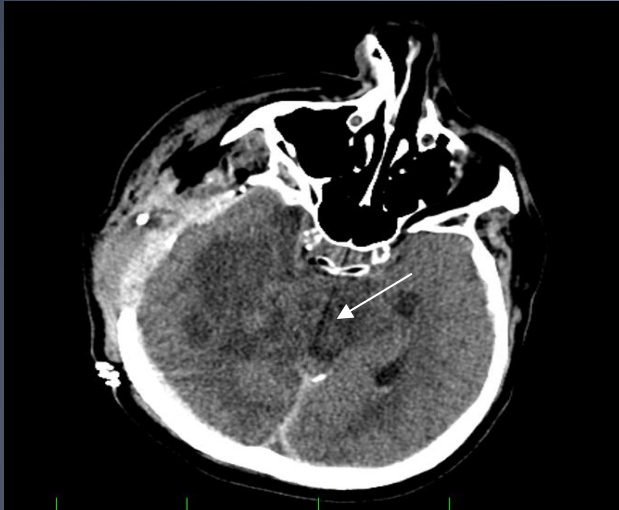POUHÁ EBRIETA ?

- Provedeno CT mozku, kde objemný
- subdurální hematom, dále OTI
- Indikován neurochirurgický výkon, dekompresivní kraniektomie, poté příjem na JIP

CT mozku 2.2.2012



CT mozku 3.2. 2012



POUHÁ EBRIETA ?

- V dalším průběhu stále na JIP, UPV.
- Prognosa nepříznivá
- 19.2. exitus letalis

POUHÁ EBRIETA?

- **KAZUISTIKA č. 3**
- **15.6. ve 3 hodiny 3 minuty byl přivezen na lůžka emergency 52 letý muž. Zjevně opilý, silný zápach dechu po alkoholu. Tržná rána na hlavě.**

POUHÁ EBRIETA?

- **KAZUISTIKA č.3**
- Na lůžkách vyšetřen traumatologem: somnolentní, slovní kontakt navázat nelze.
- Tržná rána na hlavě parietálně, zasahující na kost.
- Zornice izokor., fotoreakce +
- Krk, hrudník, břicho, končetiny bez zjevné patologie.

POUHÁ EBRIETA?

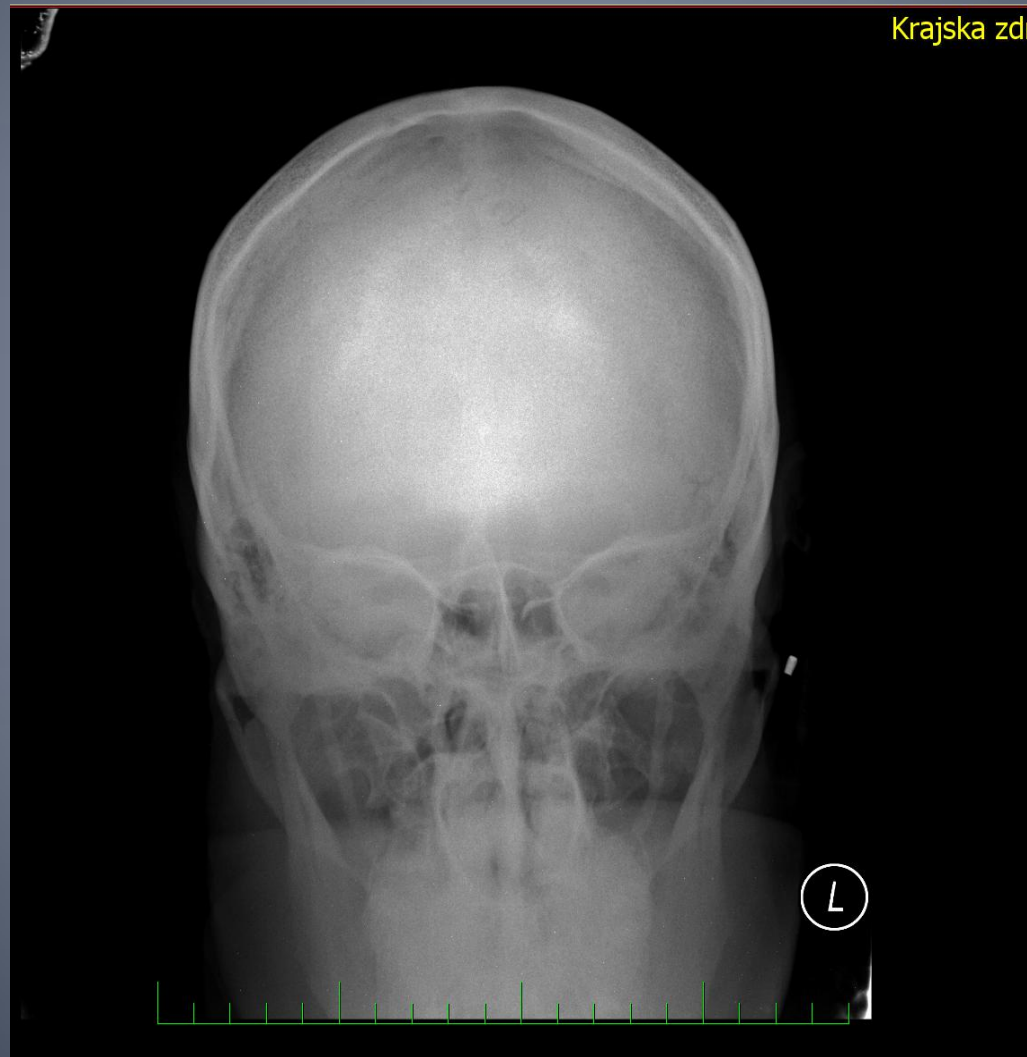KAZUISTIKA Č . 3

- Léčba: sutura, rukavicový dren
- **Závěr:**
- Vulnus contusolacerum capitis.
- Ebrietas ethylica gravis

POUHÁ EBRIETA?

- **Kazuistika č.3**
- Plán péče: hospitalizace na traumatologii přes rtg lbi a c páteře
- Klid na lůžku.
- Stav vědomí, TK,SF a 2 hod
- Ráno neurologické vyšetření
- Další postup dle stavu

Kazuistika č.3



POUHÁ EBRIETA?

- **KAZUISTIKA č 3:**

Neurologické vyšetření v 9,39:

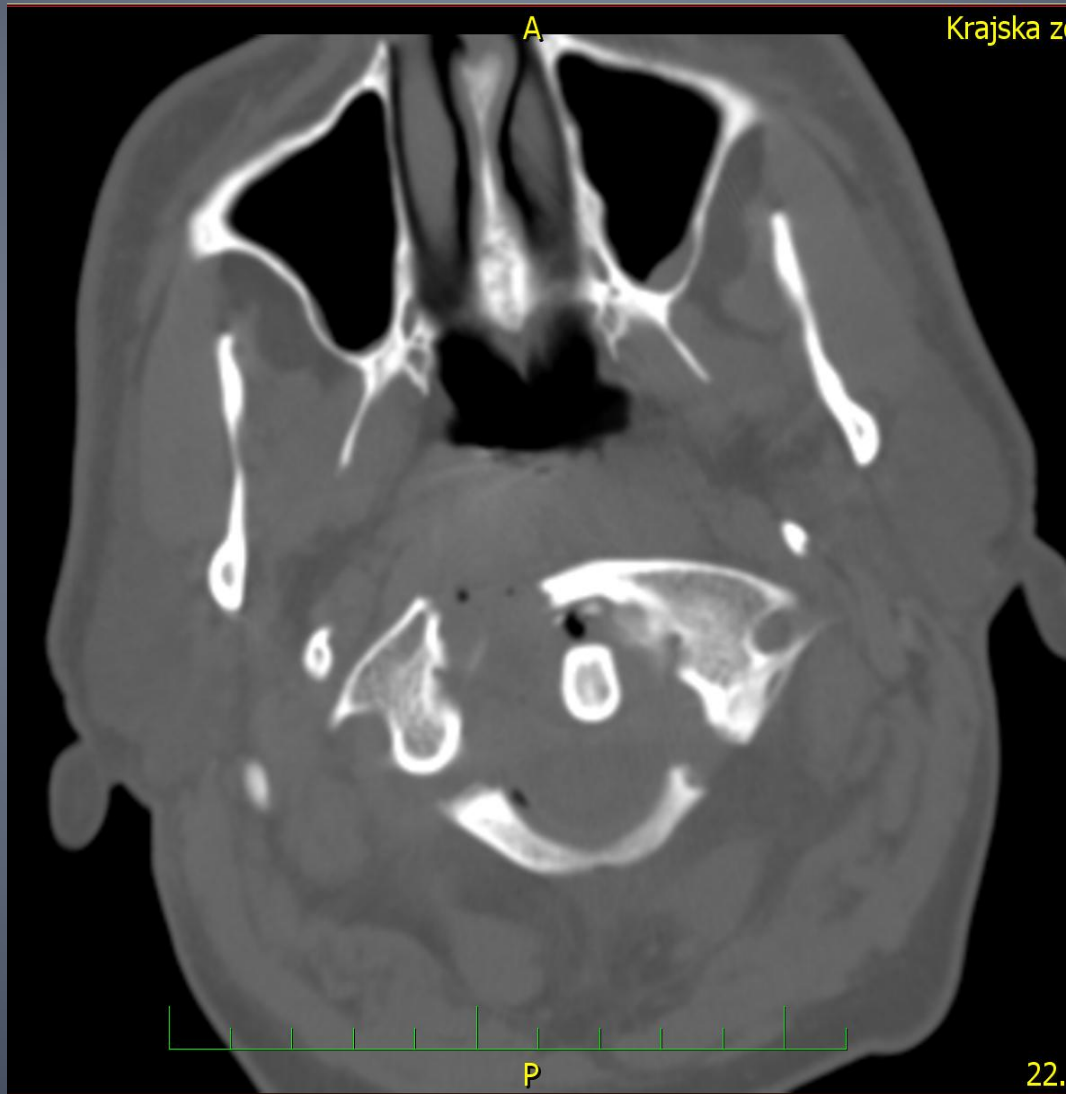při vědomí, ale nepamatuje si co se stalo, ví, že slavil narozeniny.

Stěžuje si: strašně bolí krk, hůře hýbe levou rukou, která je necitlivá, hůře polyká, mluví normálně.

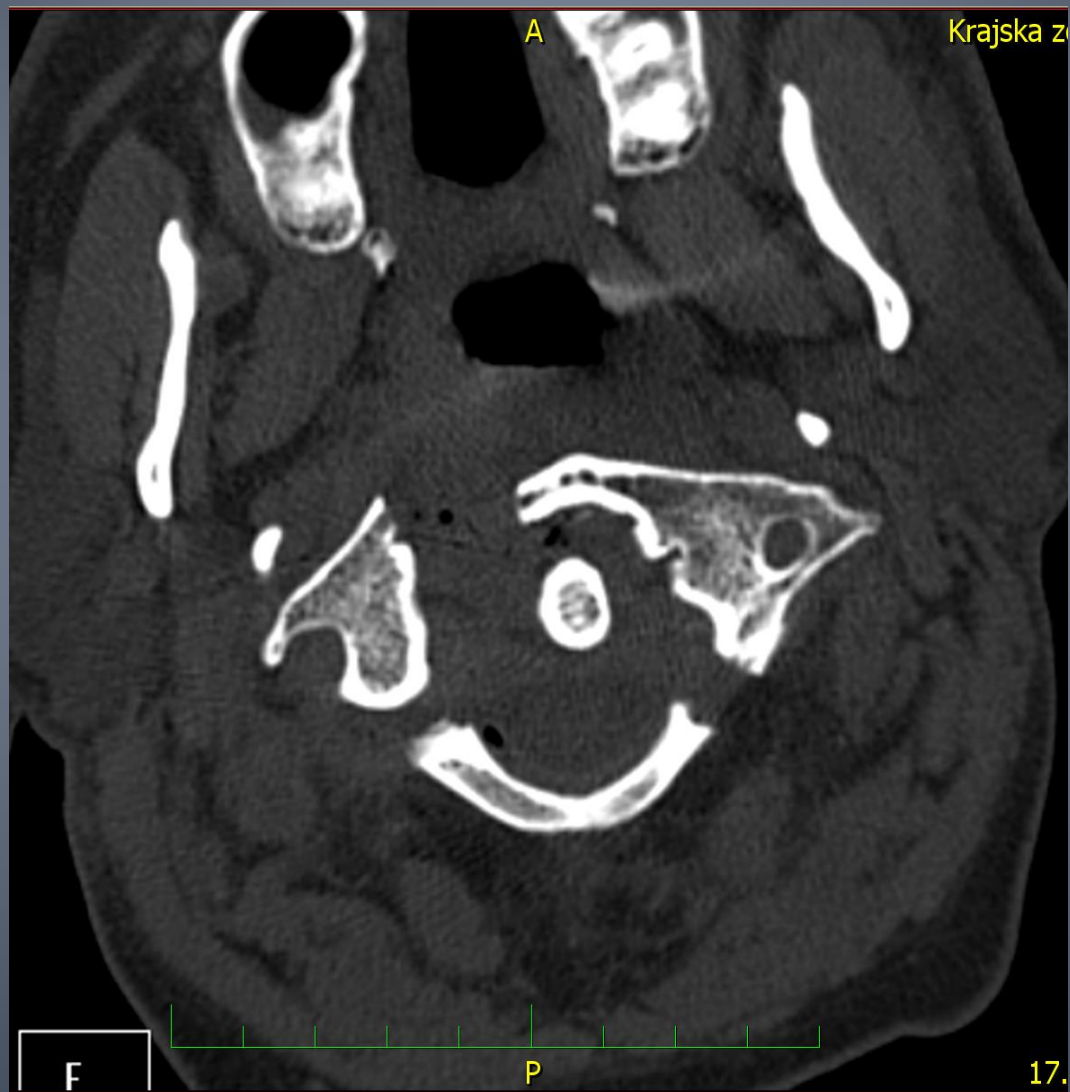
POUHÁ EBRIETA?

- **KAZUISTIKA č. 3**
- **Závěr:**
- Výrazná bolestivost C páteře, paresa LHK, výrazně jazyk doprava, subj. dysfagie.
- Dif. Dg. lese plexu vlevo? C páteře?
- **Dopor.:**
- RTG I. ramene, klíčku, CT mozku, C páteře, límec, poté neurol. kontrola

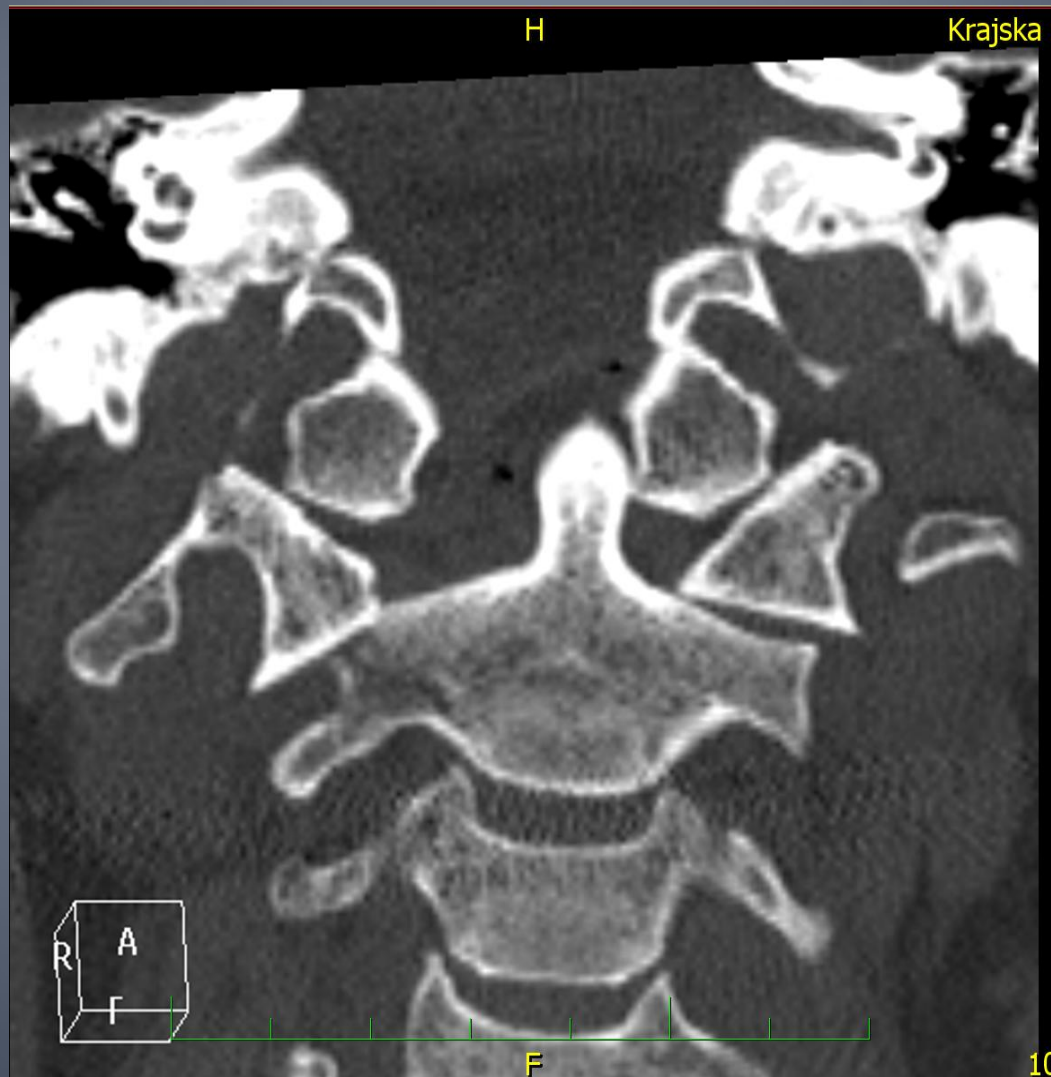
KAZUISTIKA č. 3



KAZUISTIKA č. 3

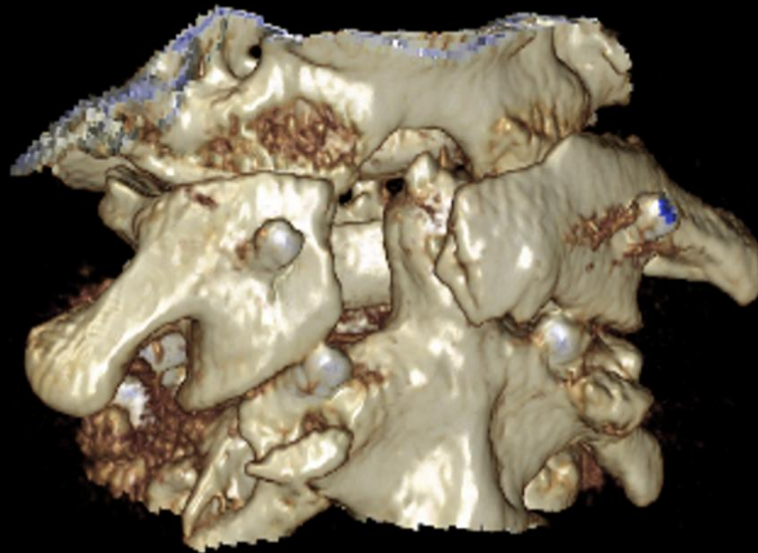


KAZUISTIKA č.3

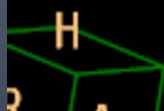


KAZUISTIKA č.3

Krajska zdr



50

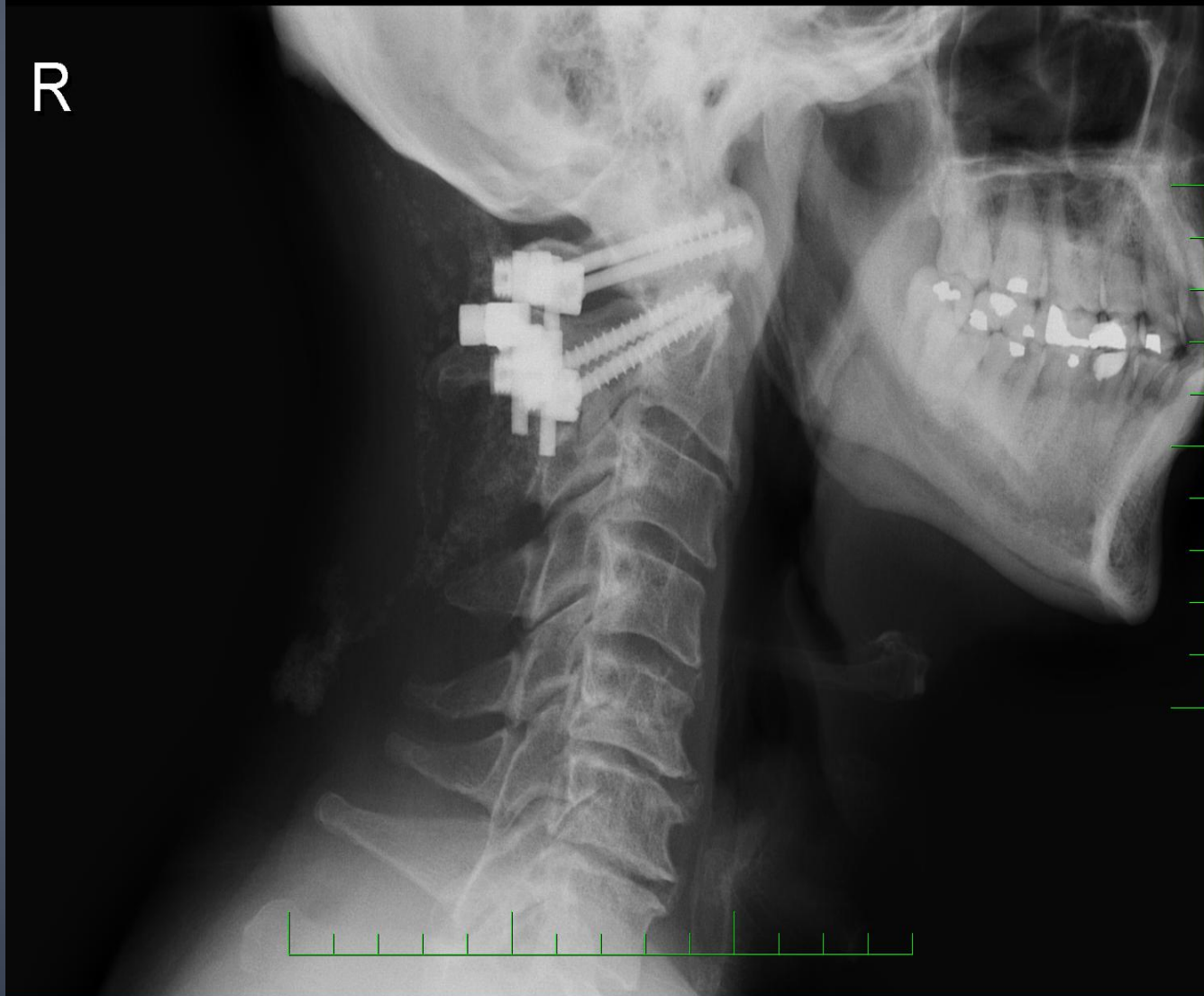


KAZUISTIKA č.3

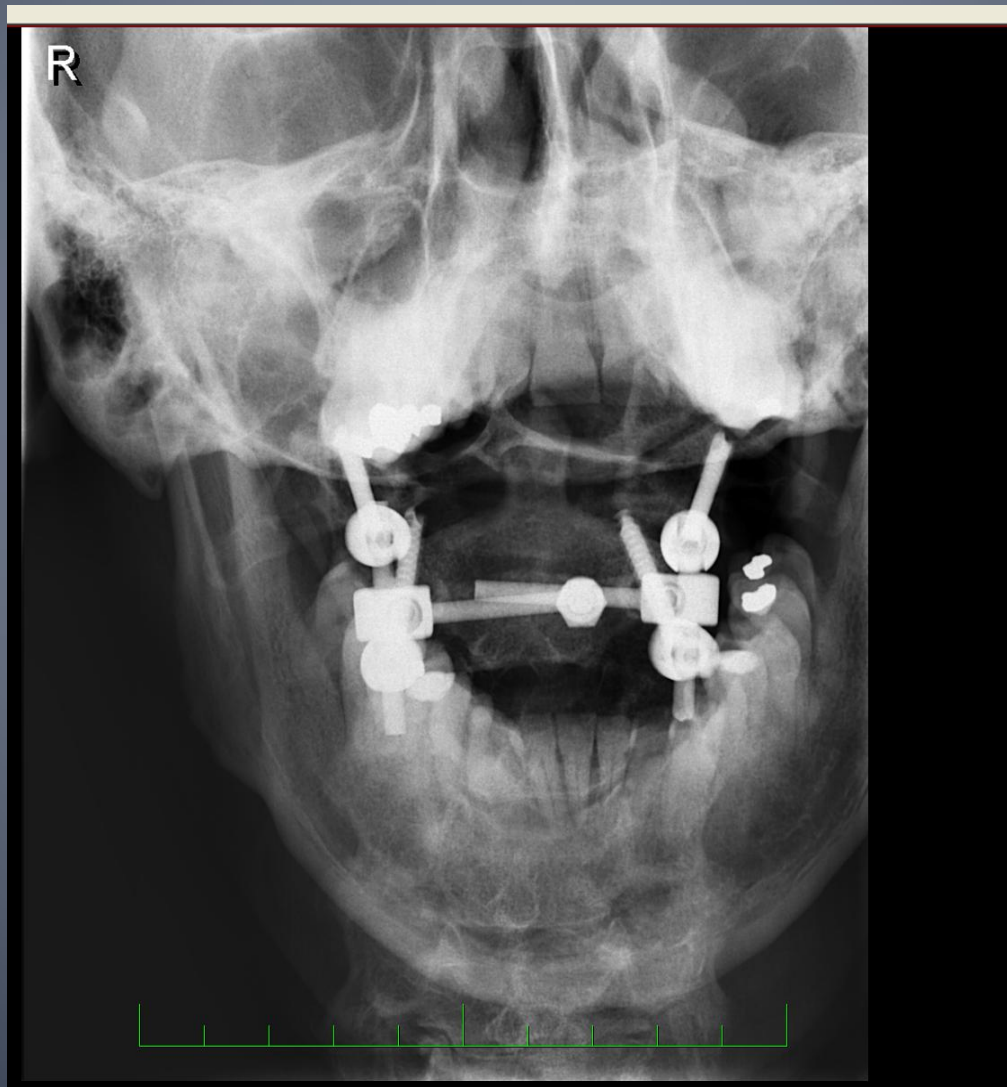
- 15.6. dle CT páteře nestabilní fraktura C1.
- Indikován k výkonu:
- Repozice, stabilizace C12
- 19.6. propuštěn domů

KAZUISTIKA č.3

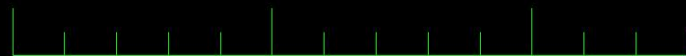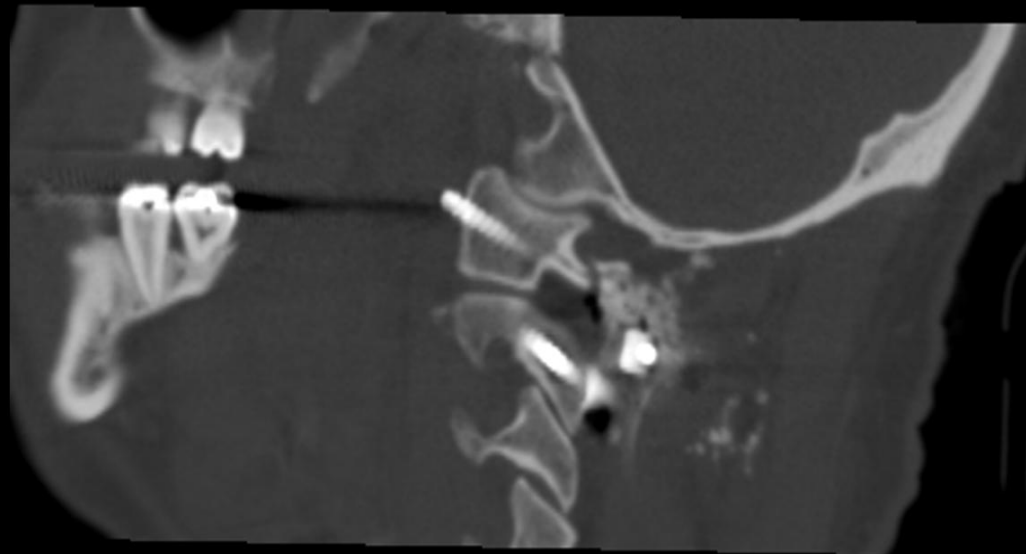
R



KAZUISTIKA č.3



KAZUISTIKA č.3



DĚKUJI ZA POZORNOST

