

VII. mezinárodní kongres úrazové chirurgie a soudního lékařství

„Polytrauma a komplikace v chirurgické péči“

Mikulov, 3. - 4. září 2015, hotel Galant

# \* Osteosyntézy zlomenin patní kosti

Možnosti léčby v KN Liberec a.s.



Krajská nemocnice Liberec, a.s.  
*nemocnice Liberec nemocnice Turnov*

Hradecká Lucie  
Gruntová Michaela

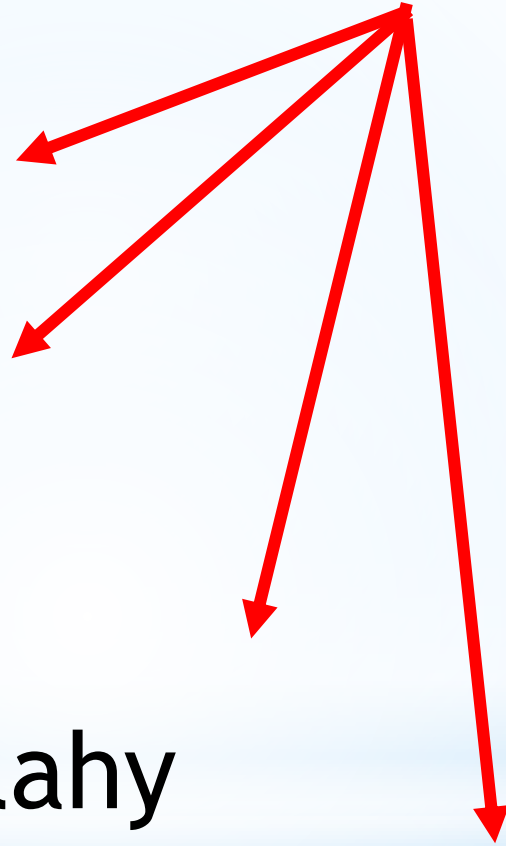
# \* Druhy osteosyntéz

K. dráty

šrouby

dlahy

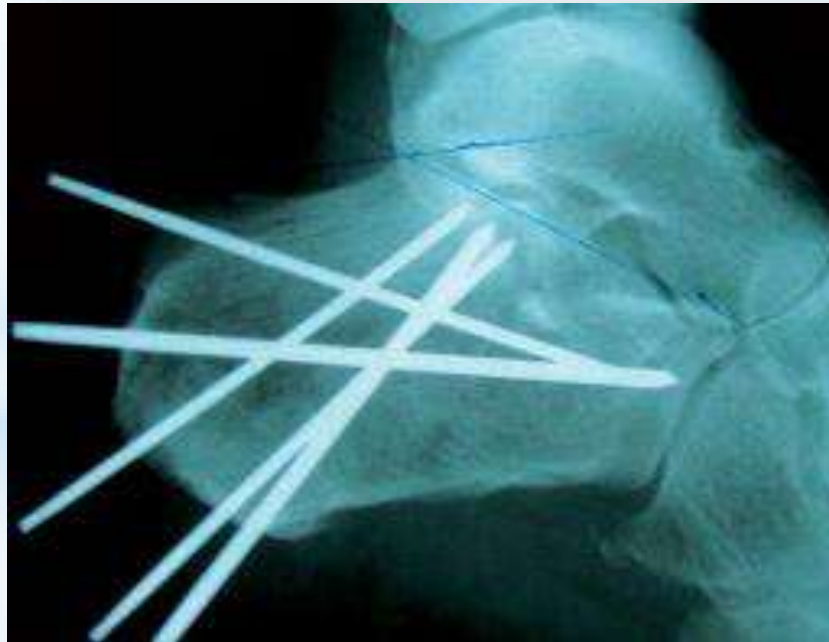hřeby



# \* Druhy osteosyntéz

## Fixace za pomoci K-drátů

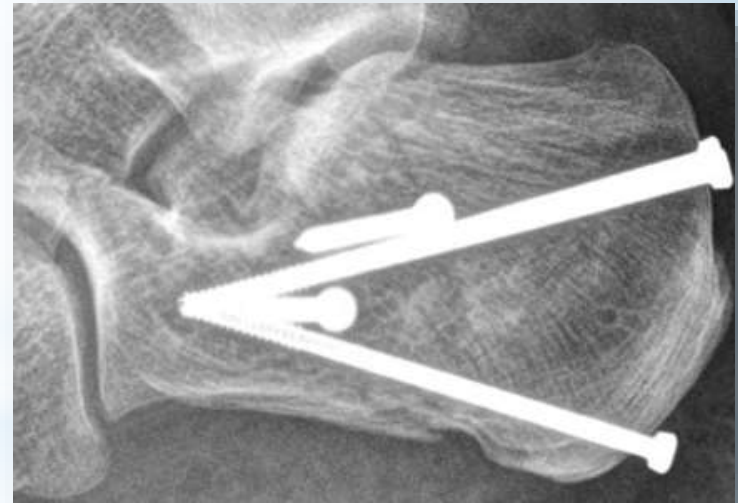
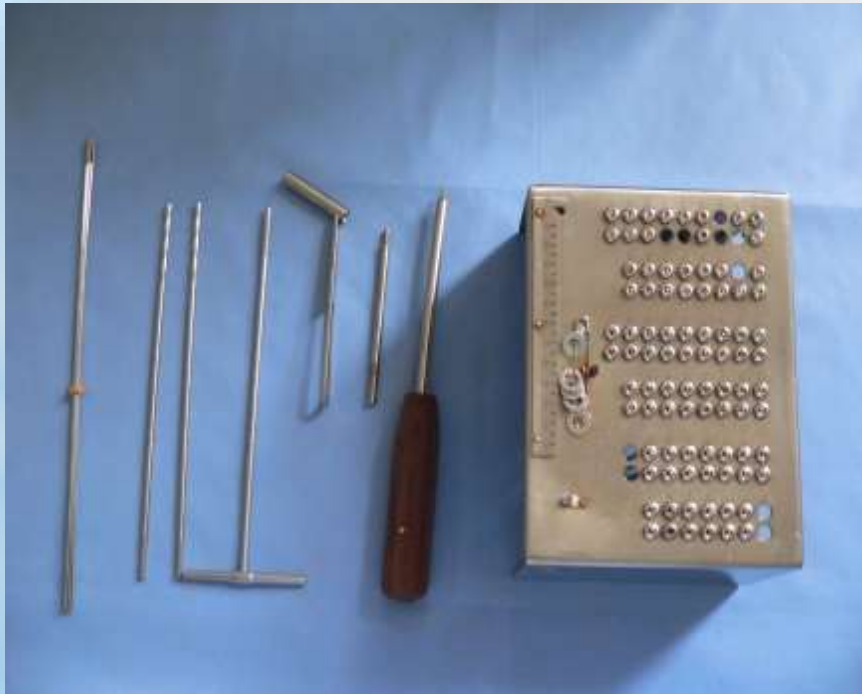
Od této metody se pomalu ustupuje, nestabilní impantát.



# \* Druhy osteosyntéz

## Osteosyntéza pomocí jednotlivých šroubů

šrouby 3,5 , 4,5, kanalizované šrouby



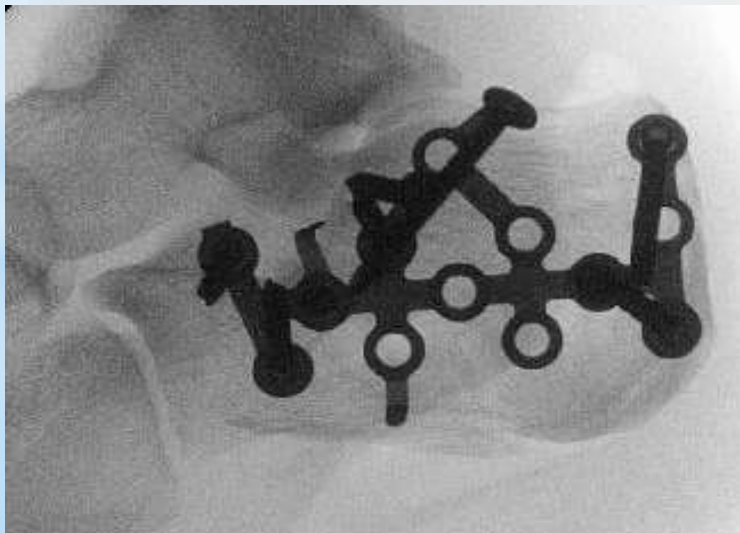
# \* Druhy osteosyntéz

## Dlahová technika

Používaná v KN Liberec od roku 2007.

Možné využití u víceúlomkových a dislokovaných zlomenin.  
Úhlově stabilní implantát.

Patní dlahy Synthes 3,5



# \* Druhy osteosyntéz

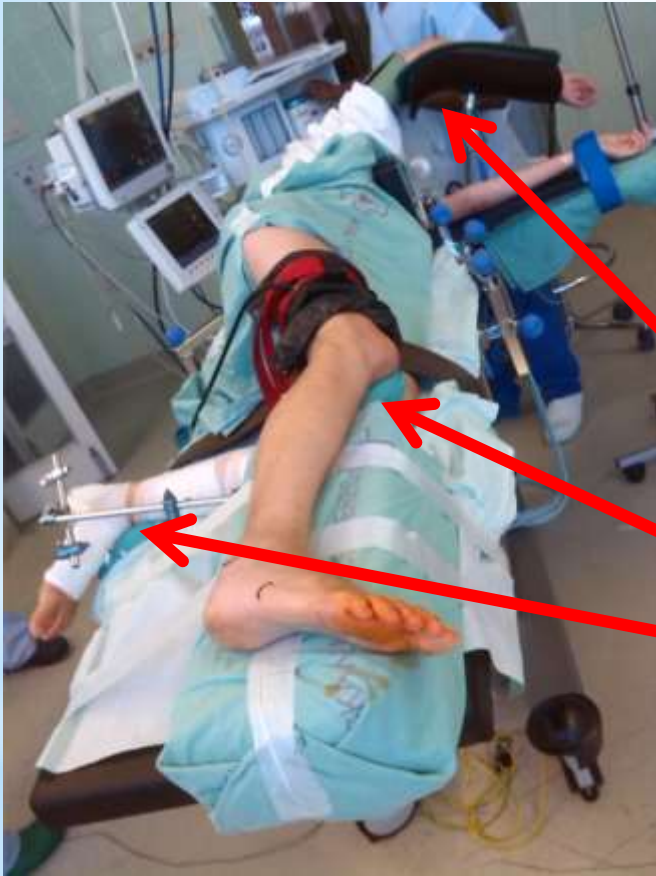## hřebování

Novinka, používání od roku 2014.



# \* Příprava pacienta na op.sále

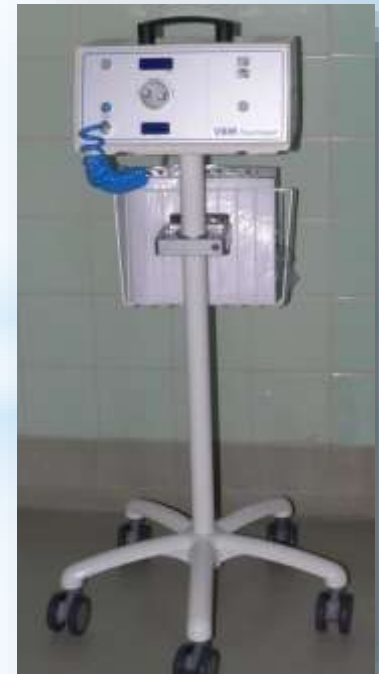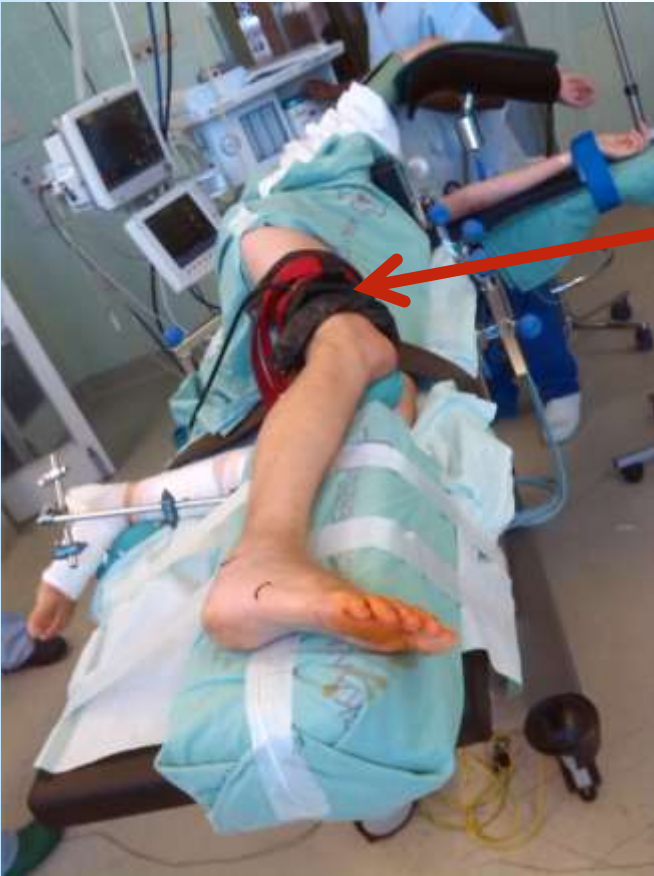- poloha na boku neoperované strany
- neoperovaná končetina pokrčena v koleni
- operovaná končetina je uložena v mírném pokrčení na podložním kvádru



**velký důraz se klade na prevenci otlaků**

# \* Příprava pacienta na op.sále

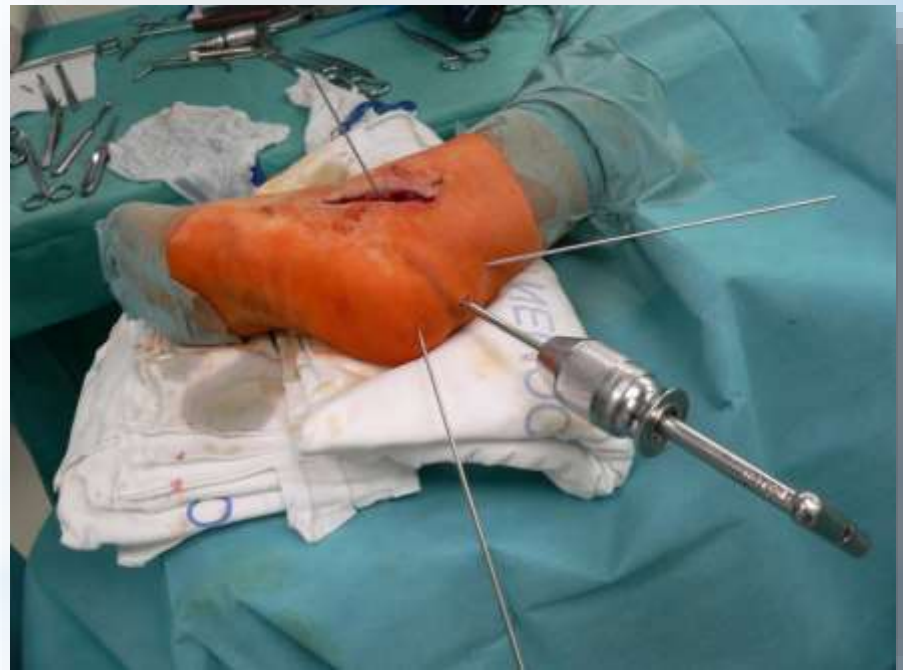
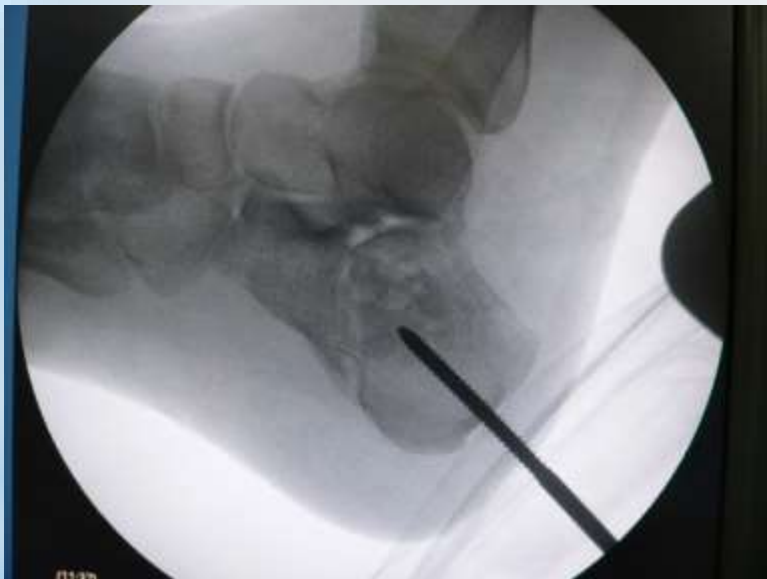operace se provádí v bezkreví  
za pomoci turniketu





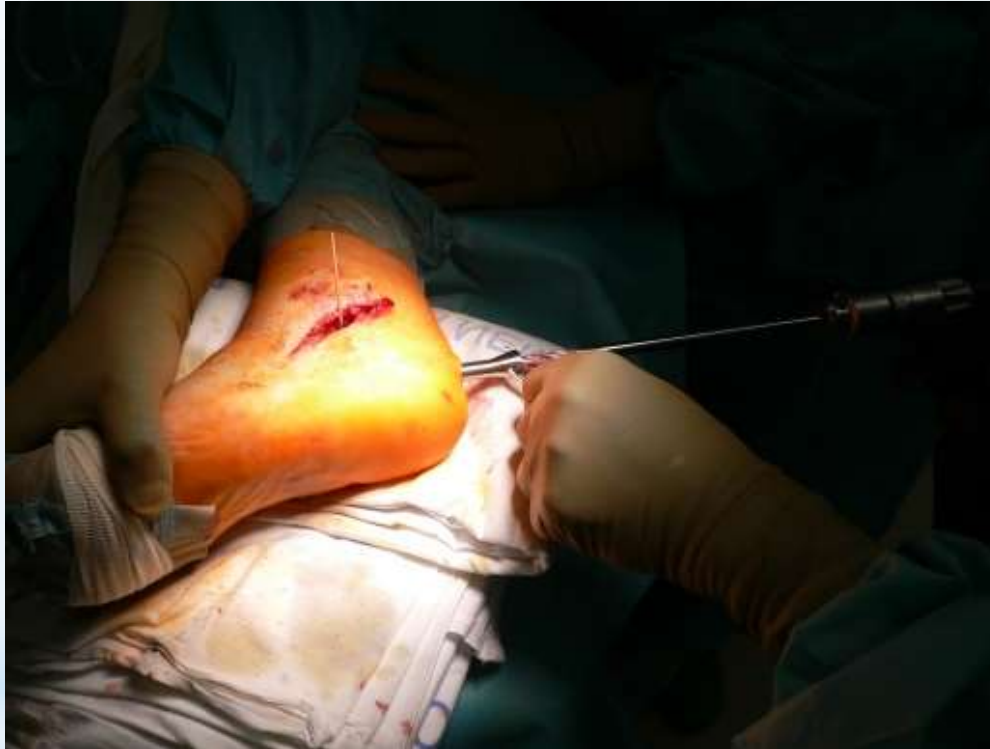# \* Repoziční zlomeniny

pomocí K.drátů, Schanzových šroubů,  
repozičních kleští...



# \* Vlastní hřebování

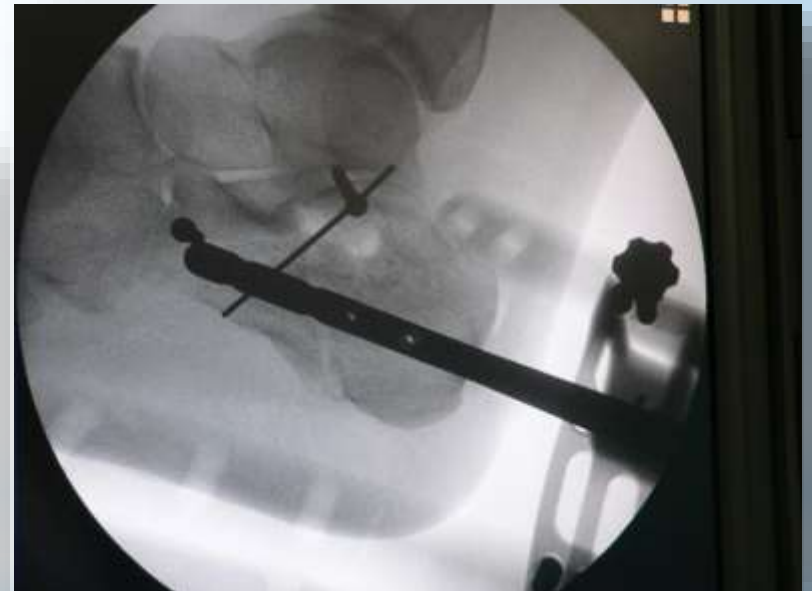
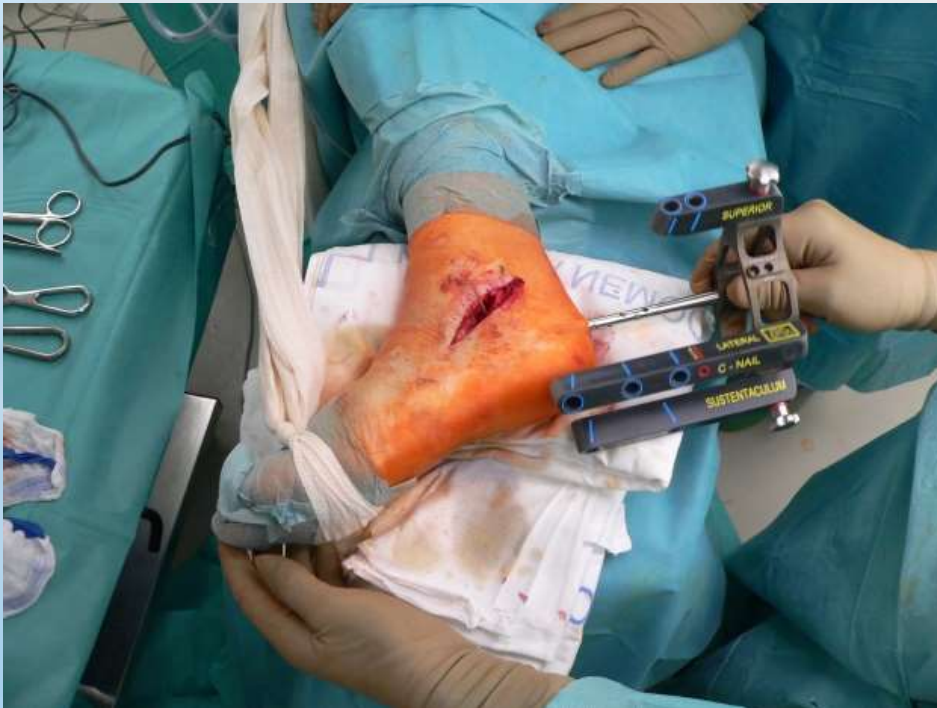
Zavedení hřebu pod úponem Achillovy šlachy 1cm



Pod RTG kontrolou zaveden vodící drát,  
přes ochranné pouzdro se vyvrtá frézou otvor pro vlastní hřeb.

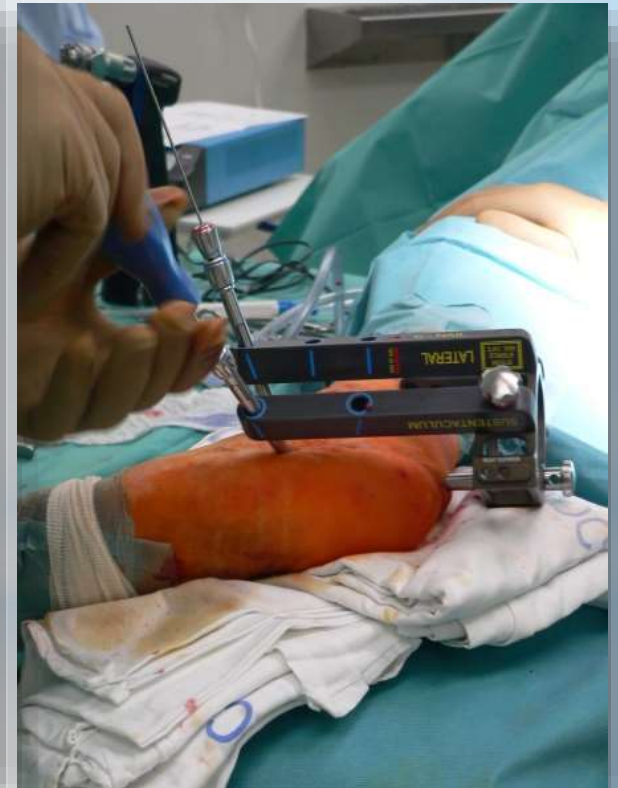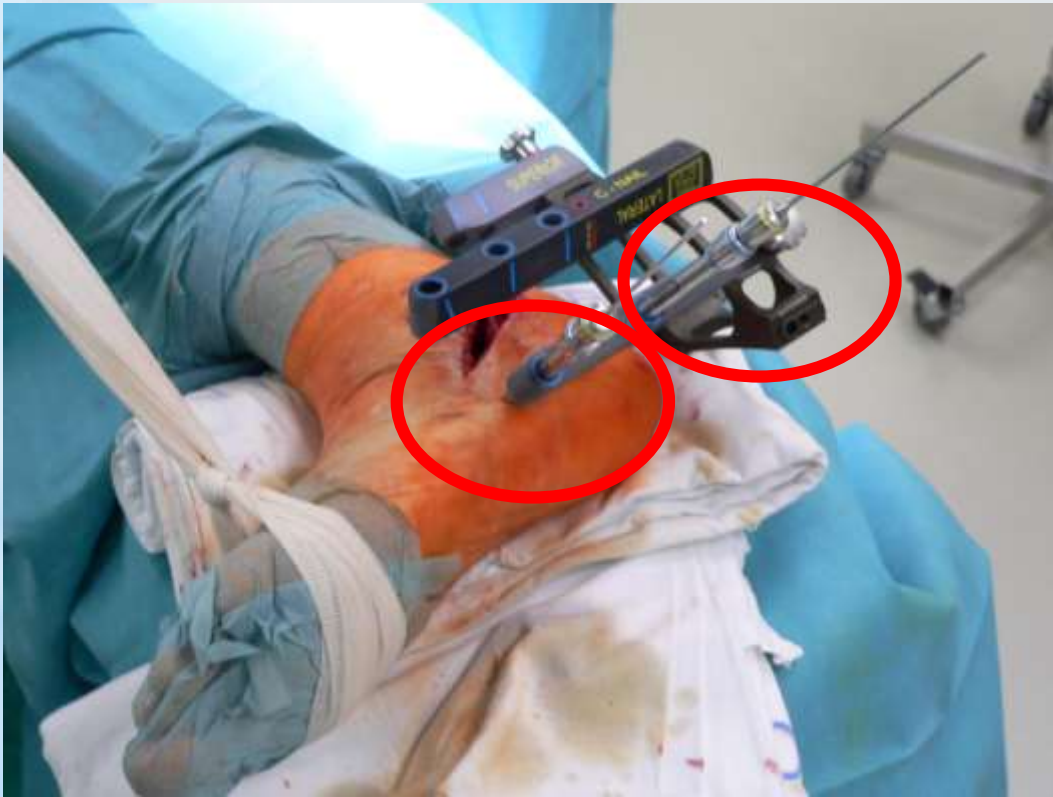# \* Zavedení hřebu

Lehkým tlakem je hřeb zaveden do připraveného otvoru.



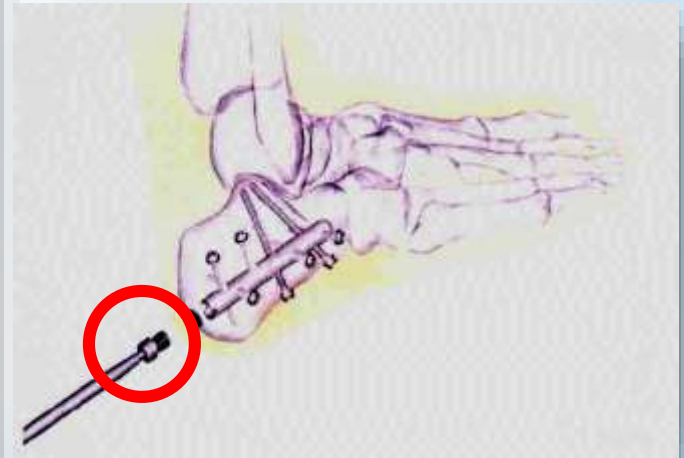
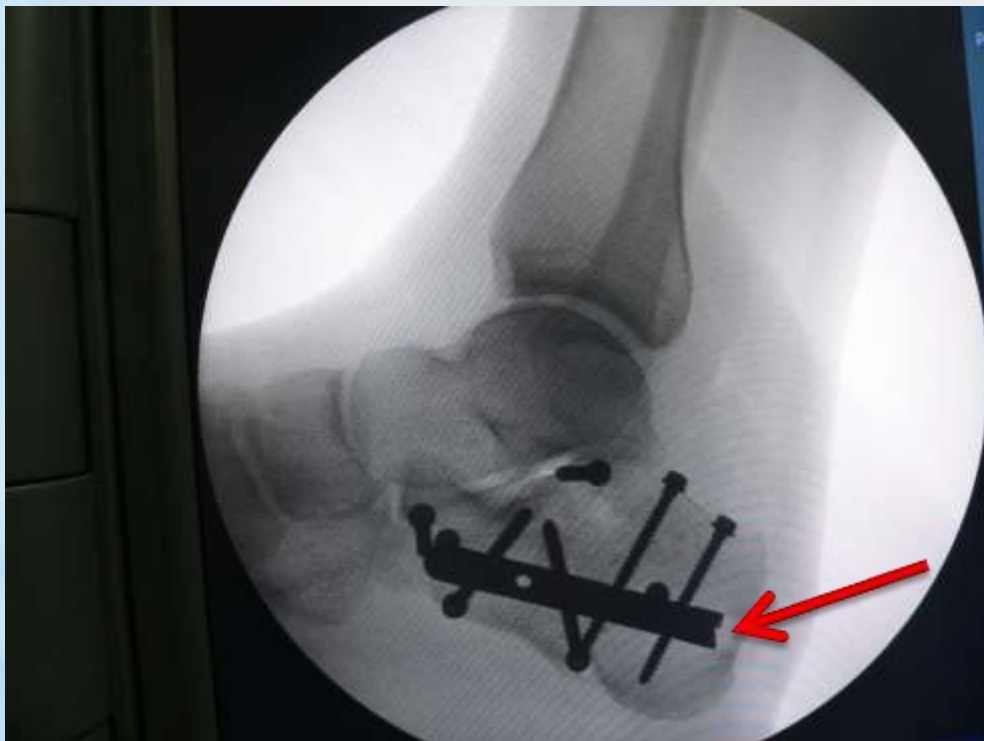# \* Zajištění hřebu

Hřeb se zajistí šrouby, které jsou zavedeny přes cílicí ramena.



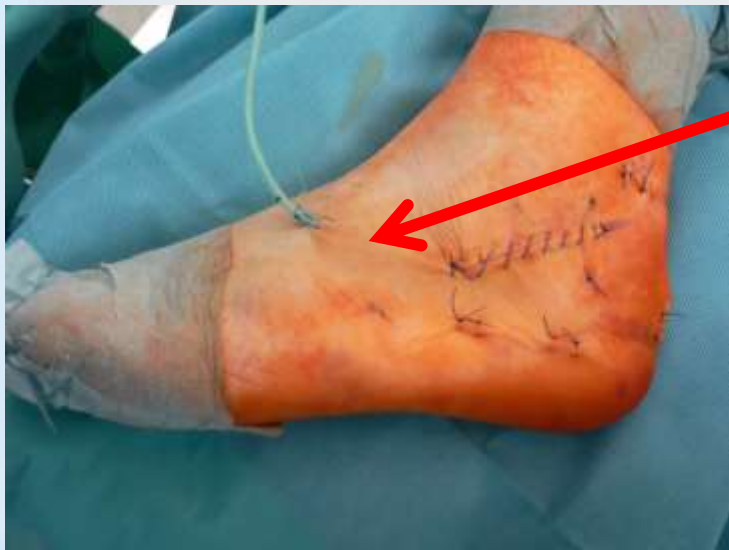# \* Zajištění hřebu

Po závěrečné rtg. kontrole, operatér hřeb uzamyká zátkou.



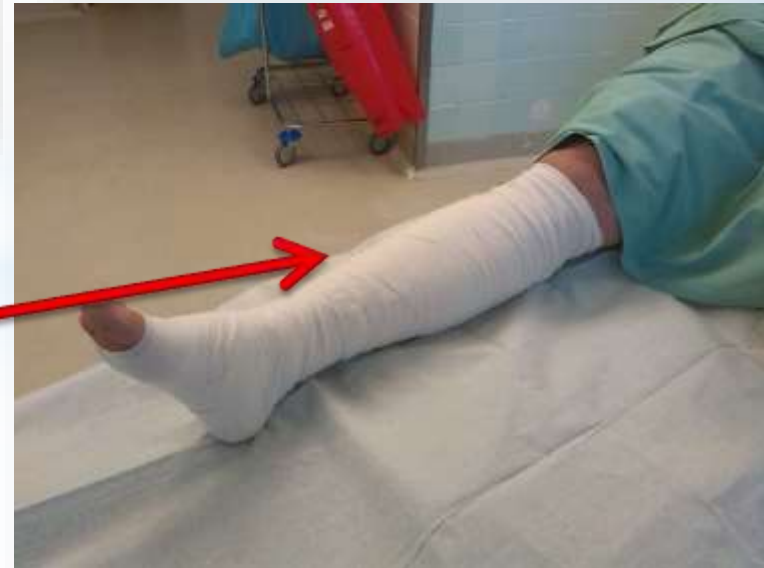# \* Ukončení operačního výkonu

Operační rána se uzavírá v anatomických vrstvách.



Redonův drén

Elastická bandáž



# \*Následná péče a rehabilitace

Hospitalizace cca 3dny

Začátek rehabilitace první pooperační den

Částečná zátěž 6-8 týdnů po operaci

Nášlap a plné zatížení od 8. - 12. týdne

# \*Závěr

Významný rozvoj

Dokonalá znalost instrumenrání a implantátů

Složité problematika

Centralizace





\* Děkujeme za pozornost...