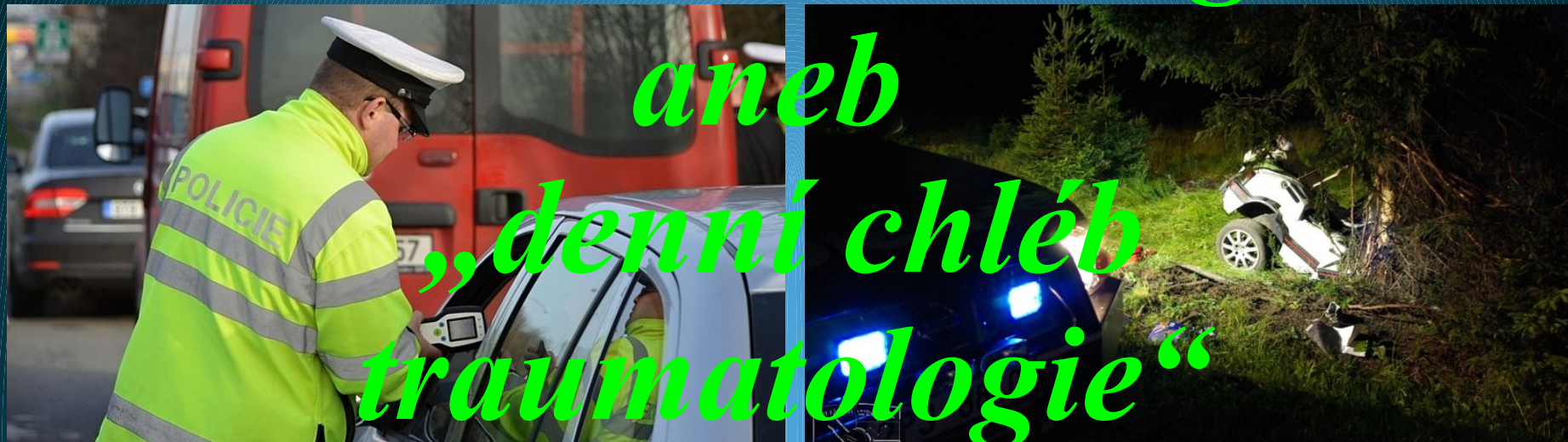

Co živí traumatologii, aneb „denní chléb traumatologie“



Prim. MUDr. Petr Nestrojil, CSc.

Klinika úrazové chirurgie LF MU a TC FN Brno

Přednosta : doc. MUDr. Michal Mašek, CSc.



Motto :

- ✿ *Jak si vážíme svého zdraví
a jak se k němu chováme ?*
- ✿ *Co by se mně mohlo stát ?*
- ✿ *Však on mně někdo spraví*

Daň z doby

- ★ *adrenalinové sporty*
- ★ *cyklisti*
- ★ *motorkáři*
- ★ *silná auta*
- ★ *alkohol a drogy*

Denní zprávy

otorkář nezvládl předjíždění, na místě zemřel

Na silnicích o víkendu zemřelo 10 lidí

Od pátku zemřelo při nehodách na českých silnicích 10 lidí. První prázdninový víkend si tak vyžádal o dvě oběti méně než loni. Silnice byly v pátek plné aut, protože hodně lidí spojilo volno se svátky, které budou v úterý a ve středu. Původní zpráva hovořila o 11 obětech, policie počet následně upřesnila.

Sokolova směrem do Karlových Varů, ovšem na straně, která je určena pro cesty opačně. Posléze se

Automobilové nehody jsou devátou nejčastější příčinou úmrtí na světě

Každoročně umírá na světových silnicích cca 1,25 miliónu lidí, dalších až 50 milionů utrpí při nehodách zranění. Smrtné nehody jsou devátou nejčastější příčinou úmrtí. V roce 2013 na světě jejich následkem zemřelo 174 osob na milión obyvatel (v ČR pak 62 a EU 51).

čtvrté

Cyklista ve vysoké rychlosti přepadl přes řídku, na místě zemřel

Jednačtyřicetiletý cyklista bez helmy zemřel v pátek na Vyškovsku poté, co přepadl přes řídku při prudkém brzdění. Informoval o tom v pondělí mluvčí policie Bohumil Malášek.








Kasuistika č. 1

A nedá si pokoj ...

*Motorkář D. R. *1987*

- úraz 30.04.2016

-  *havaroval jako řidič motocyklu v obci Jinošov*
-  *dle RZP srážka s nákladním vozidlem*
-  *od počátku bezvědomí*
-  *zavedena laryngeální maska (!)*
-  *transportován LZS na OUP FN Brno Bohunice*

*Motorkář D. R. *1987*

- úraz 30.04.2016

- *OA: - motohavár*
- fr. humeru dx. - fr*
- Antebrachii dx. -*
- traumatická avulze*
- brachiálního plexu s plegií*



Zákl. dg: T068 Polytrauma, ISS 41

*Další dg: V244 Motocyklista zraněný při silniční nehodě I610
Intracerebrální hematom vlevo centrálně*

S068 Hemocefalus III. a levé postranní komory

S0210 Fraktura okcipitálního kondylu vlevo sine disloc.

S2700 Pneumothorax bilat.

S2210 Fraktura Th 4, 5

S2240 Fraktura III-V. žebra vlevo

S4200 Fraktura klíční kosti vlevo

S4220 Fraktura proximálního humeru vpravo

S7271 Fraktura dist. femuru vlevo, otevřená, tříštivá

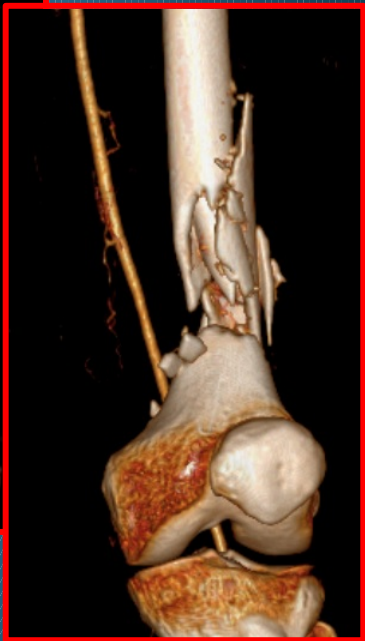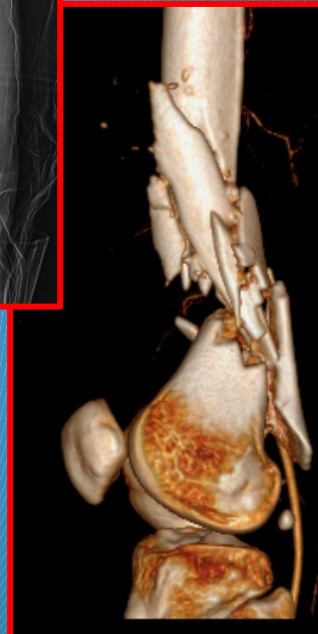
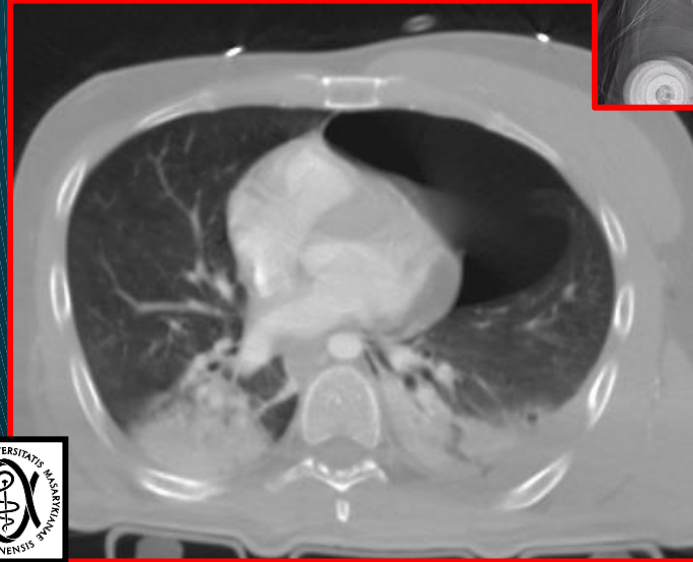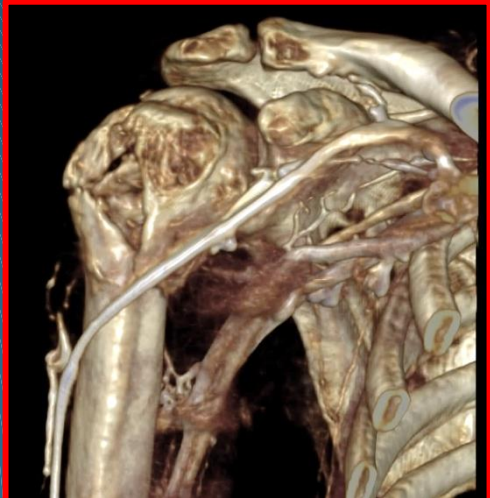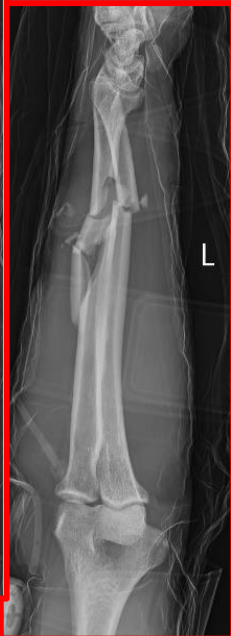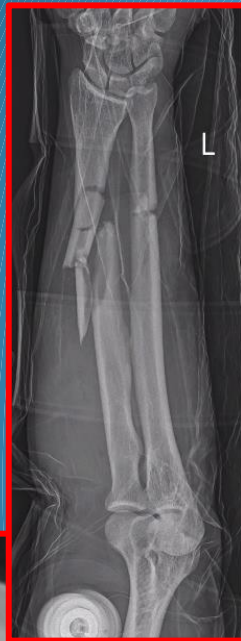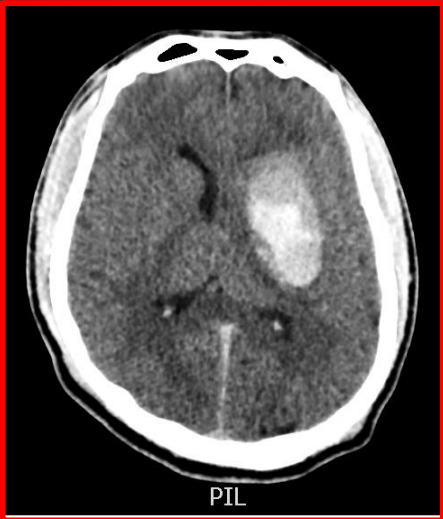S7611 Rozsáhlé poranění quadricepsu vlevo

S5270 Fraktura radia a ulny vlevo

Z930 Tracheostomie 9.5.2016

Motorkář D. R. *1987

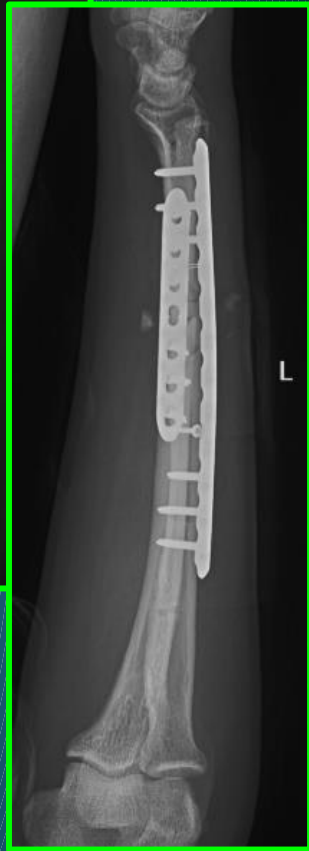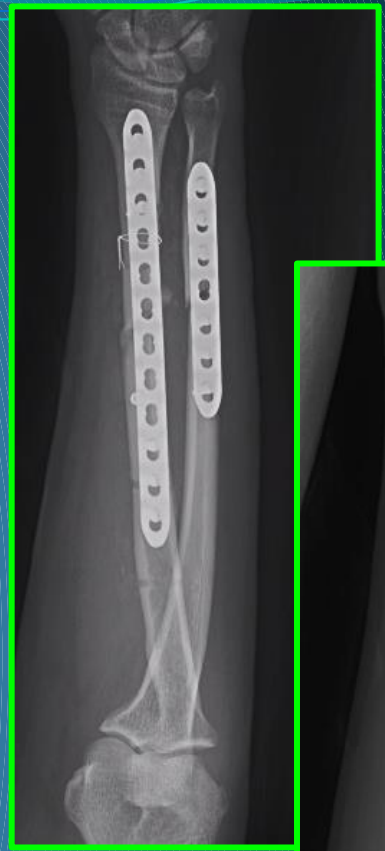
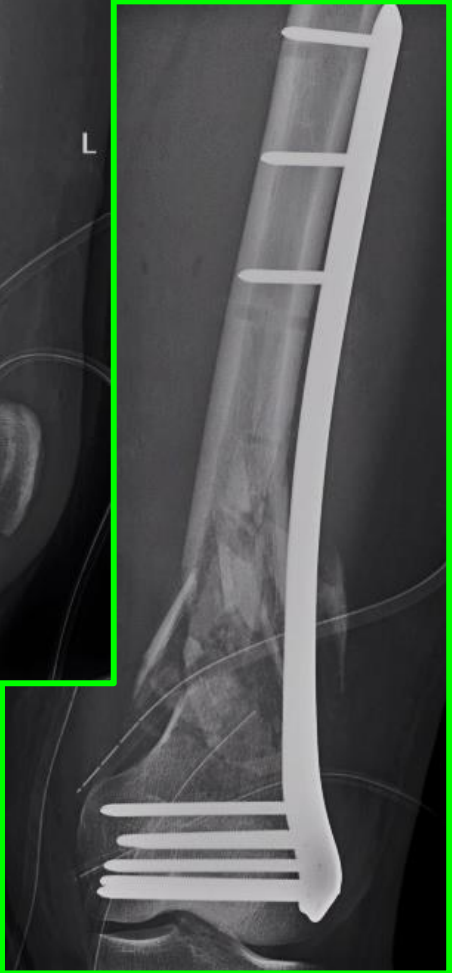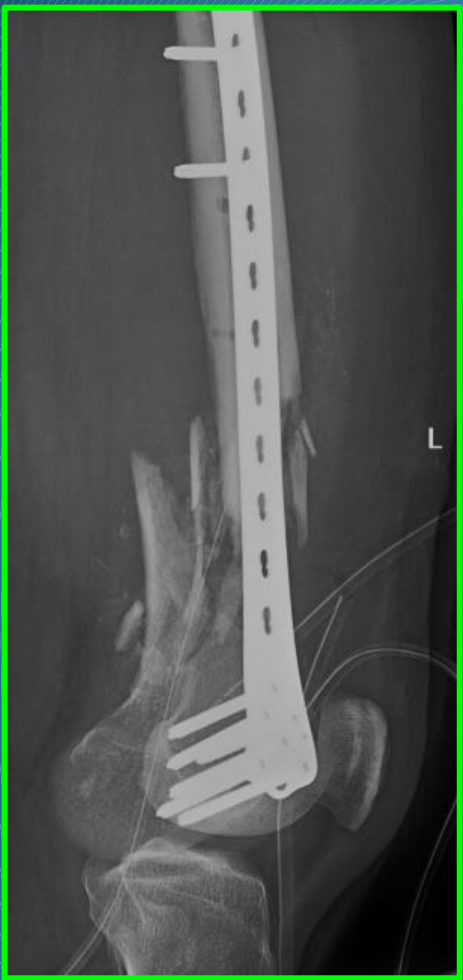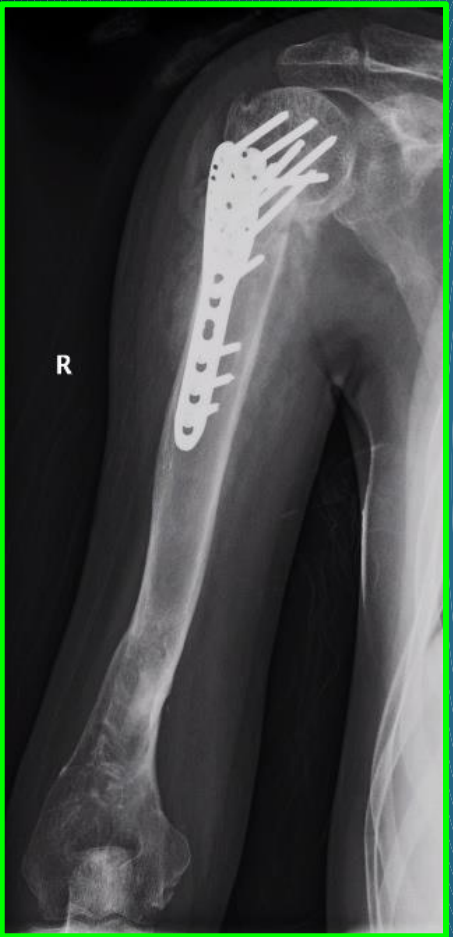- úraz 30.04.2016



Operace :

- 1. 30.04.2016 : OS fr. femoris dx. - ZF Synthes Large, sutura m. quadriceps, debridement, OS radii sin. ZF Medium*
- 2. 05.05.2016 : extractio FE, osteosynthesis radii sin. - LCP, debridement rány na pr. stehně*
- 3. 09.05.2016 : Tracheotomia inferior*
- 4. 10.05.2016 : OS - LCP PHILOS prox. humerus dx., revize rány na pr. stehně*
- 5. 16.05.2016 : Extrakce ZF, O.R.I.F. - LCP dist. femur Synthes 4,5mm, Collatamp, laváž, Vivano,*
- 6. 19.05.2016 : Revize rány, nekrektomie, reLavage , sutura rány na stehně vpravo*

24.05.2016



*Motorkář D. R. *1987*

- úraz 30.04.2016



Cena : 813.014,49 Kč



Kasuistika č. 2

Řidič po nárazu do stromu utekl od auta. Nechal pět zraněných

Na lesní cestě na Hodonínsku po půlnoci v noci na sobotu havarovalo osobní auto se šesti lidmi ve věku kolem 20 let. Policisté řidiče dopadli ráno doma, nadýchal 0,8 promile alkoholu

Zákl. dg: **T068 Polytrauma**

Další dg: **S0650 SDH do 4mm vpravo T-F**

S0200 Fr. calvae T – O et condyli occipitalis dx.

S0210 Fr. baseos cranii – pyramis et ossis sphenoidalis bill.

S0200 Fr. ossis frontalis et orbitae dx.

S1220 Fr. processus transversi C7 dx.

S2700 PNO dx.

S2240 Fr. costae II. – V. dx.

S4210 Fr. scapulae dx.

S2200 Fr. processus transversi Th1-6 dx., fr. sterni

S4200 Fr. claviculae dx.

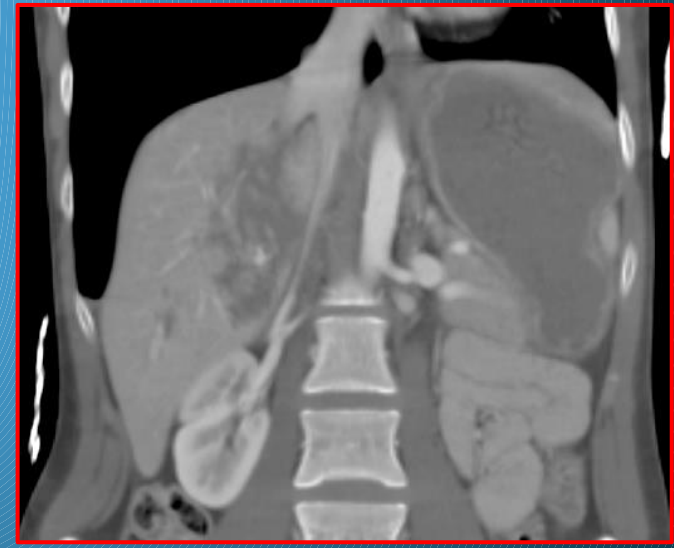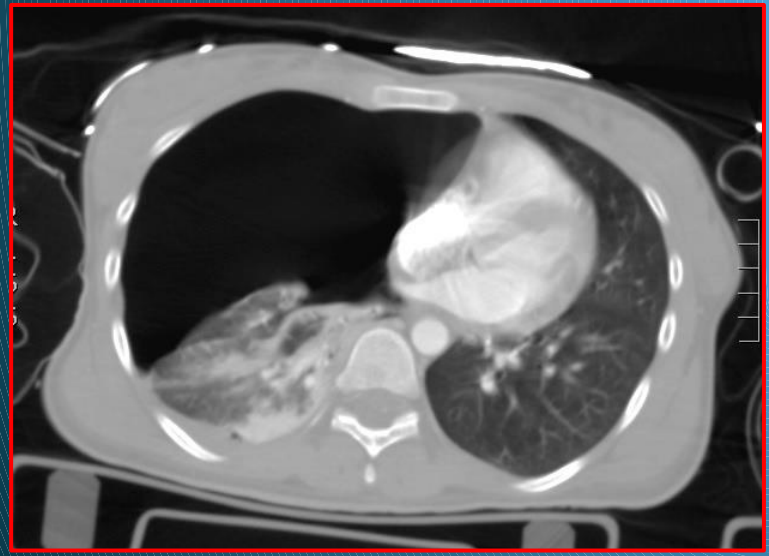
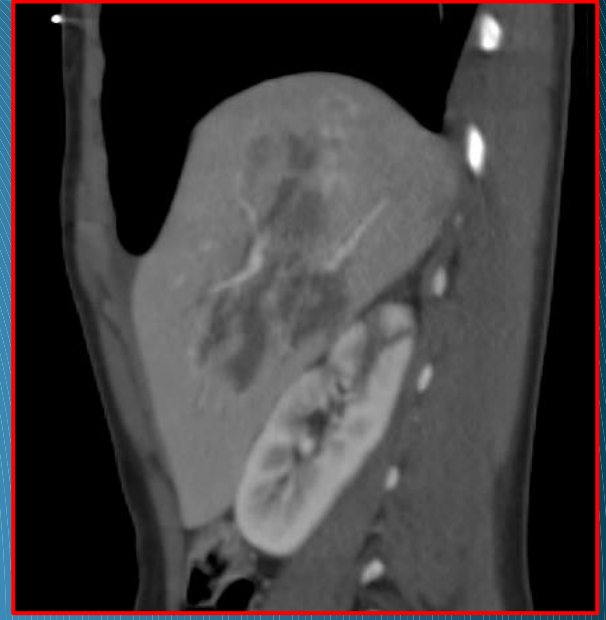
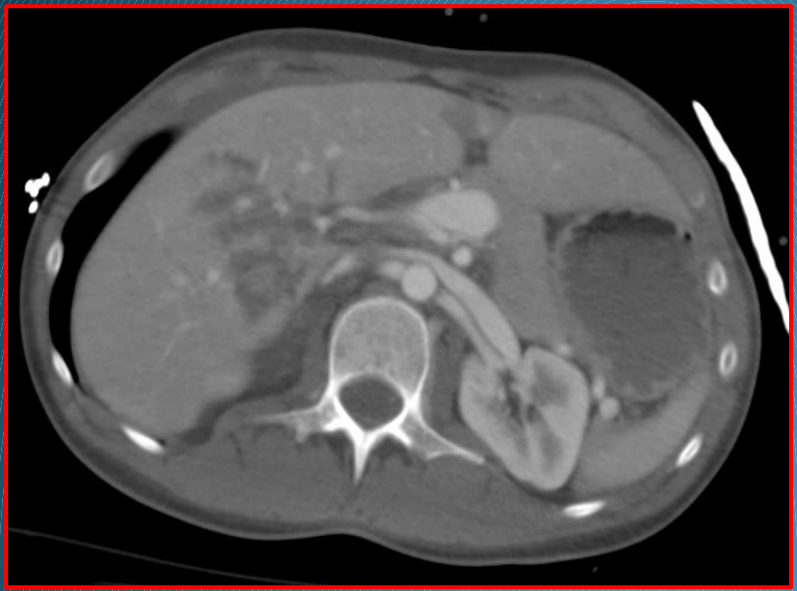S3610 Dilaceratio hepatis - S8

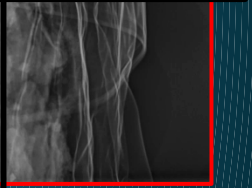
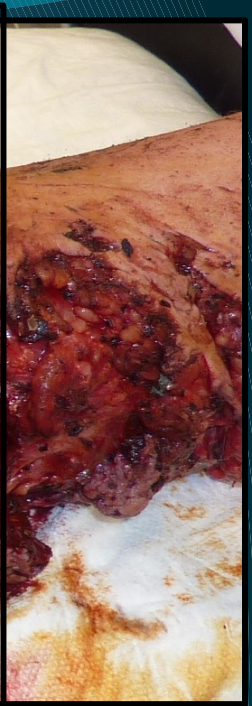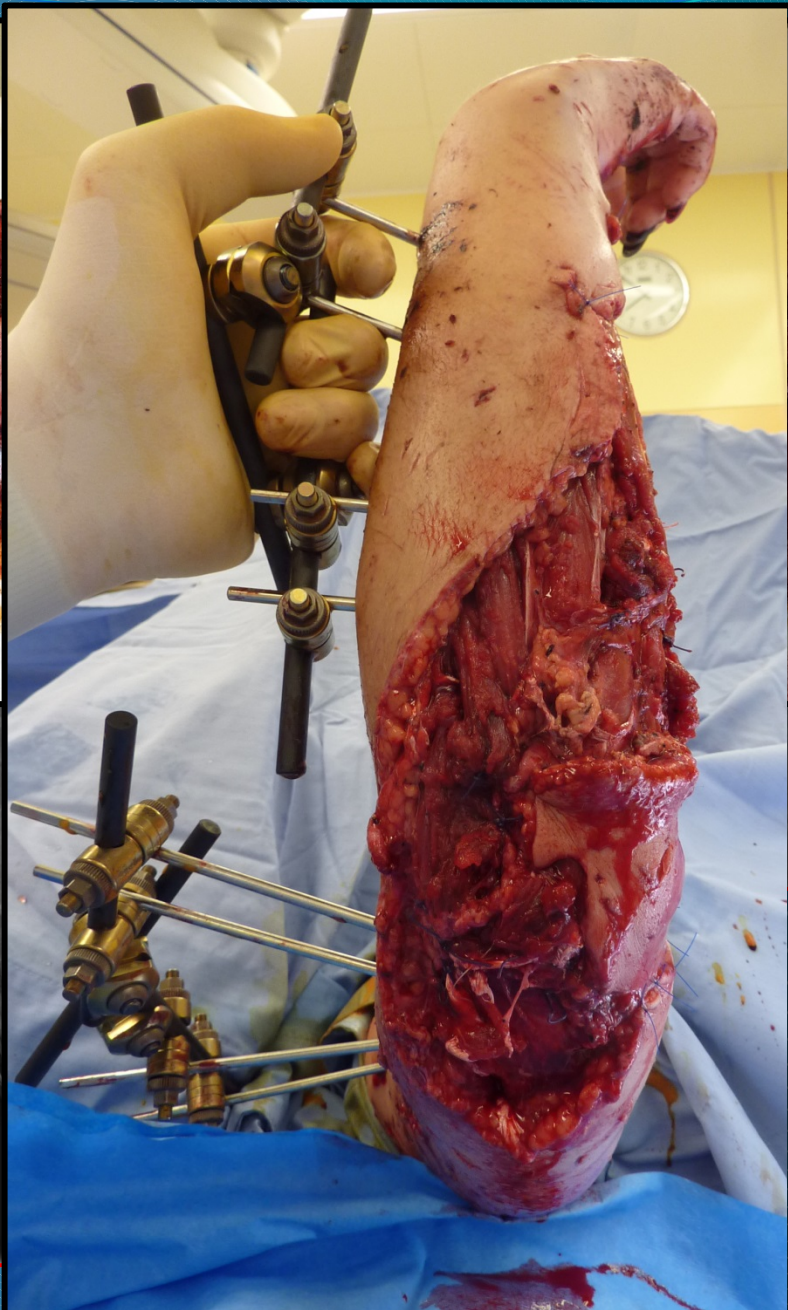
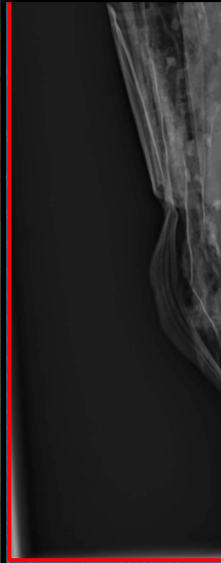
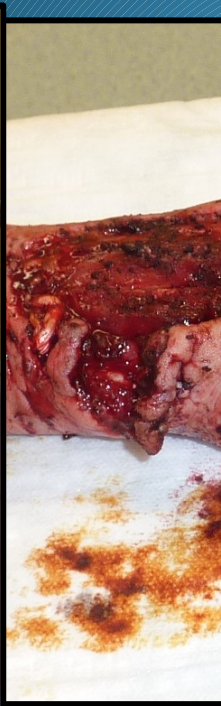
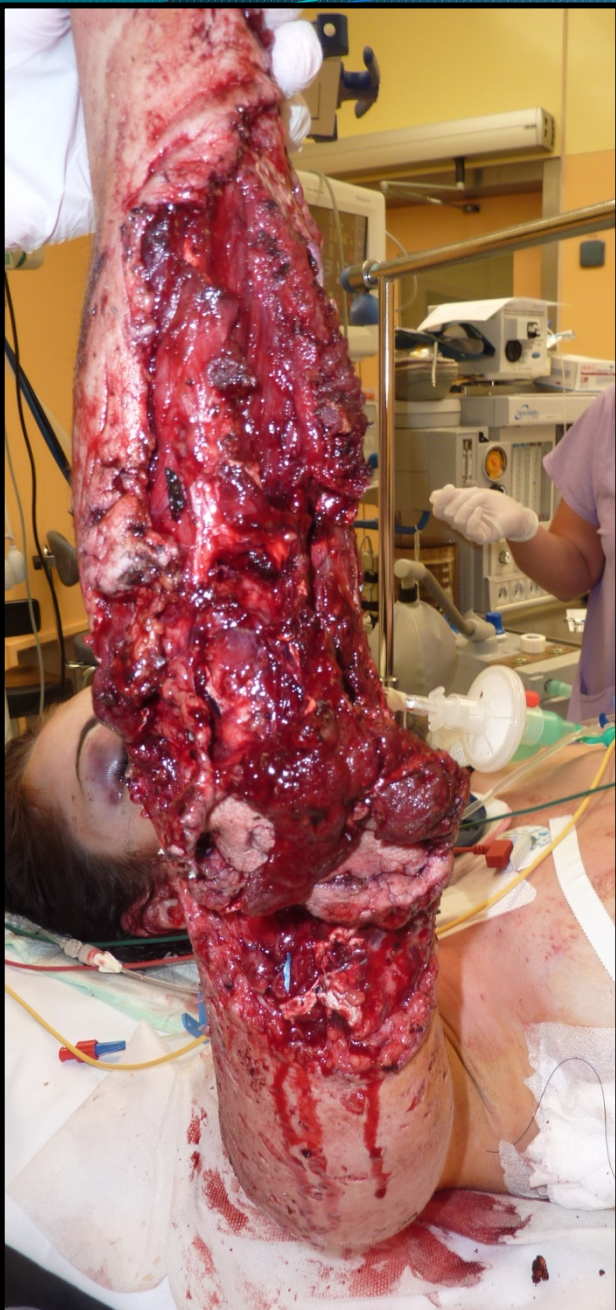S47 Dilaceratio brachii dx.

S4231 Fr. humeri dx. aperta gr. III

S578 Dilaceratio antebrachii dx.

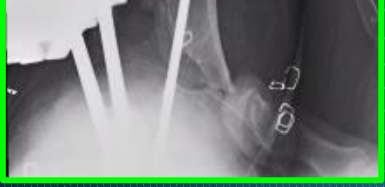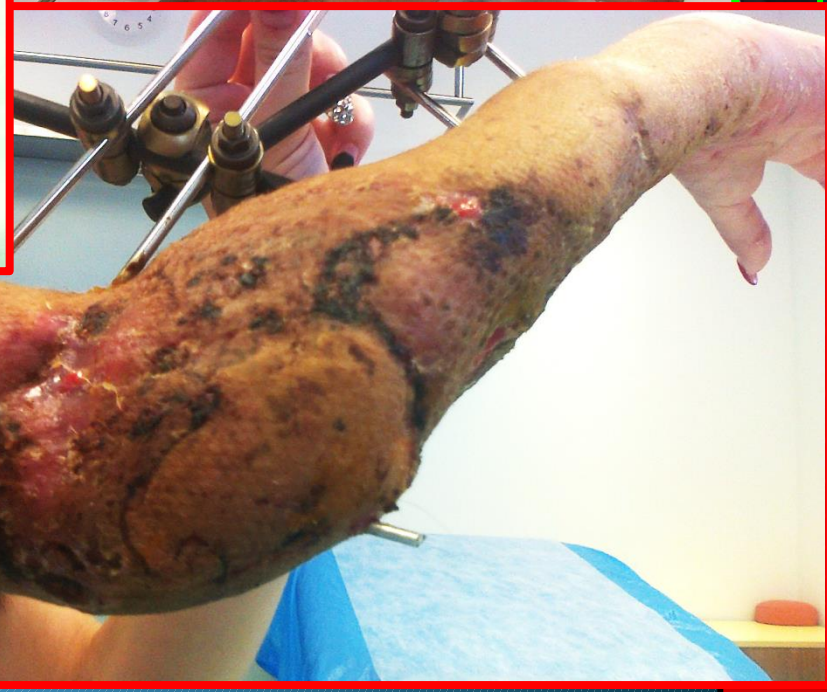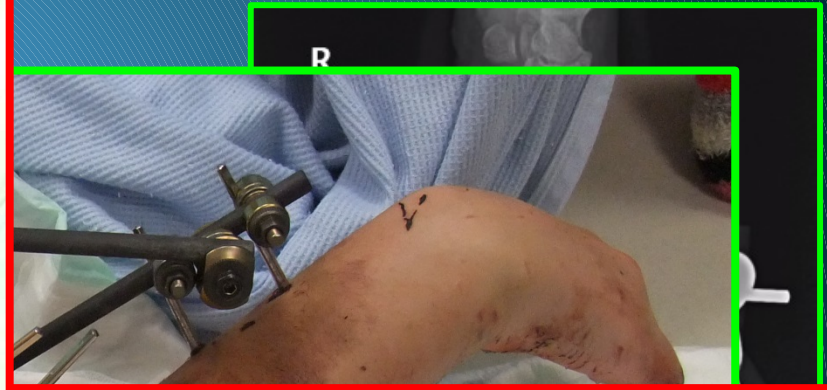
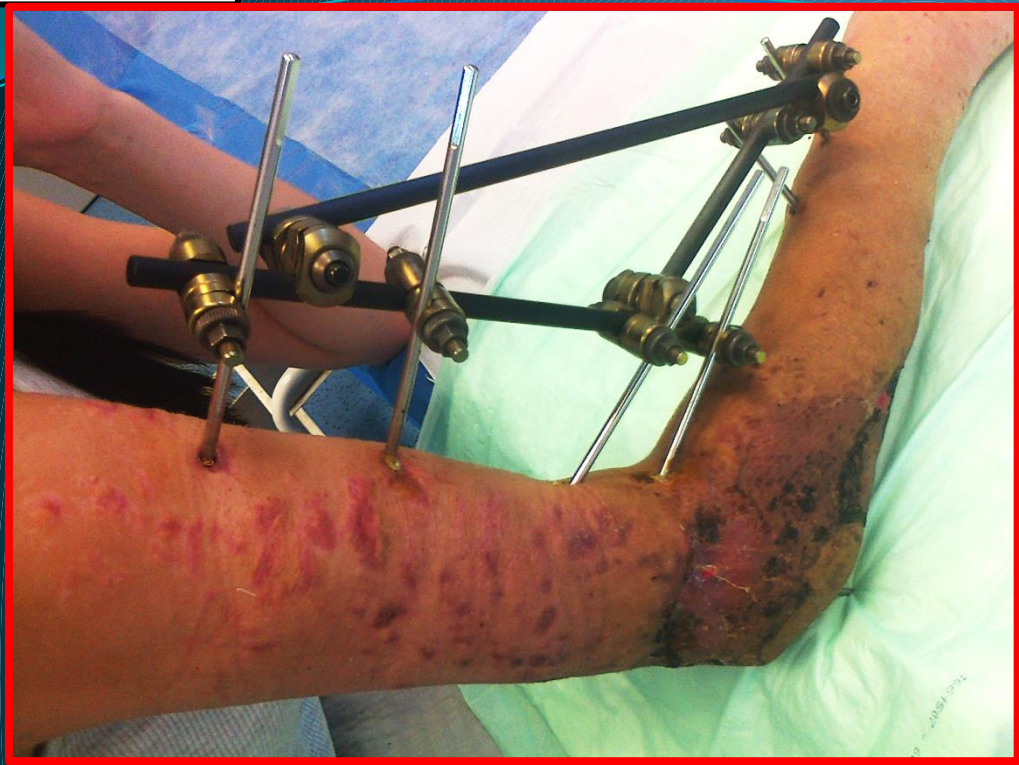S5271 Fr. radii et ulnae l.dx. multipl. aperta gr. III





 *Operace :*

- 1. 09.07.2016 - 04:15 - debridement zlomenin a měkkých tkání, stabilizace humeru a předloktí ZF, Ki-drát do ulny, sutura n. ulnaris, adaptační sutura svalů, COM*
- 2. 12.07.2016 - revize, debridement, korekce ZF*
- 3. 16.07.2016 - nekrektomie, hrudní drén ex*
- 4. 19.07.2016 - nekrektomie*
- 5. 21.07.2016 - korekce ZF, OS radia a humeru Ki-dráty*
- 6. 26.07.2016 - autotransplantace defektů*



Žena D. Č. *1996

- úraz 09.07.2016 02:29

💧 *Dosud v léčení*

💣 *Cena ?*

💣 *Nerozvážnost
těžké funkční*



TC FN Brno

- *spádové území* -
Jihomoravský kraj + kraj Vysočina -
cca 1,641.000 obyvatel (1,130.000 + 511.600)
- *okrajově* - *jih*
Pardubického a Zlínského kraje
- *LZS - 24 hodin* - *noční*
lety = spád z celé Moravy -
mimosektoroví pacienti

TC FN Brno

 *Spolupráce s dalšími
regionálními pracovišti*

 *nemocnice v regionu* - *Ivančice,*
Břeclav, Boskovice, Blansko, Kyjov,
Hodonín, Hustopeče

 *všechny a.s. nebo s.r.o.*

TC FN Brno

- výrazná redukce personálu v ÚPS*
- nedostupné CT během ÚPS*
- primární transporty na TC*
 - chybná triáž*
 - „CO*
kdyby tam náhodou něco
bylo“
- přetížení ÚPS v TC*
 - závažné a život ohrožující stavy*

Děkuji za pozornost

