

Spektrum činnosti Popáleninového centra FN Brno

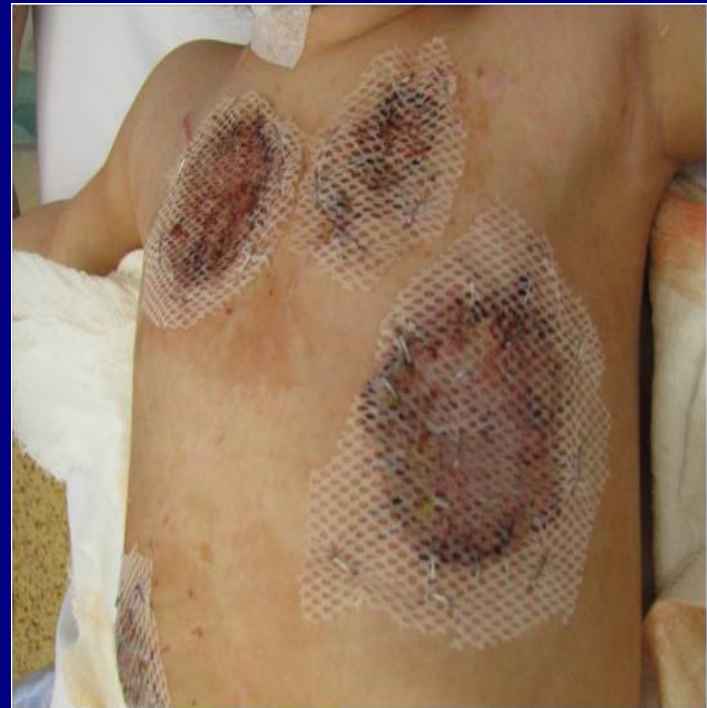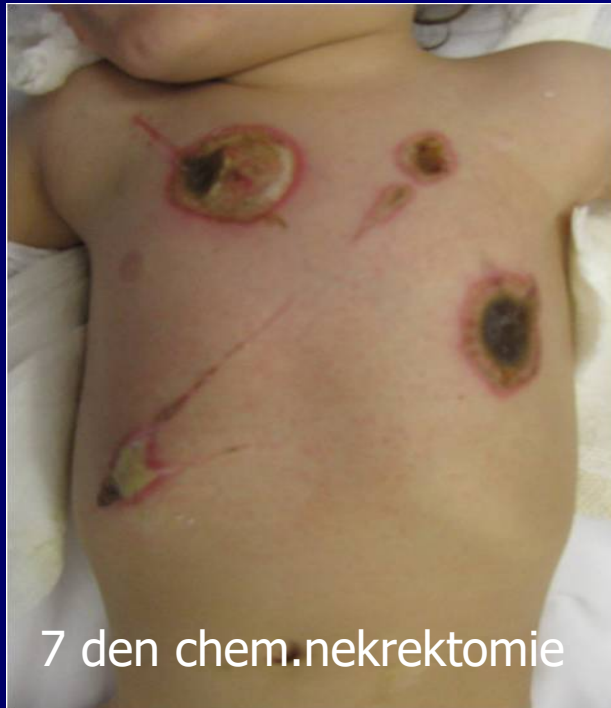Marie Melicharová

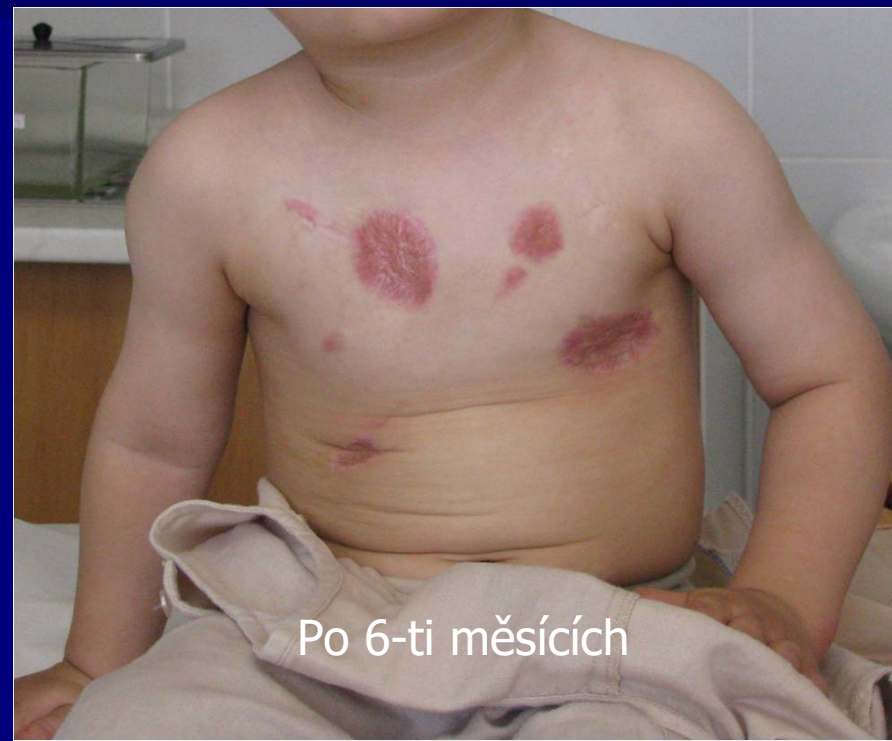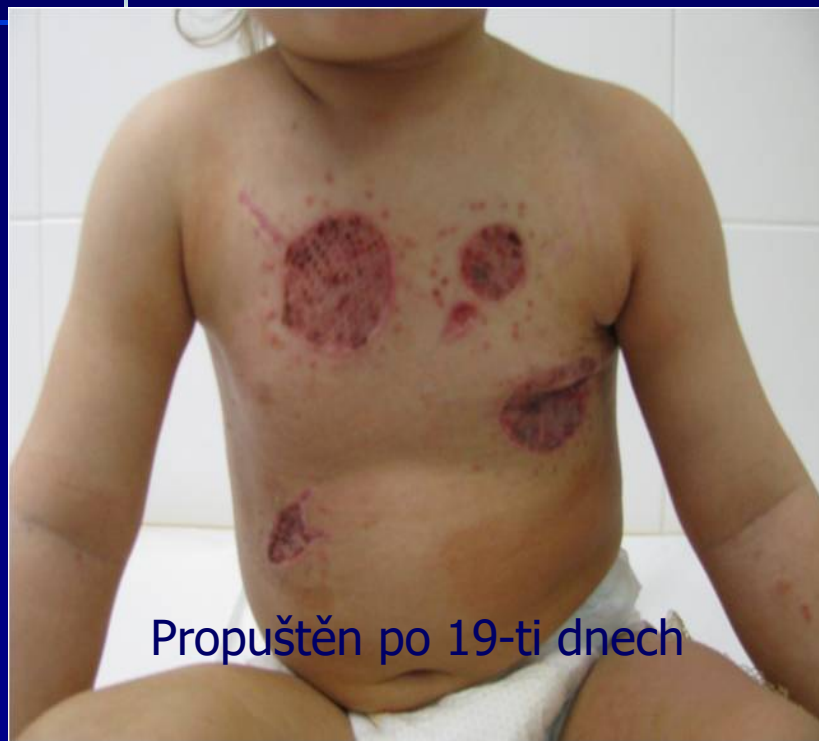**VIII. kongres úrazové chirurgie a soudního
lékařství**

8.9. - 9.9.2016

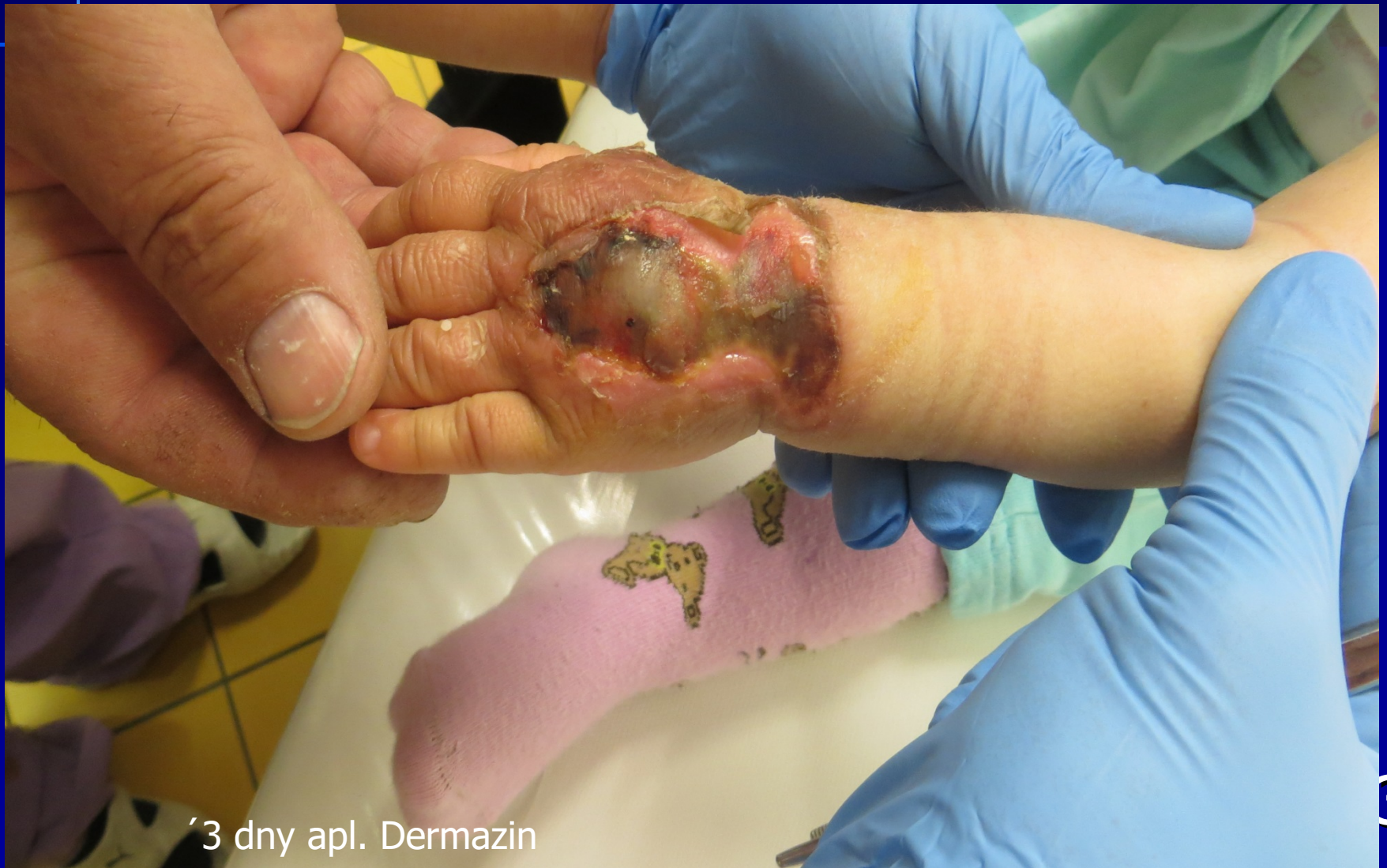Iatrogenní poškození

**Dvouleté batole, popáleno na 4,5 % TBSA
elektrodami i vodiči v průběhu MR**

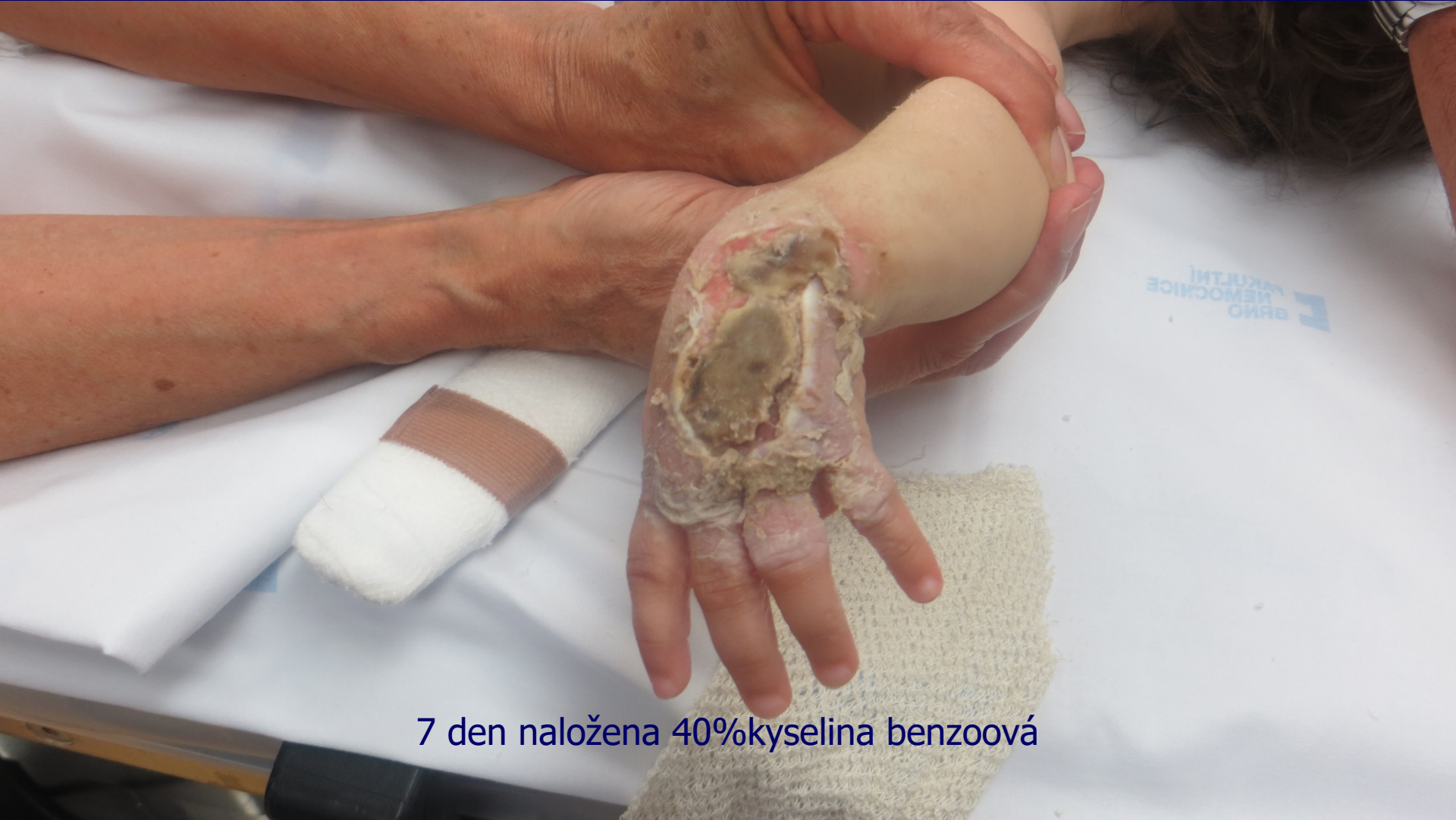



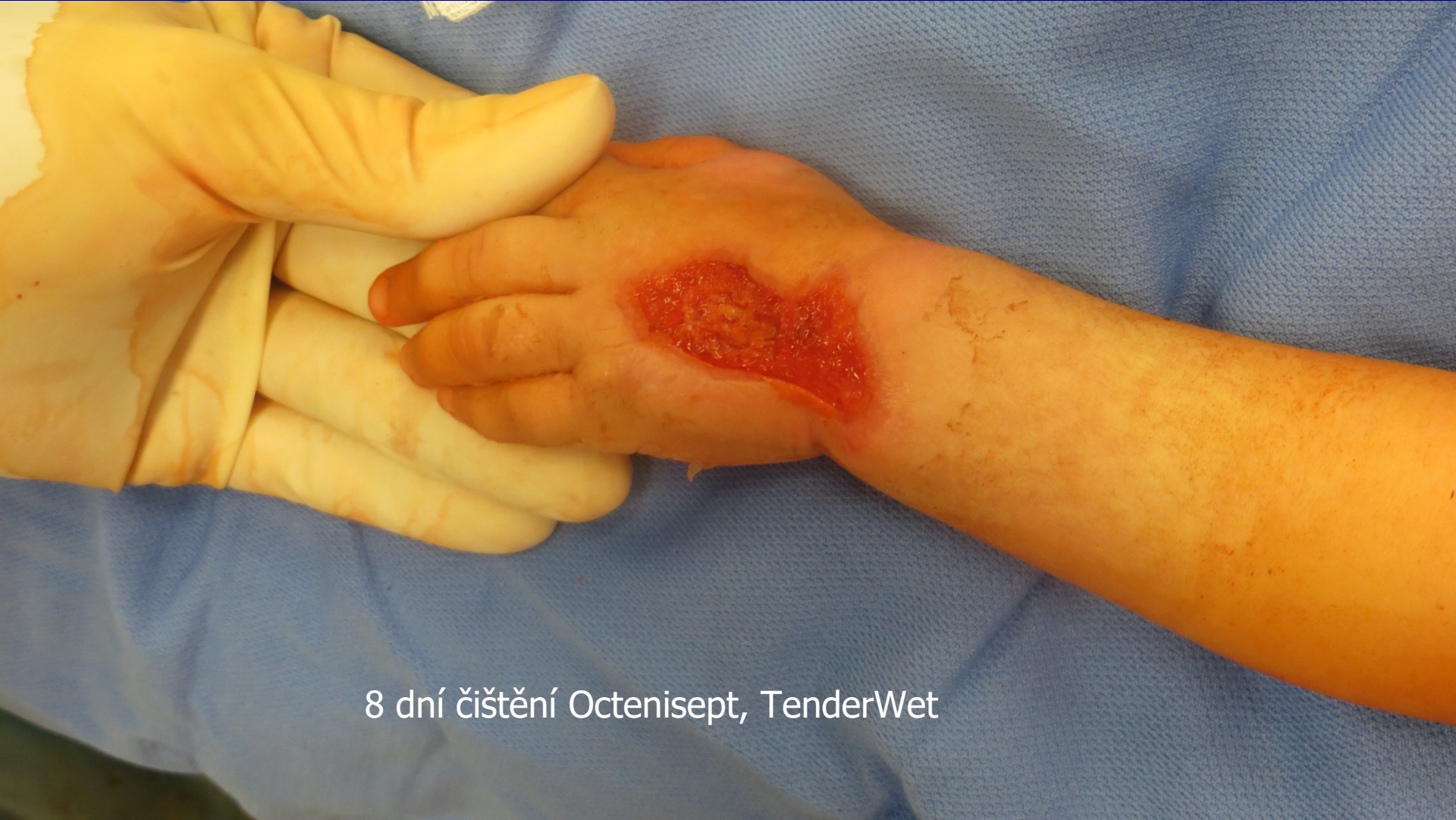Překlad dvouleté holčičky z jiného zdravotnického zařízení pro nekrosu po paravenózní aplikaci.



3 dny apl. Dermazin



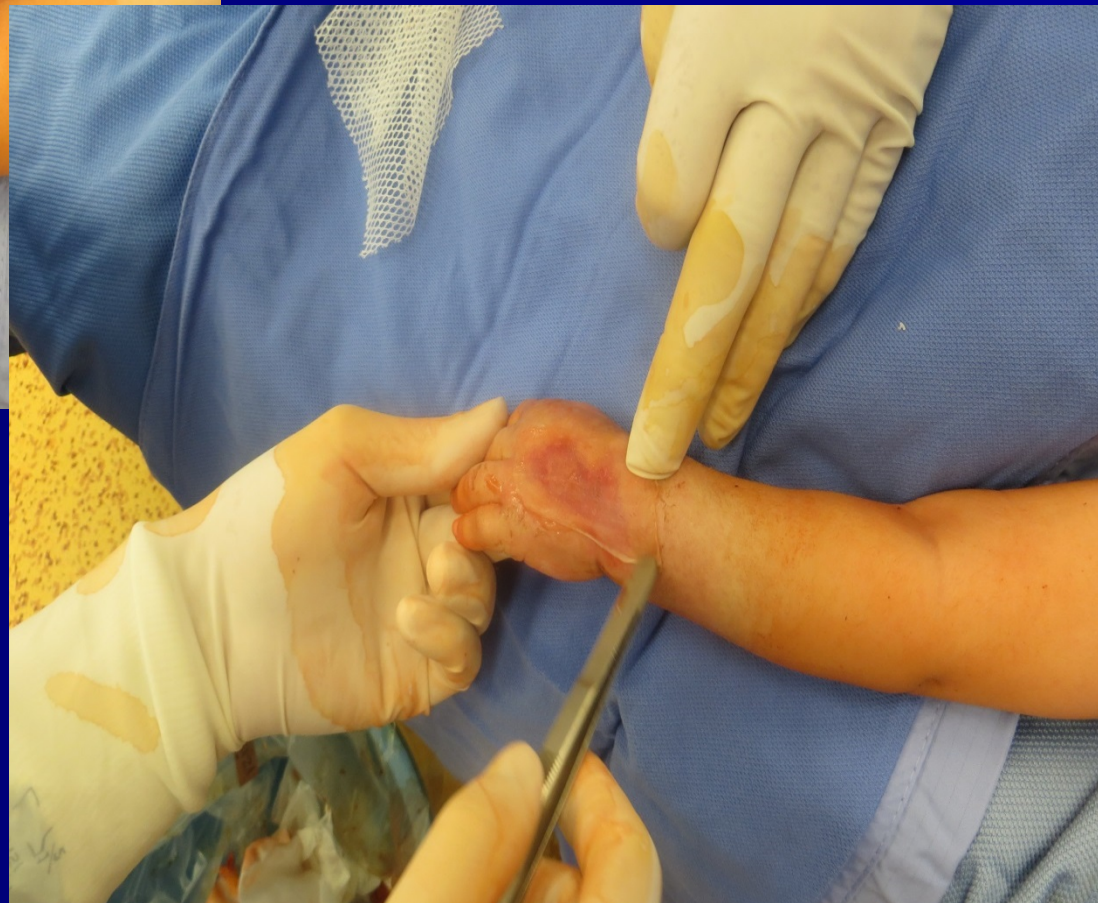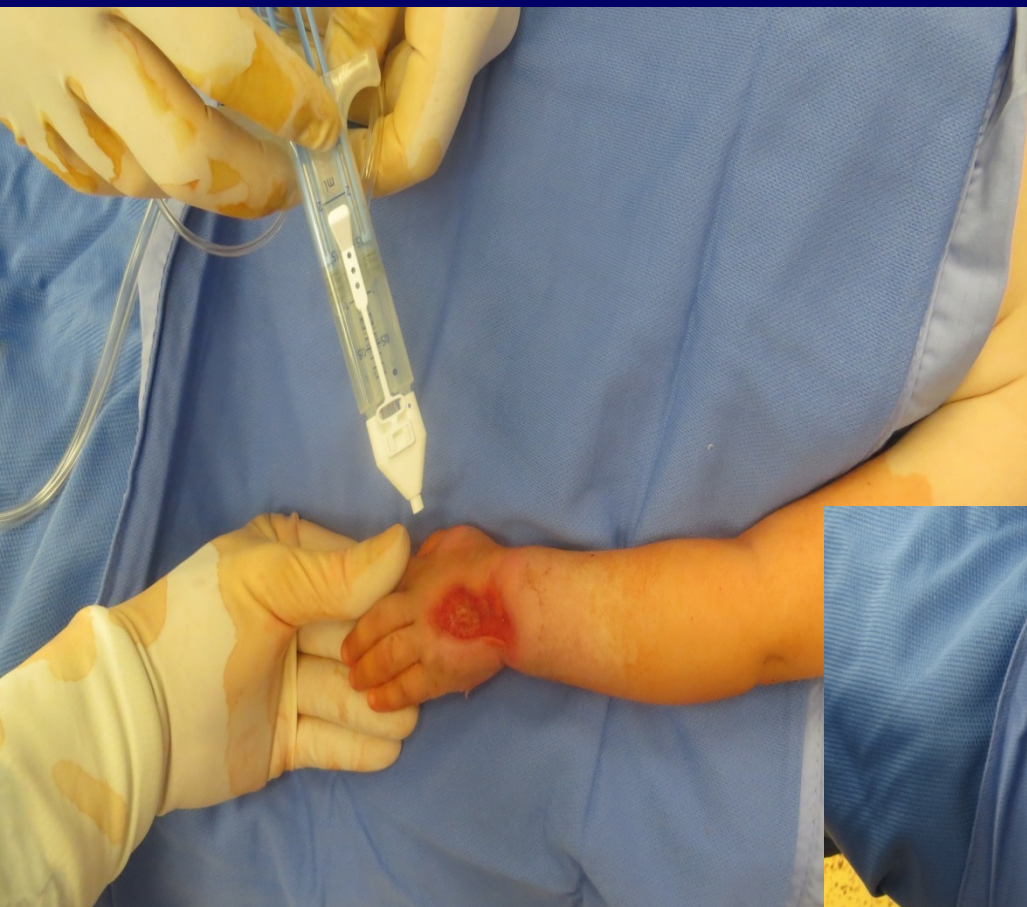7 den naložena 40%kyselina benzoová



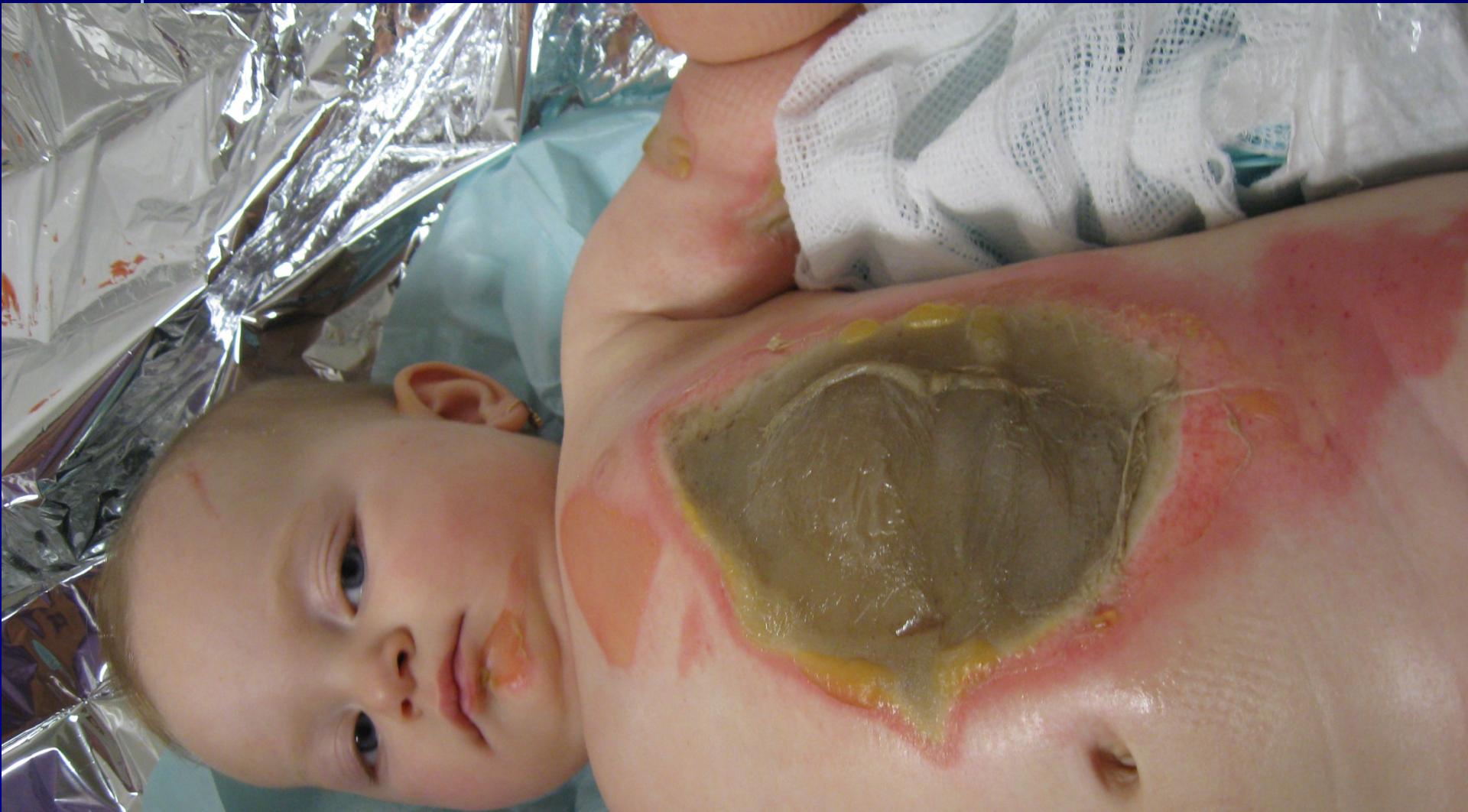8 dní čištění Octenisept, TenderWet

**Hospitalizace 21 dnů,
dva operační zákroky**

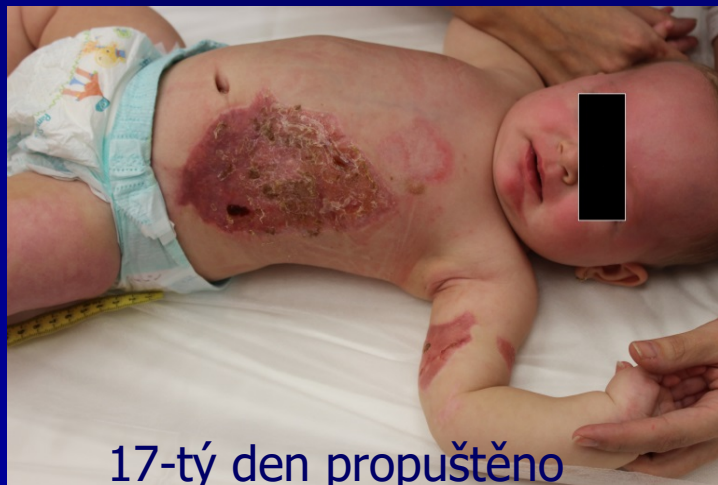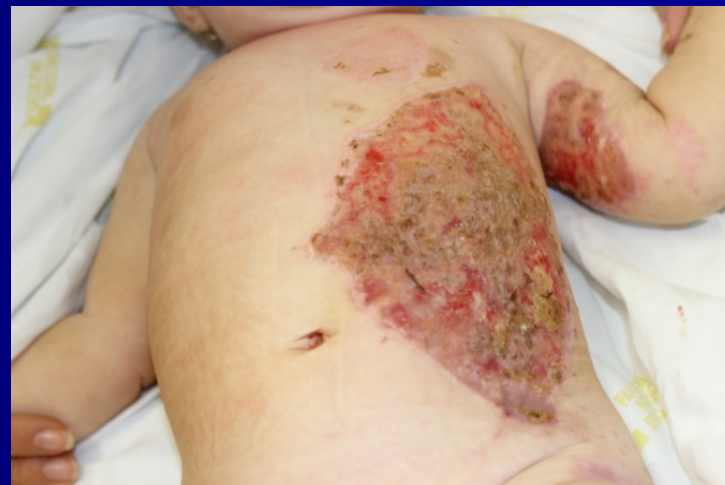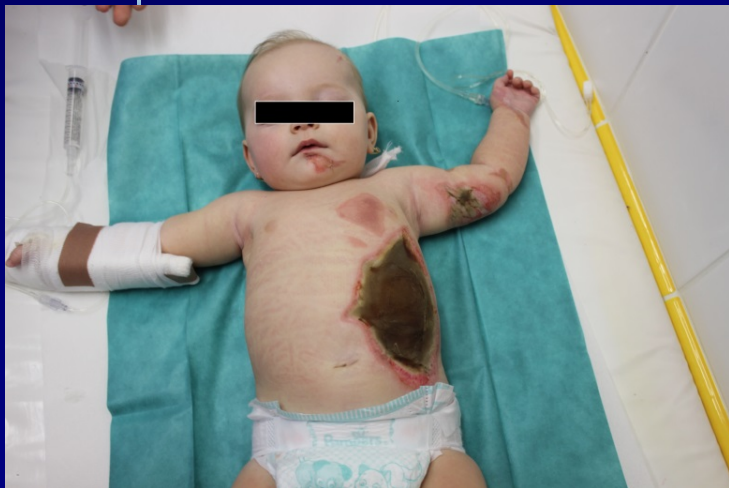**Použito
tkáňové lepidlo**



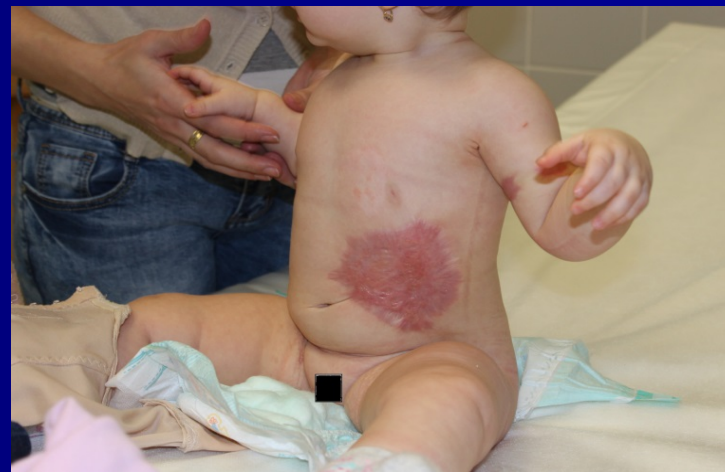5 měsíční holčička po pádu žehličky 9% TBSA

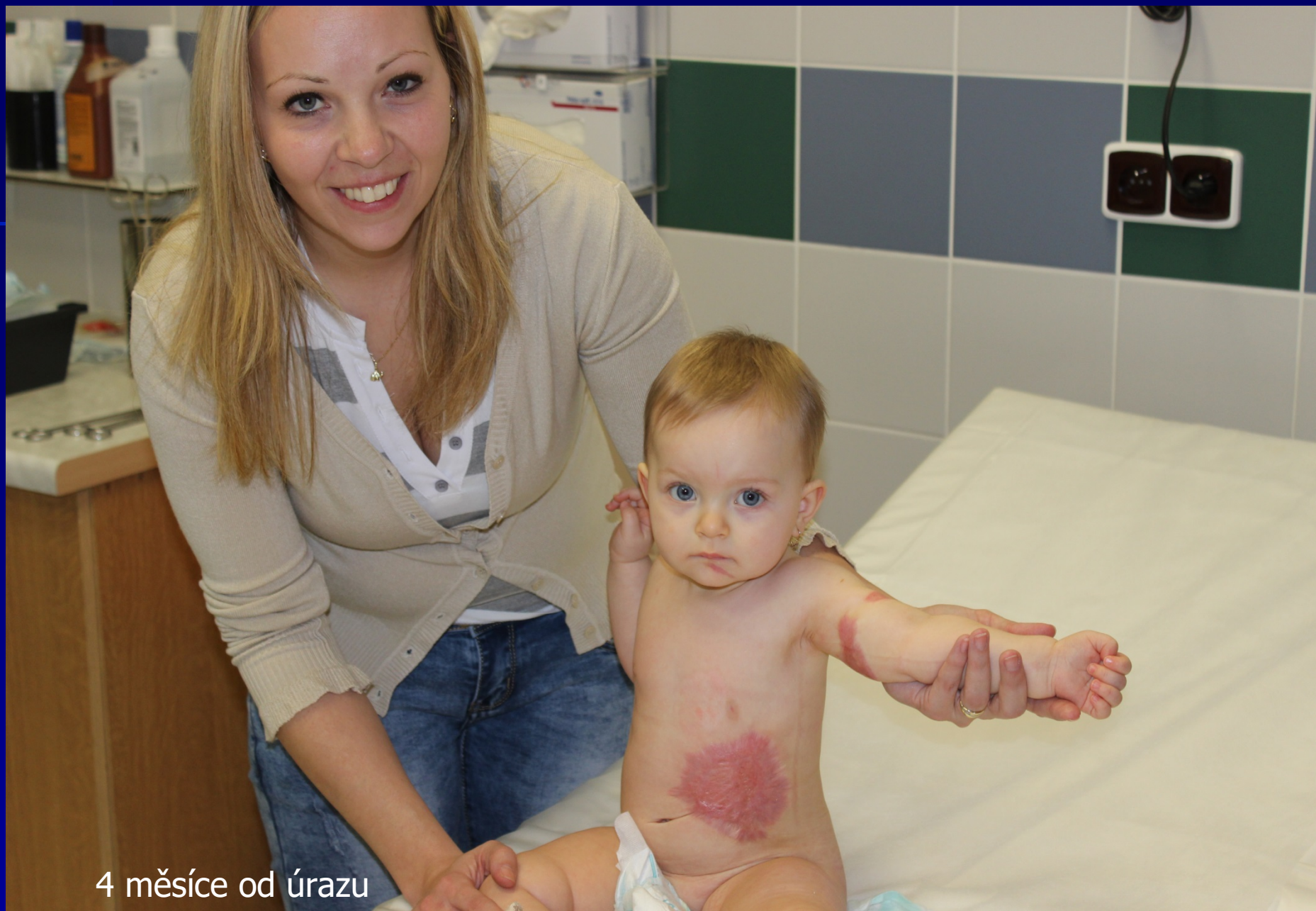

Transport do nejbližší nemocnice, primární ošetření, zajištění žilního vstupna pravé horní končetině, transport na KPRCH



17-tý den propuštěno

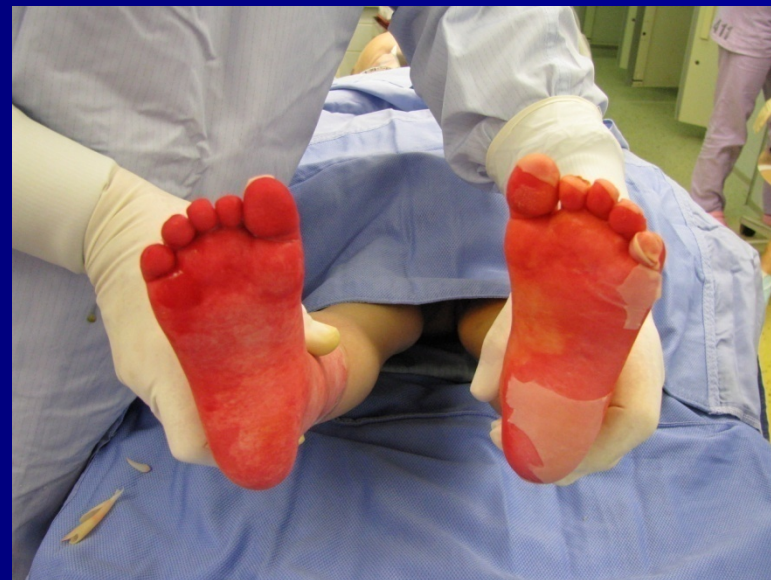
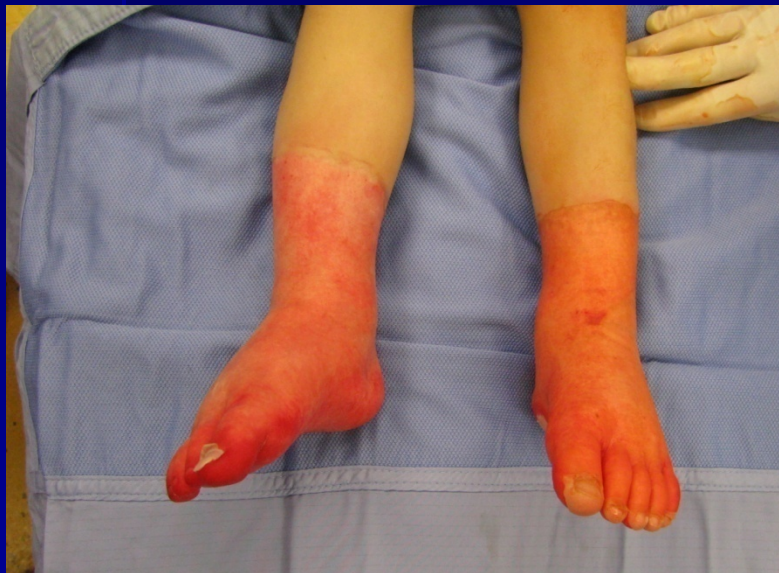


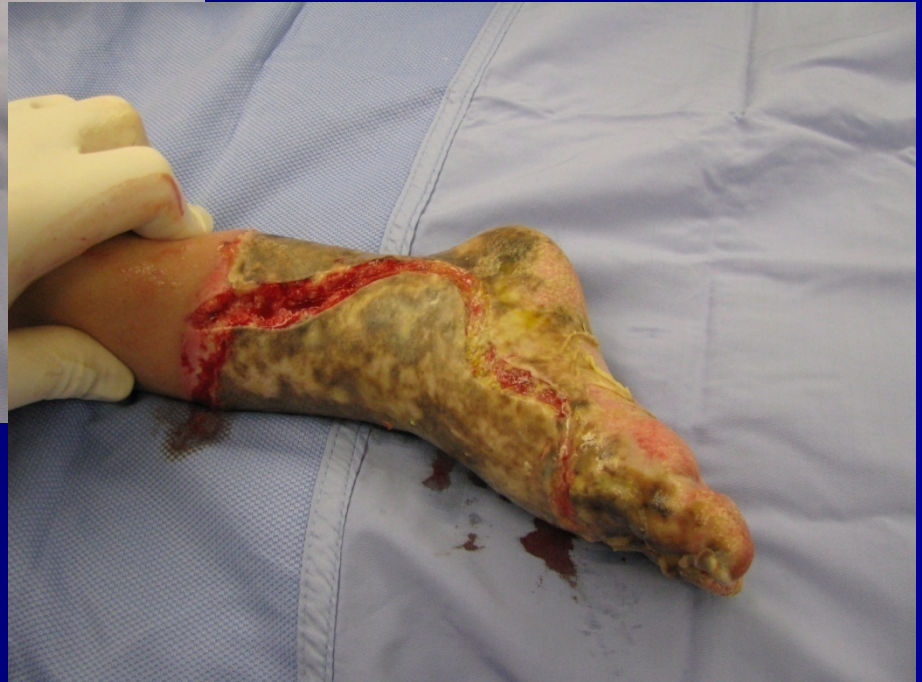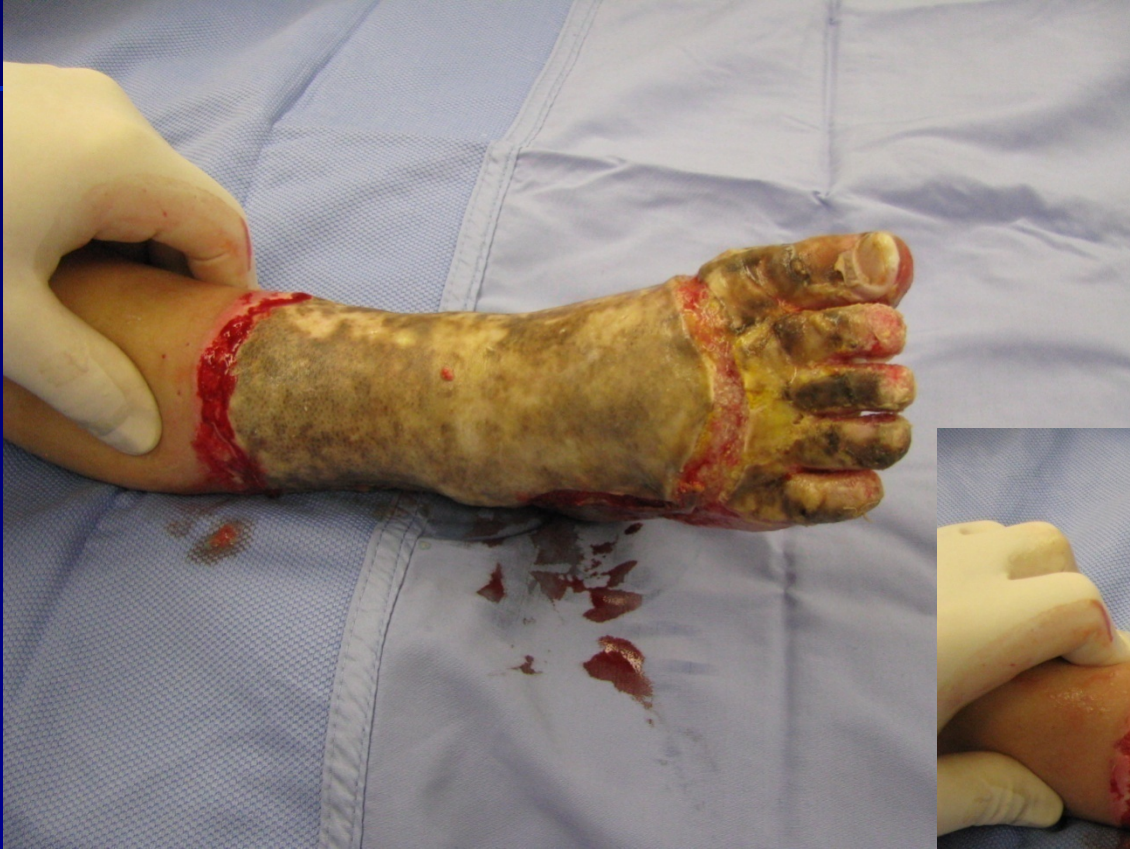4 měsíce od úrazu

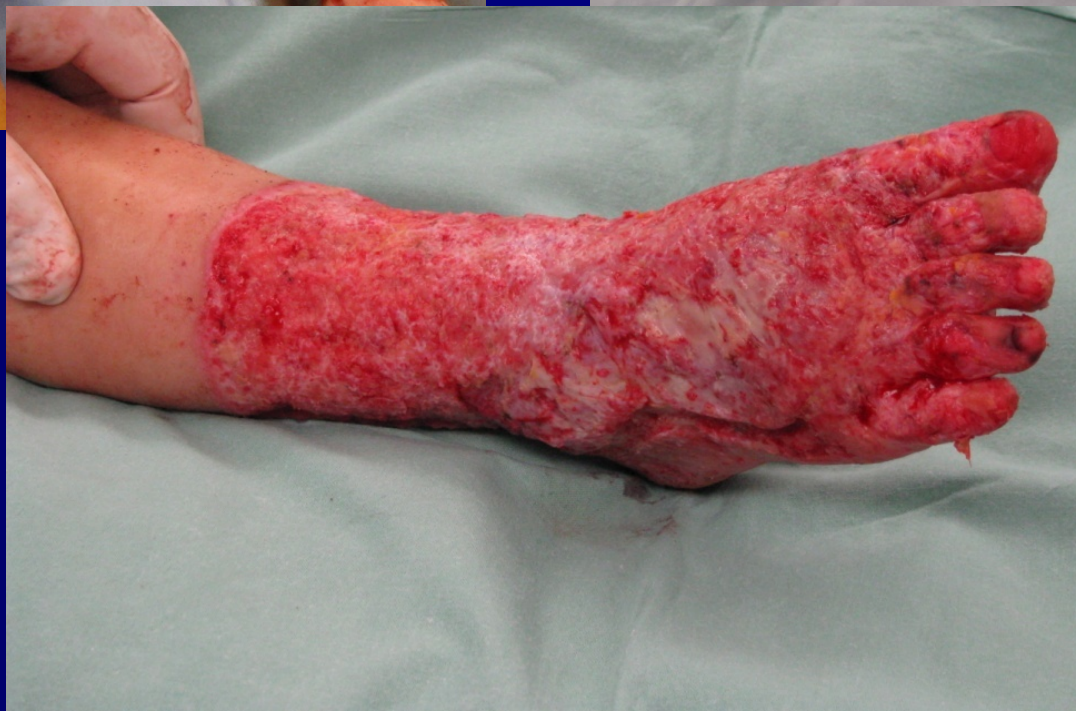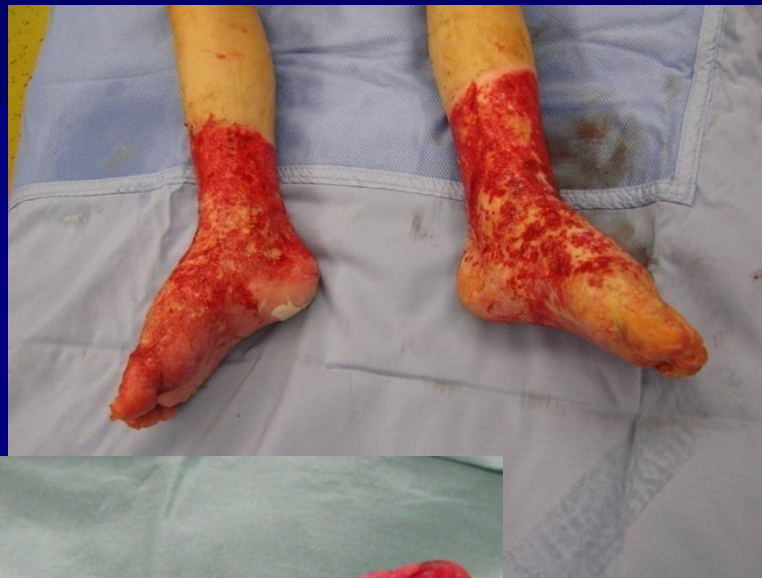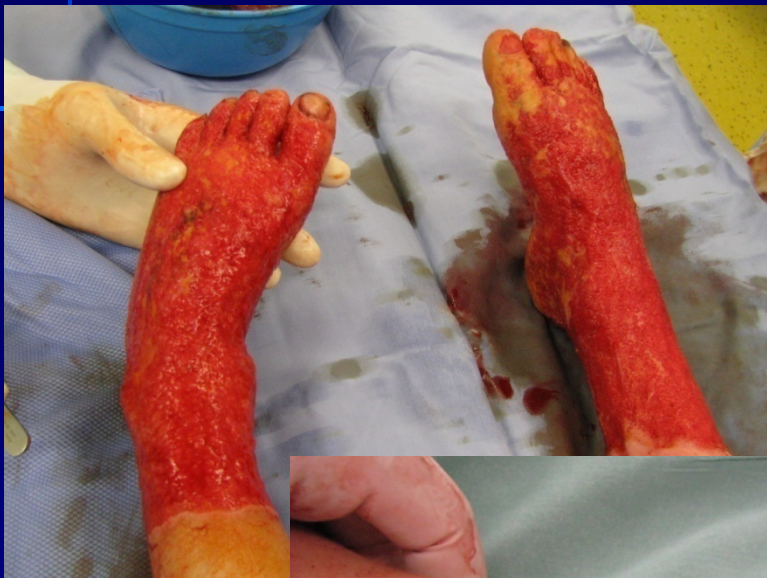**Příjem 3letého chlapce
... Matka udávala jako mechanismus úrazu skok
do vařící vody ...
12%TBSA gr. III**

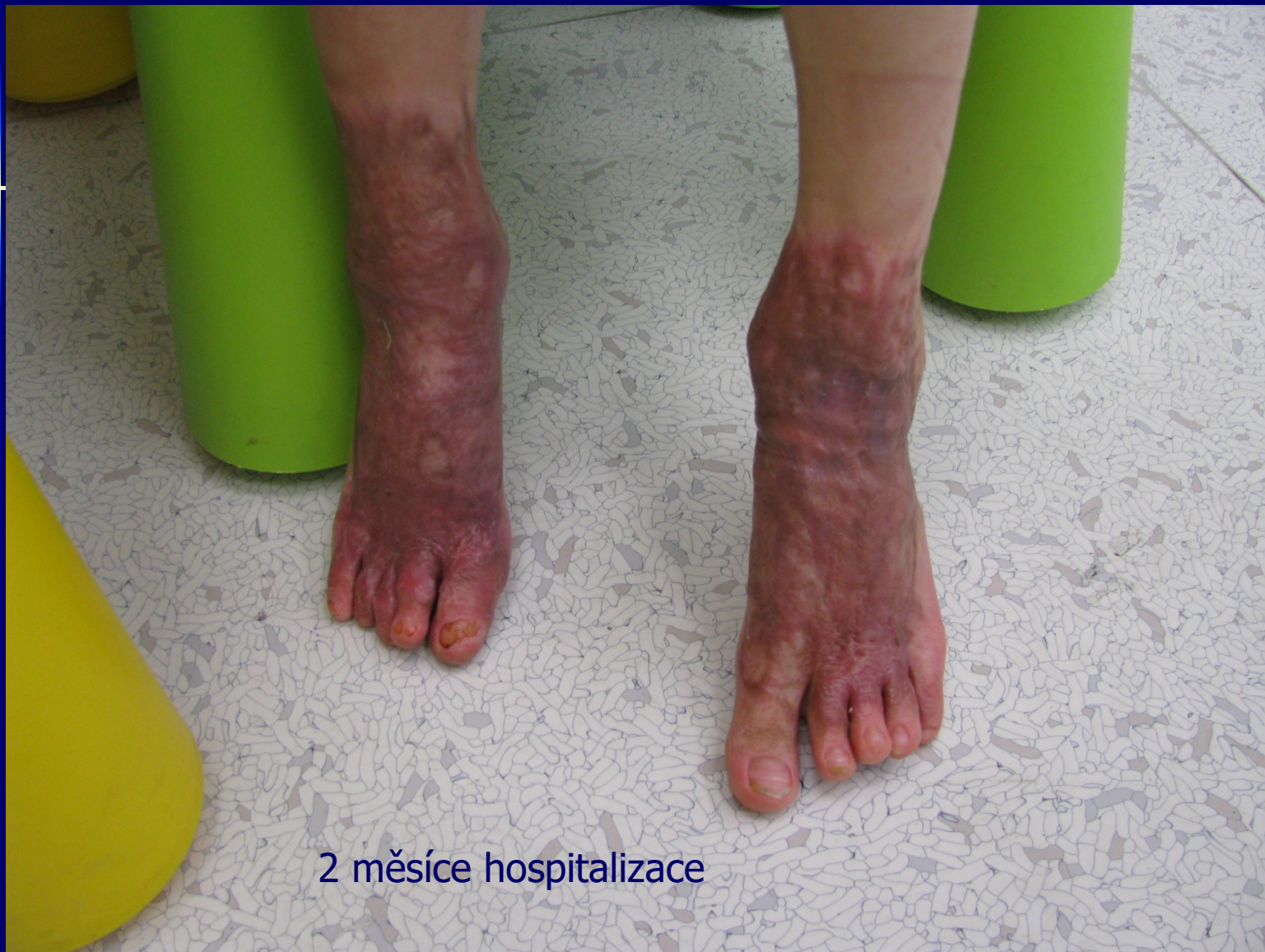**ošetření na sále v CA, provedeny uvolňující
nářezy**





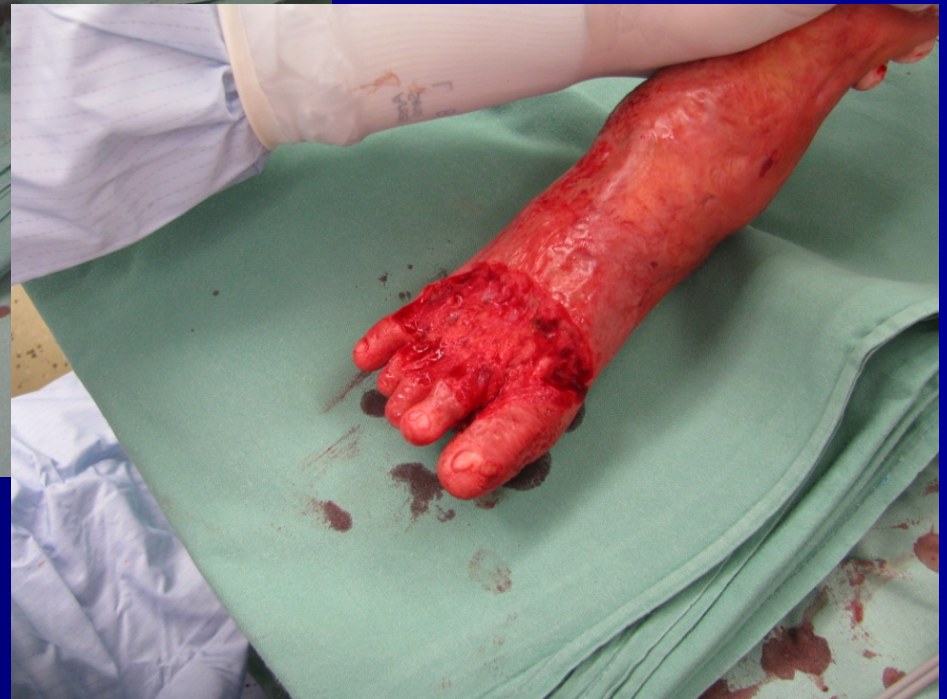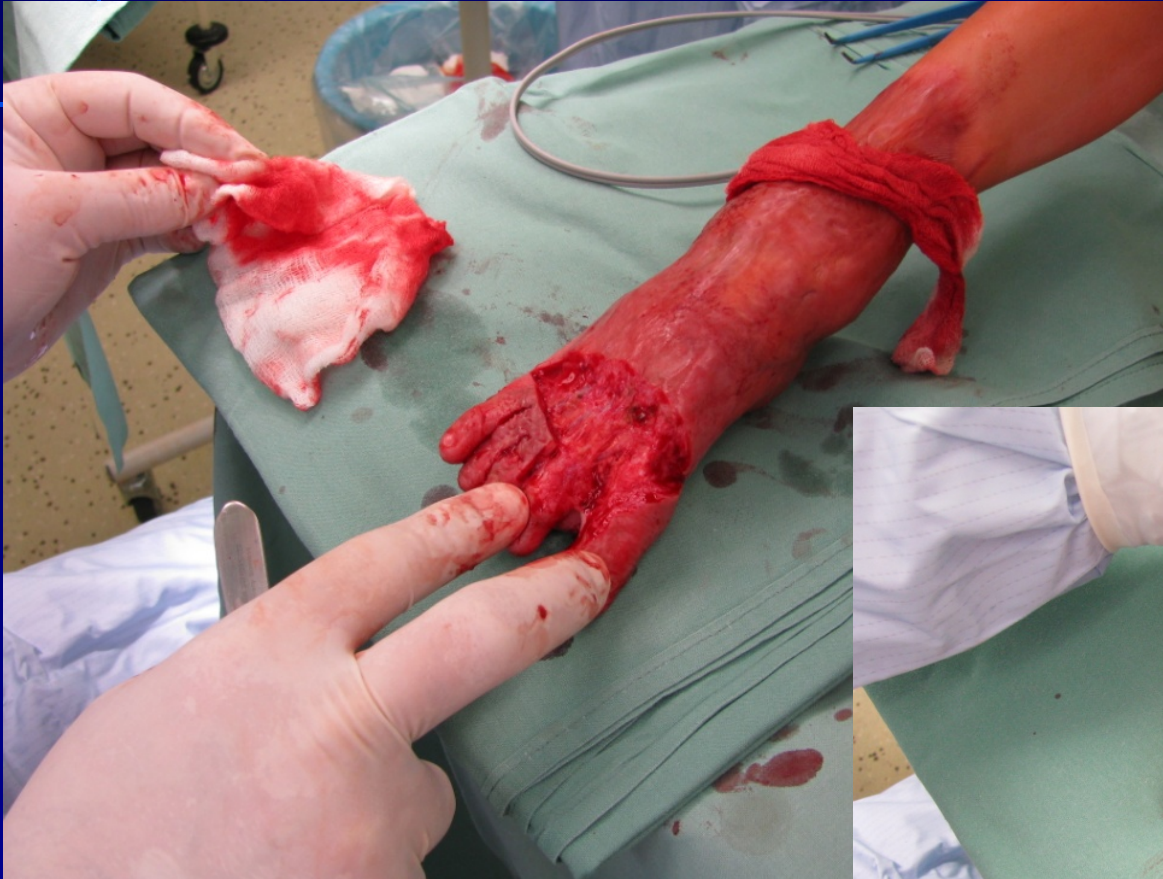Průběh nekrektomie

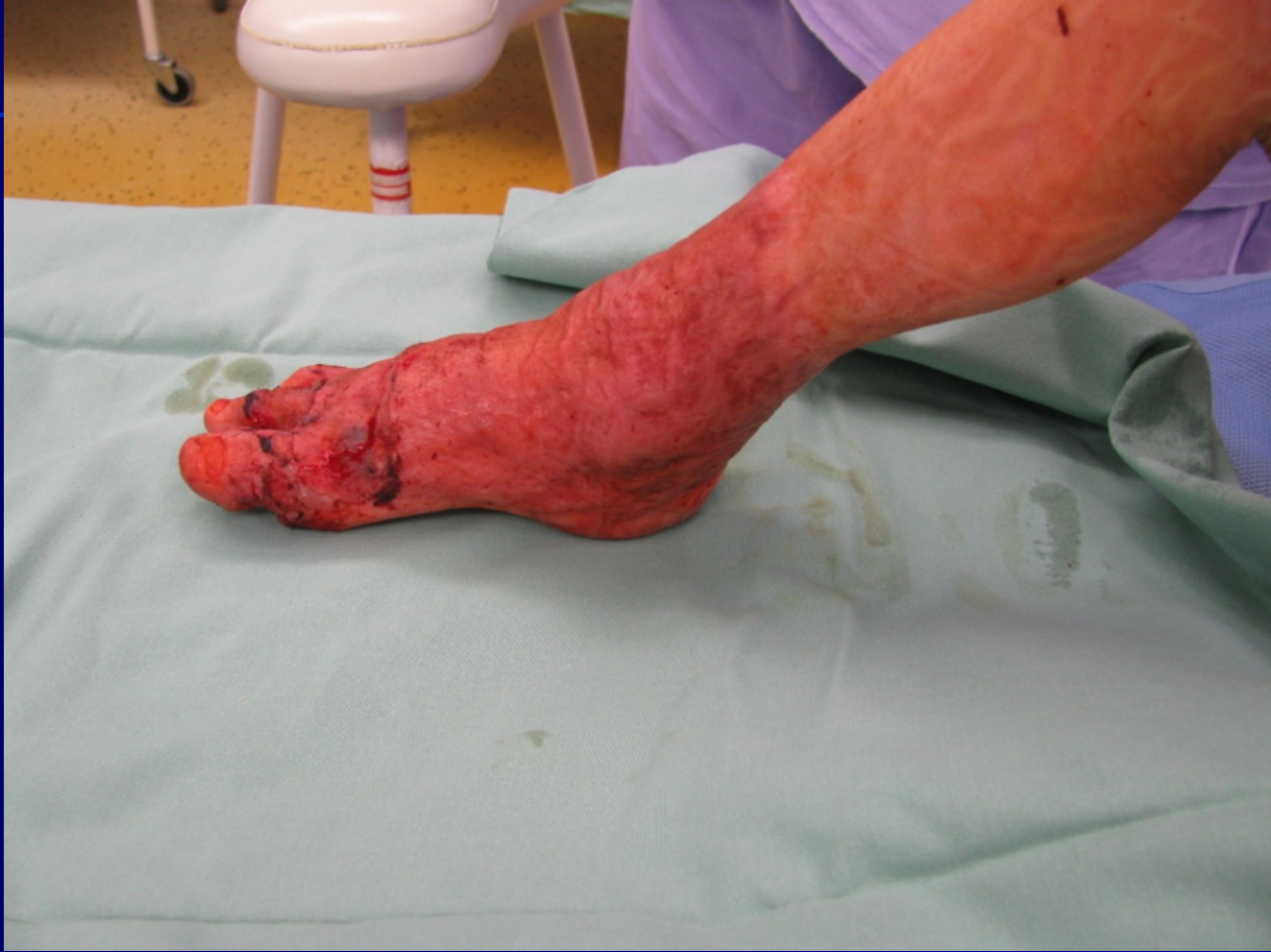



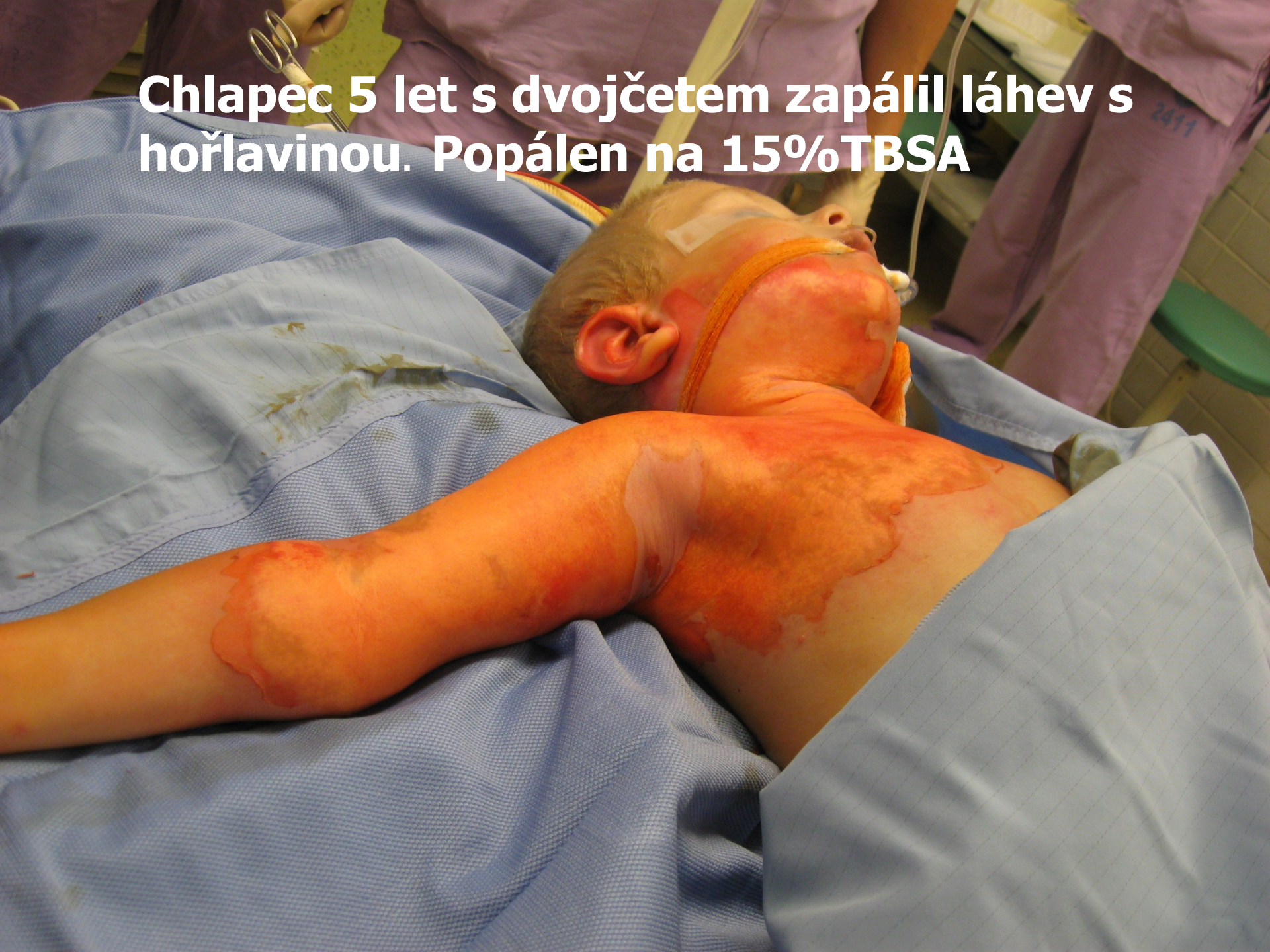2 měsíce hospitalizace

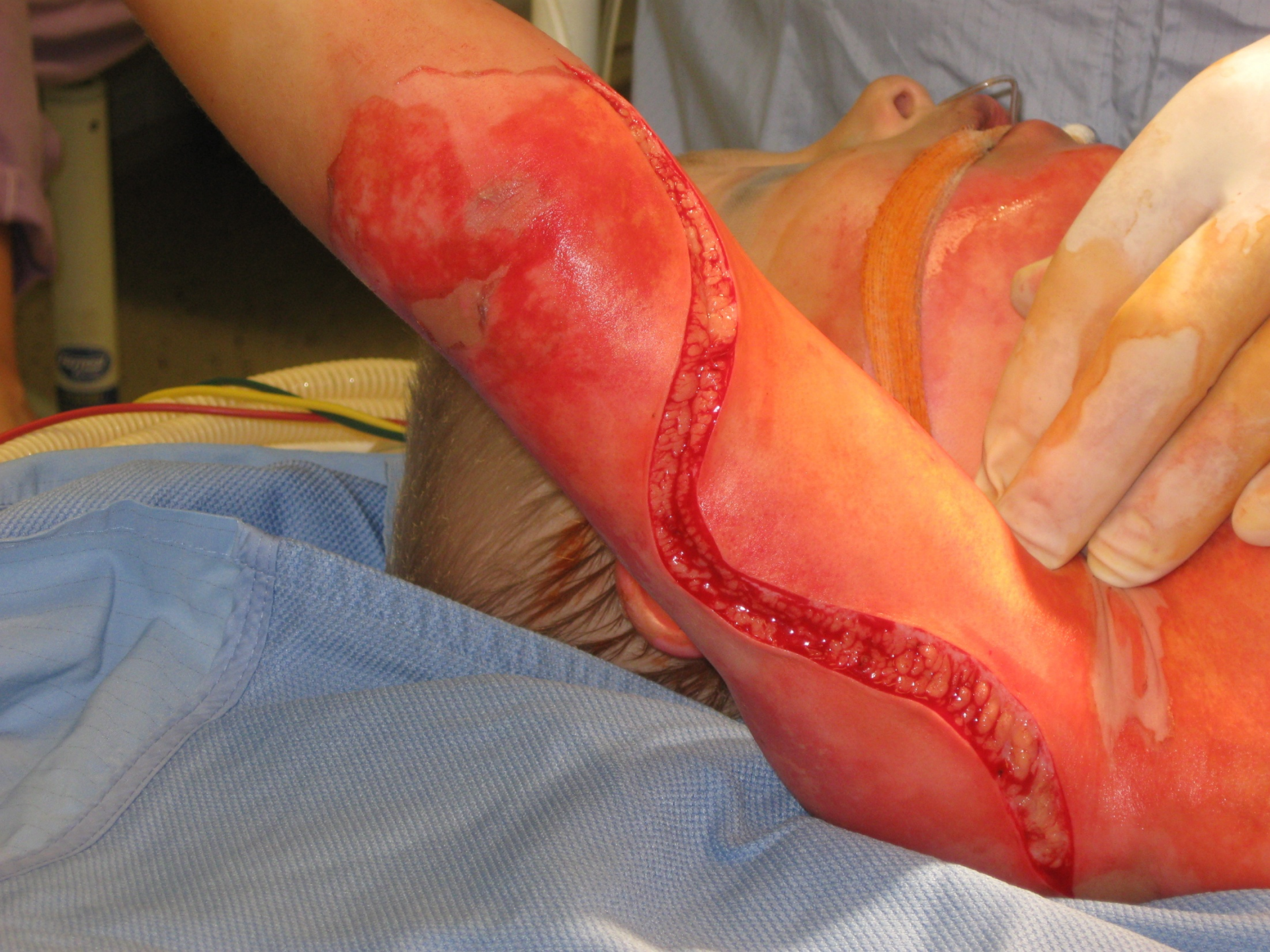Následná rekonstrukce a následně dalších 11

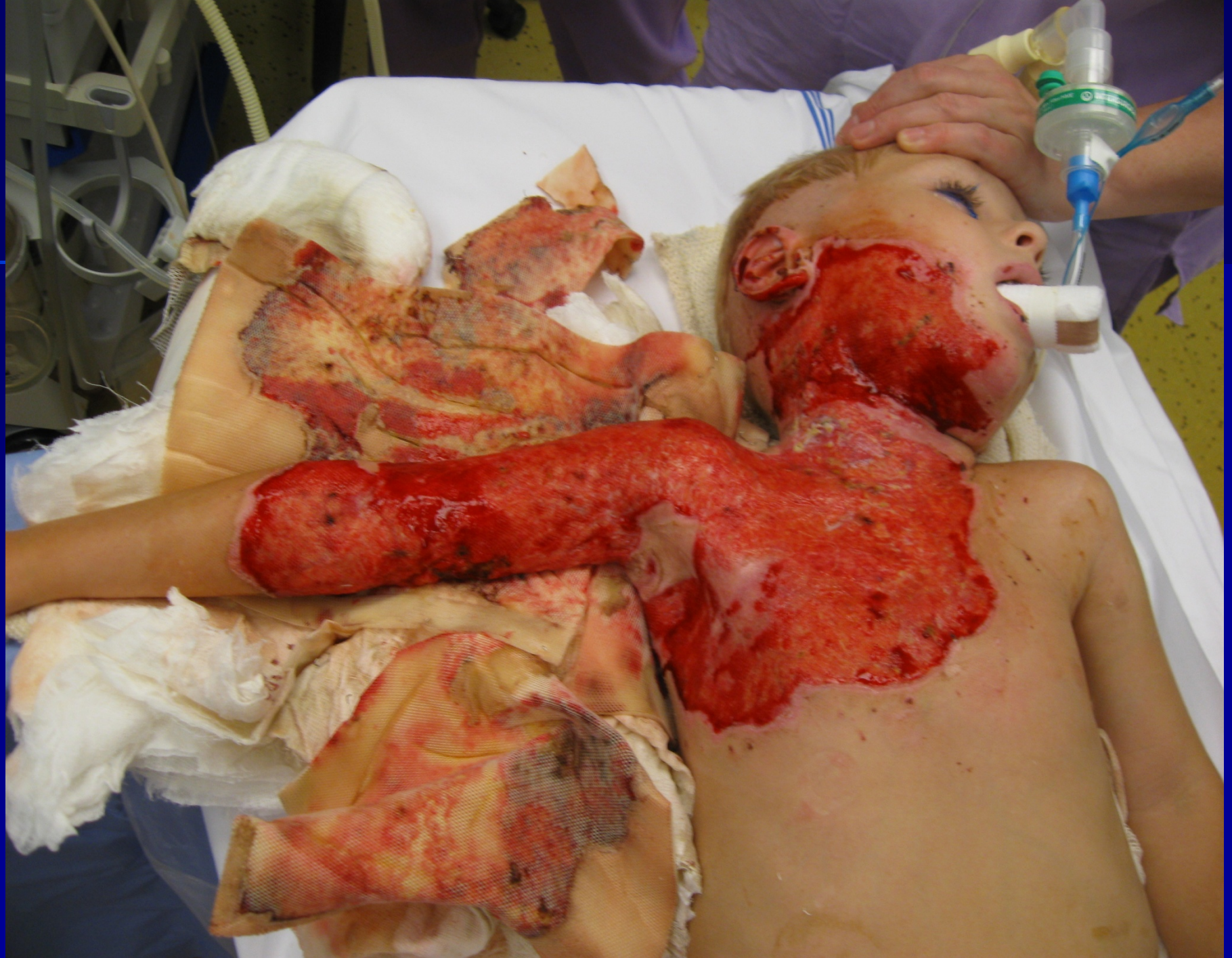


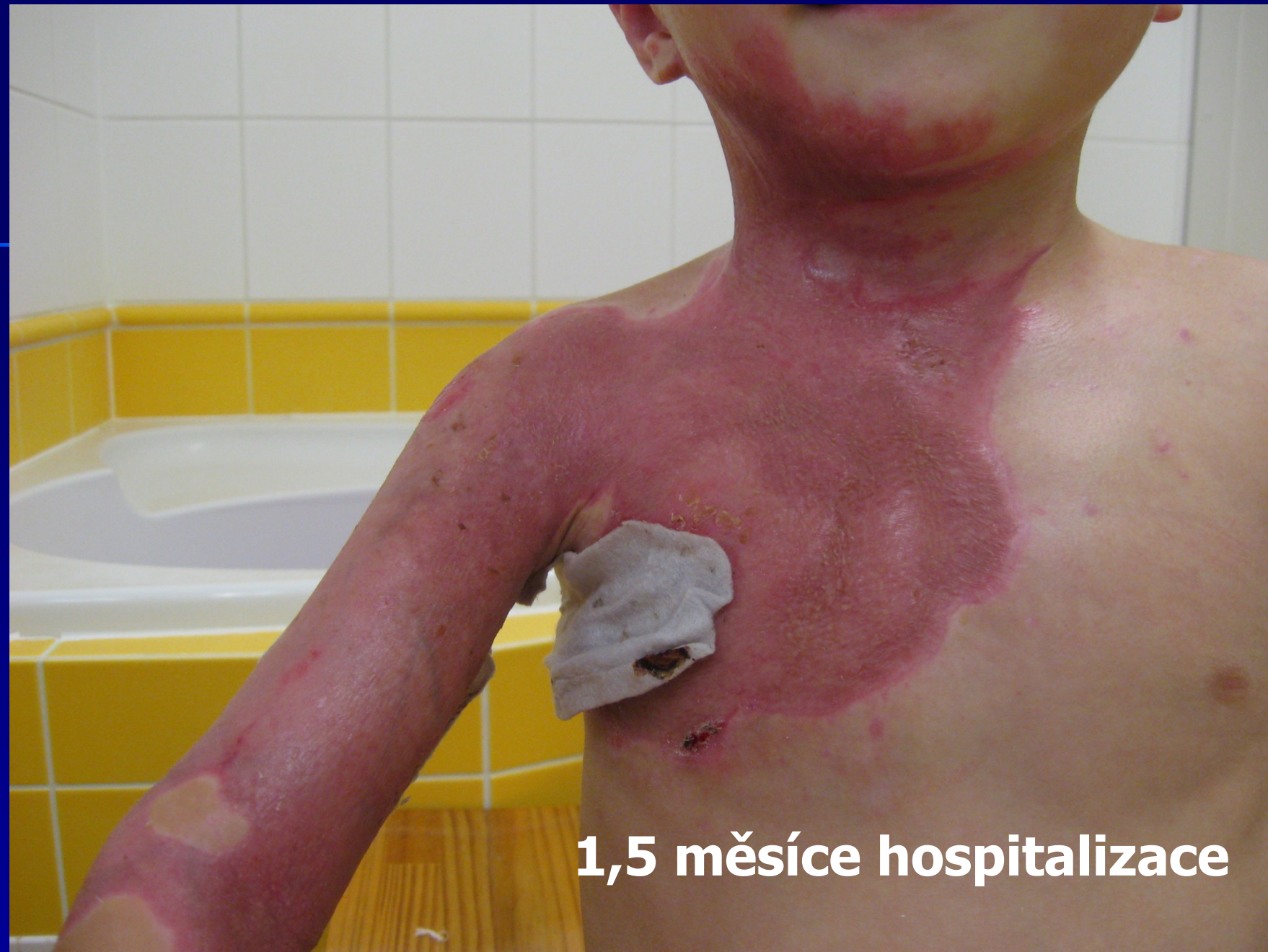
**Chlapec 5 let s dvojčetem zapálil láhev s
hořlavinou. Popálen na 15% TBSA**

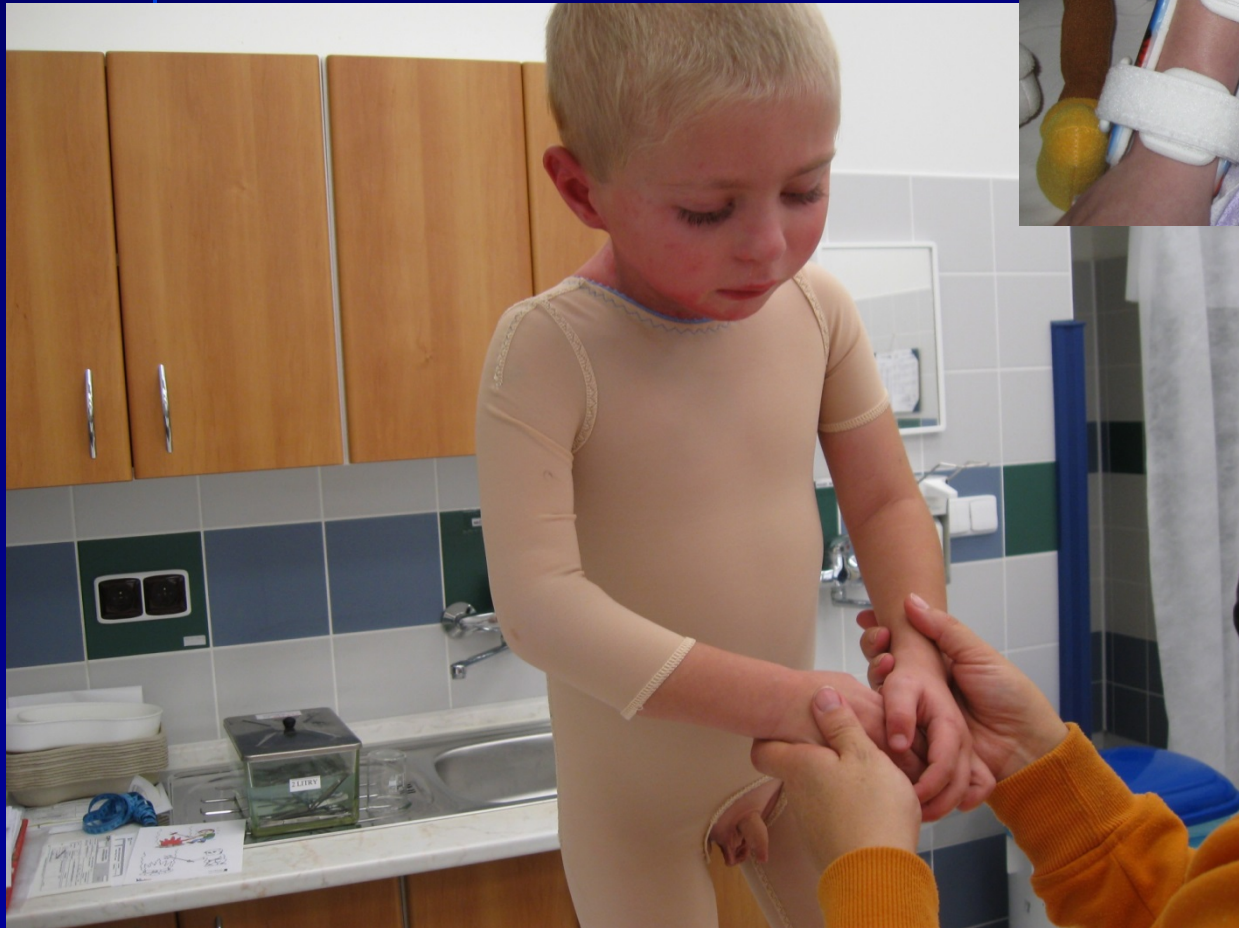
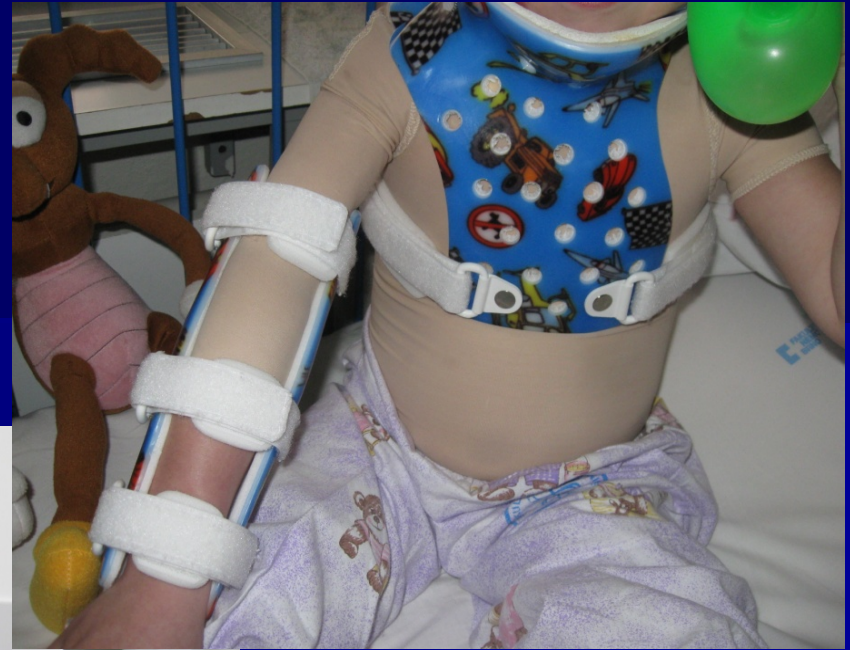




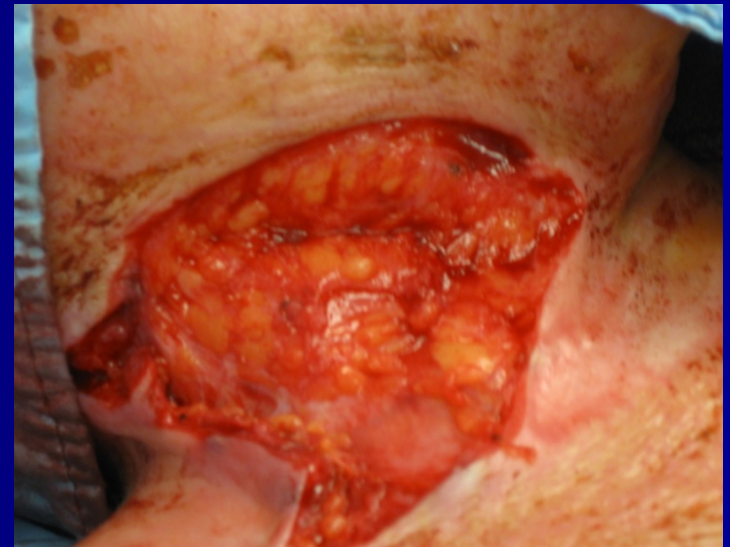
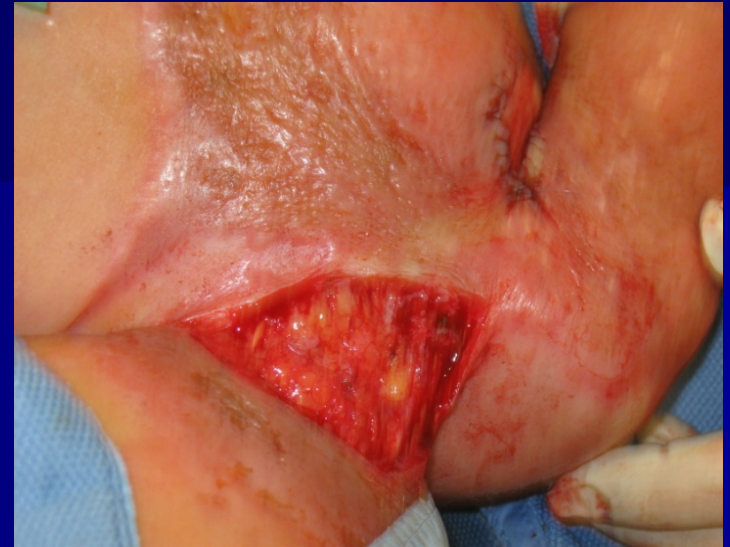
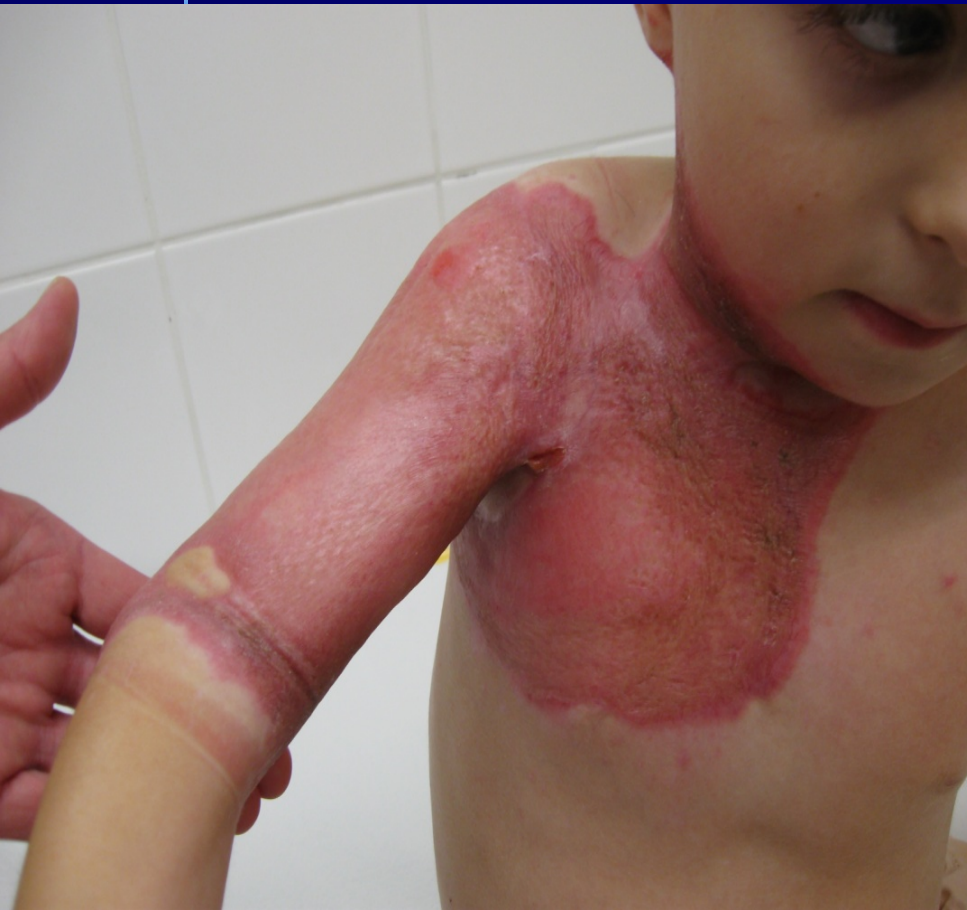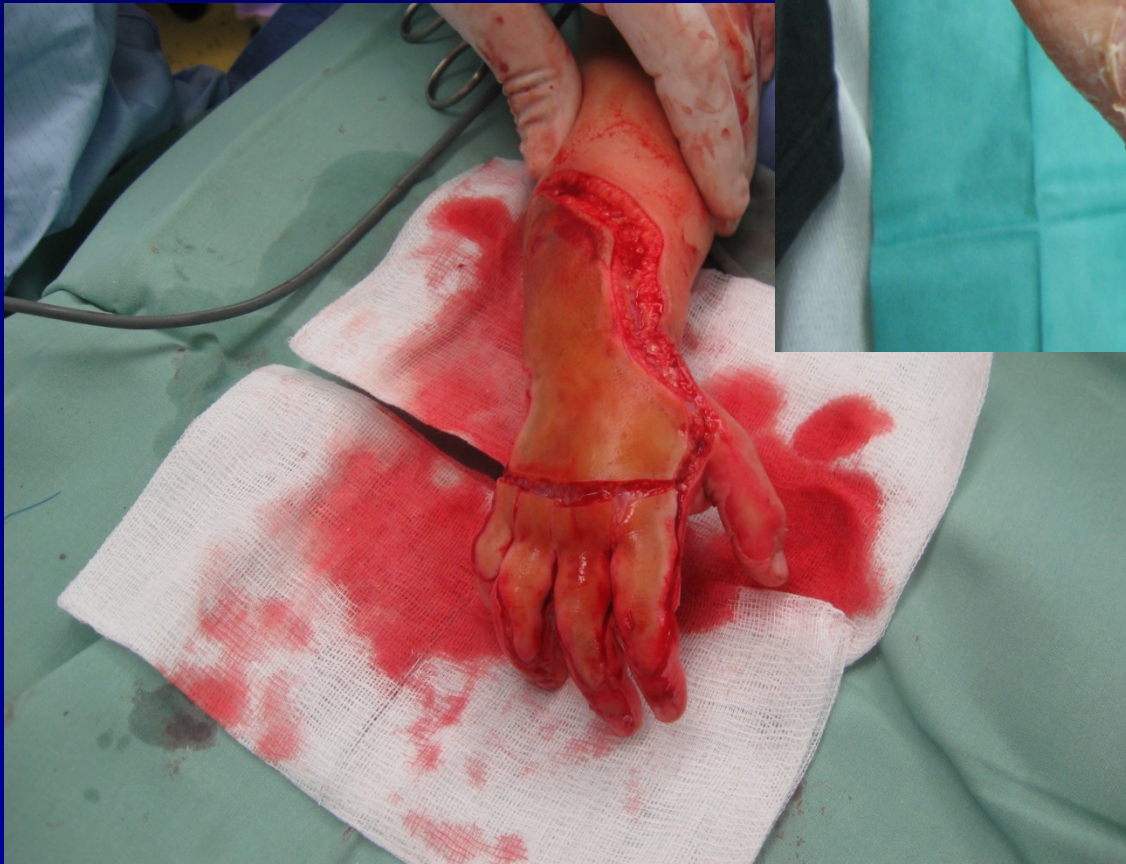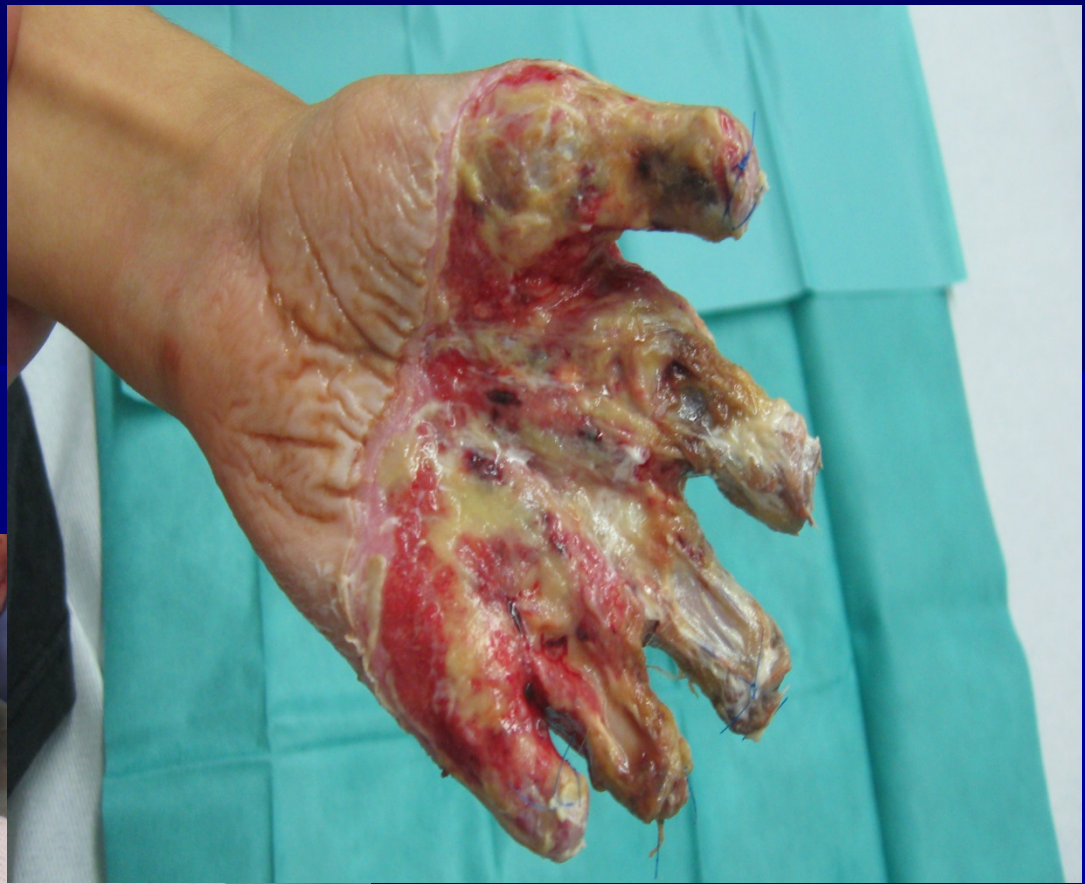1,5 měsíce hospitalizace



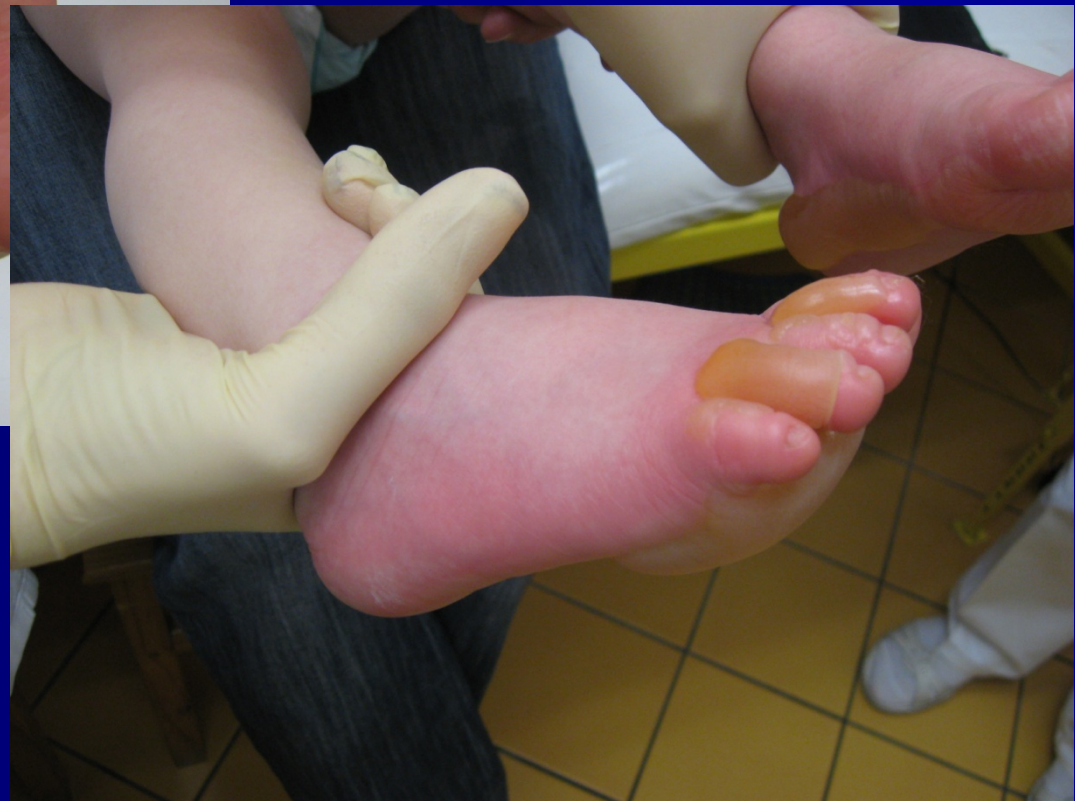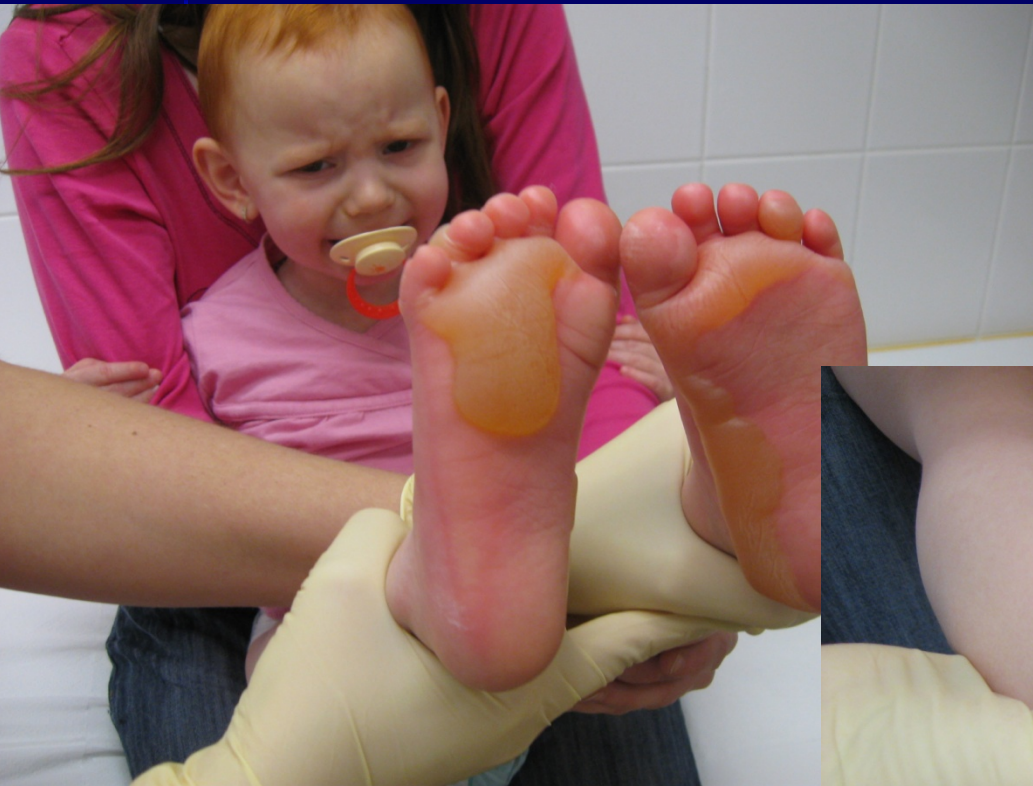První rekonstrukční operace po 7 týdnech celkem 8x

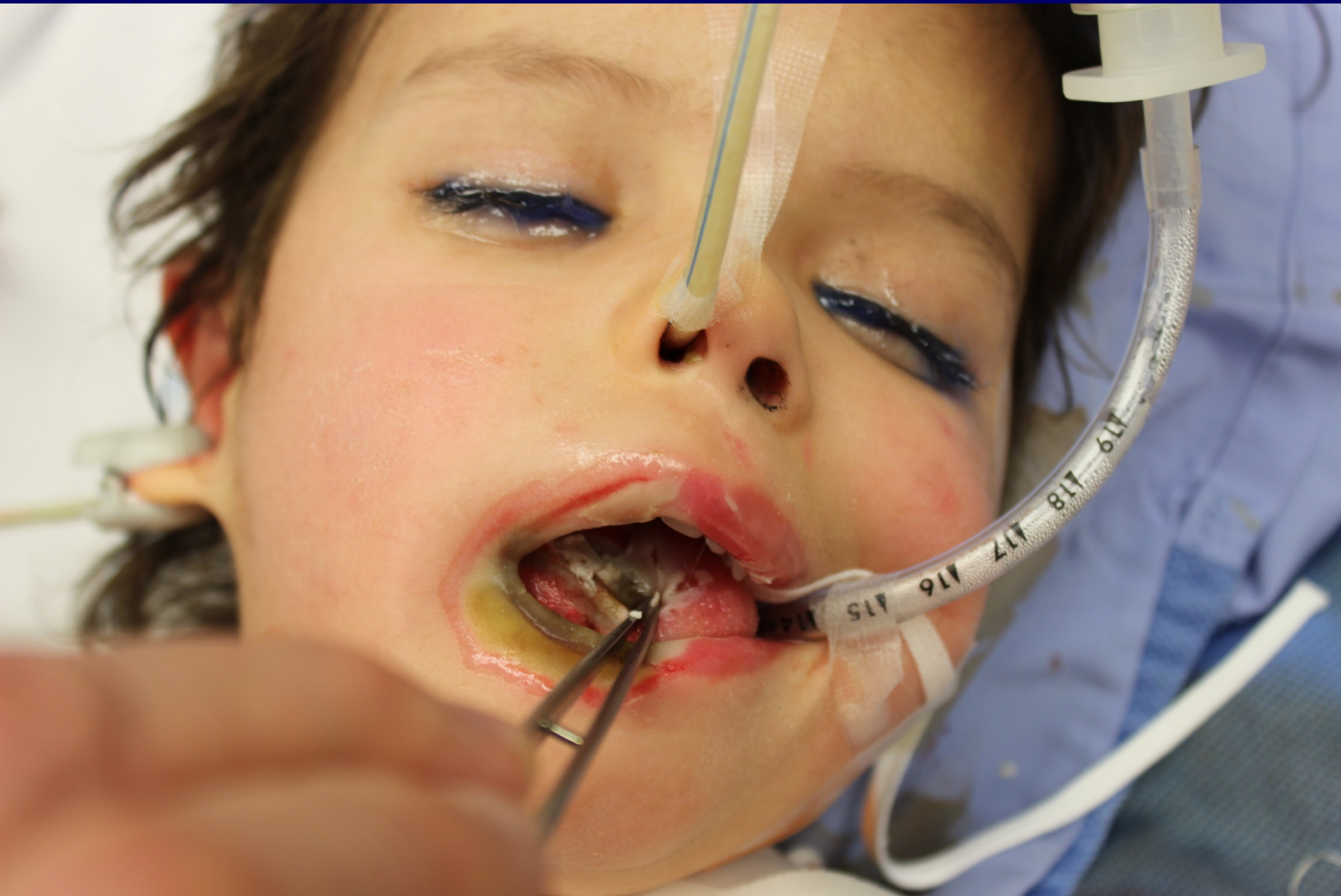

Ruce z mandlu

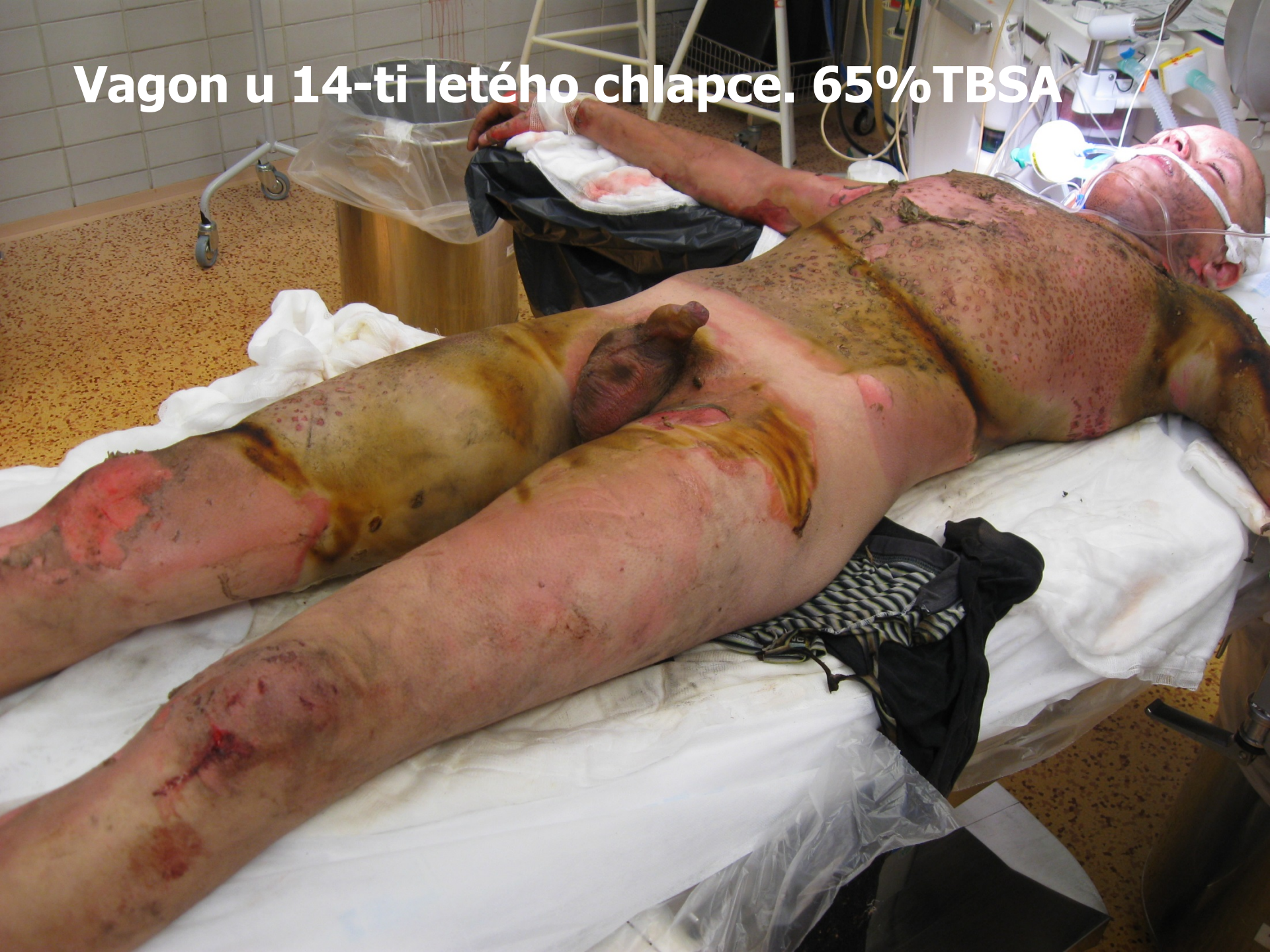

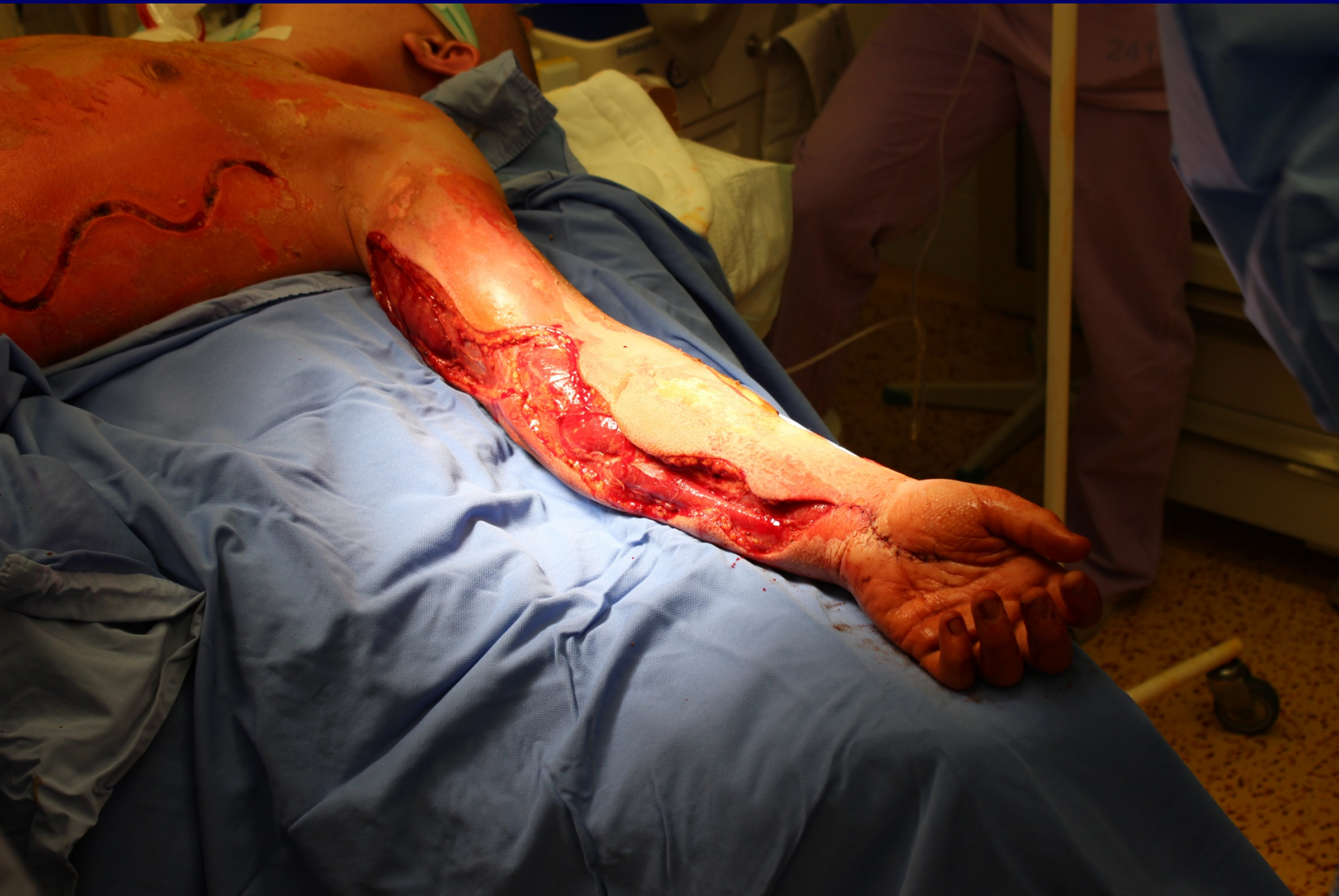Šlápnutí do chemikálie

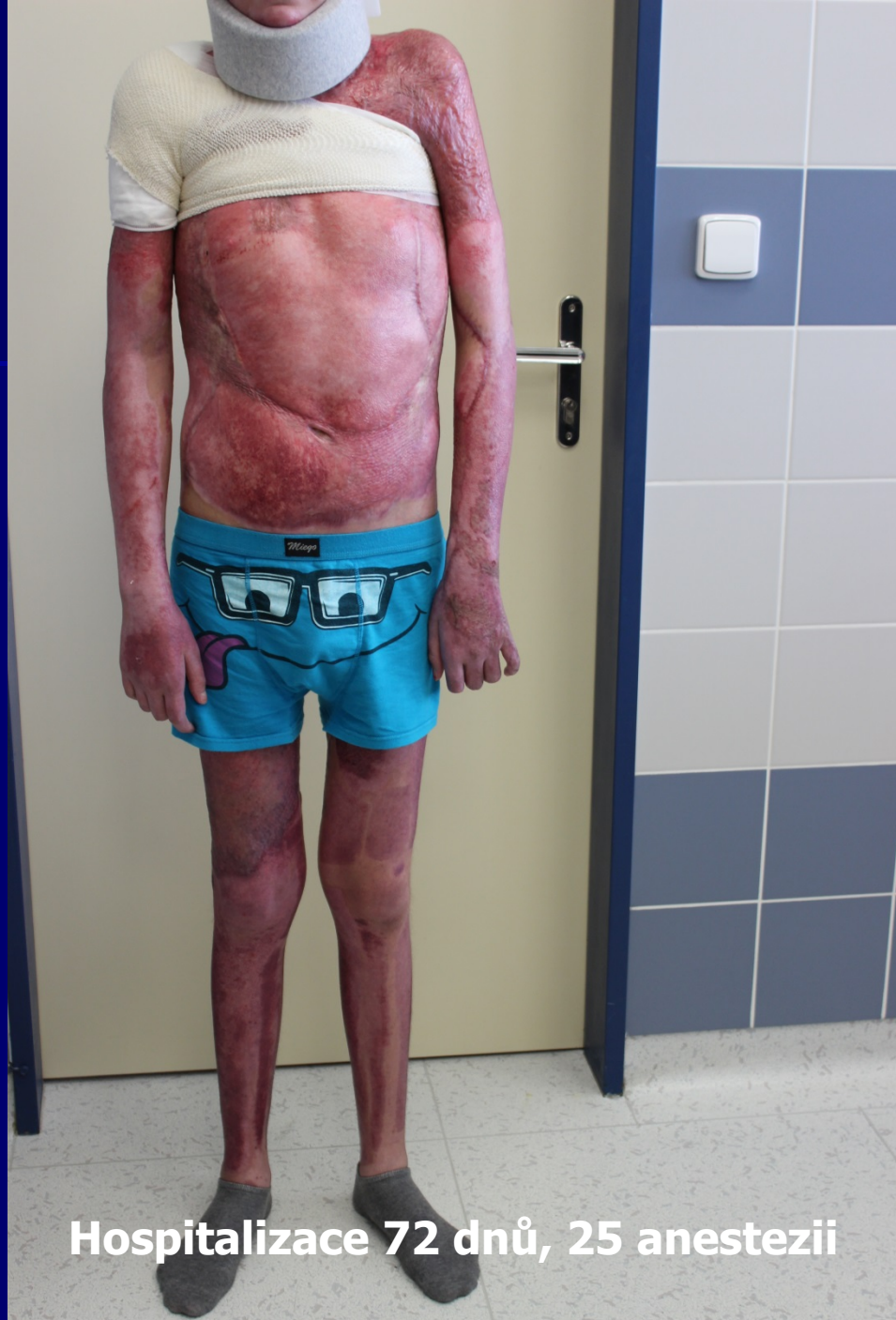



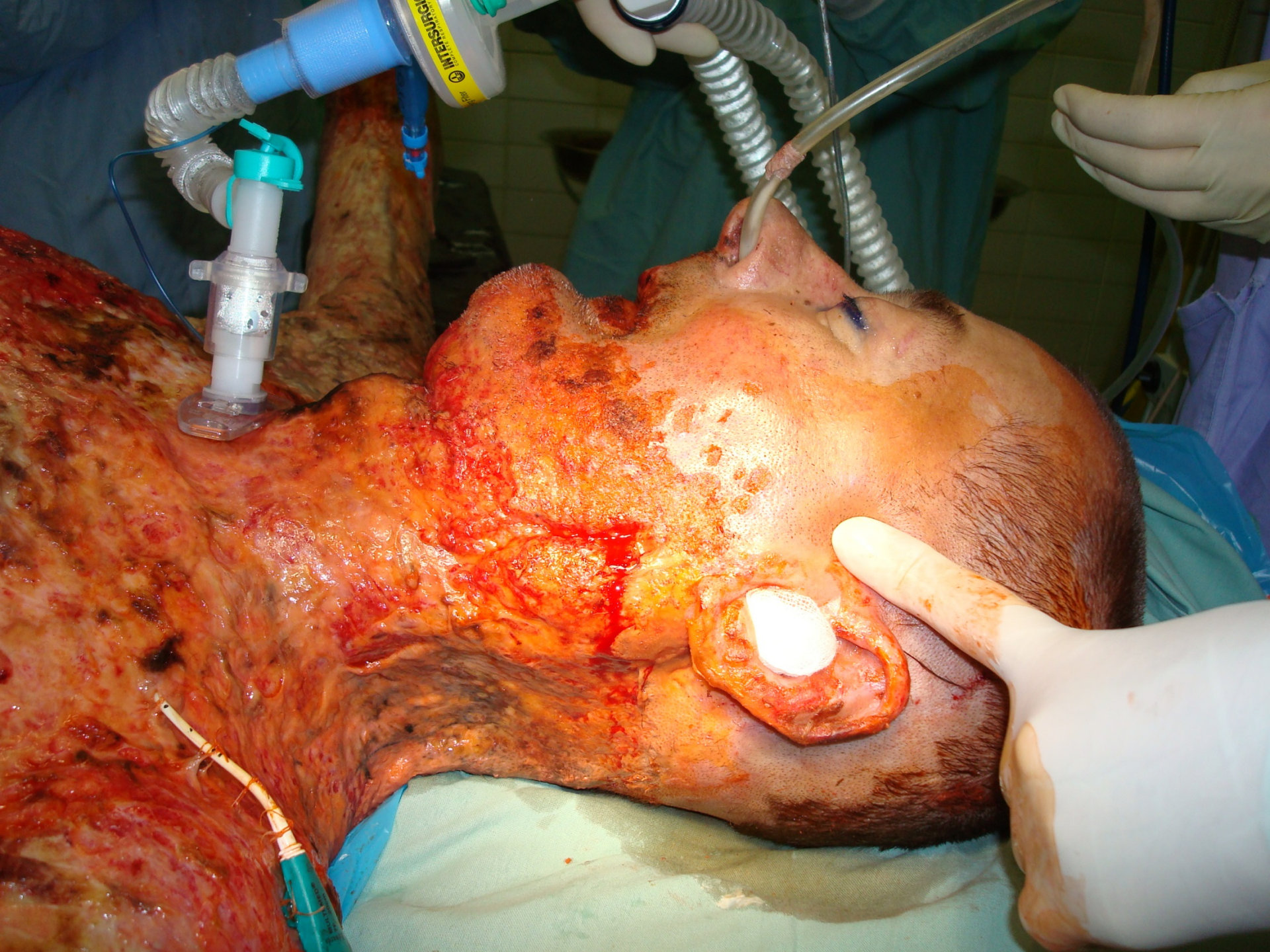
Vagon u 14-ti letého chlapce. 65% TBSA

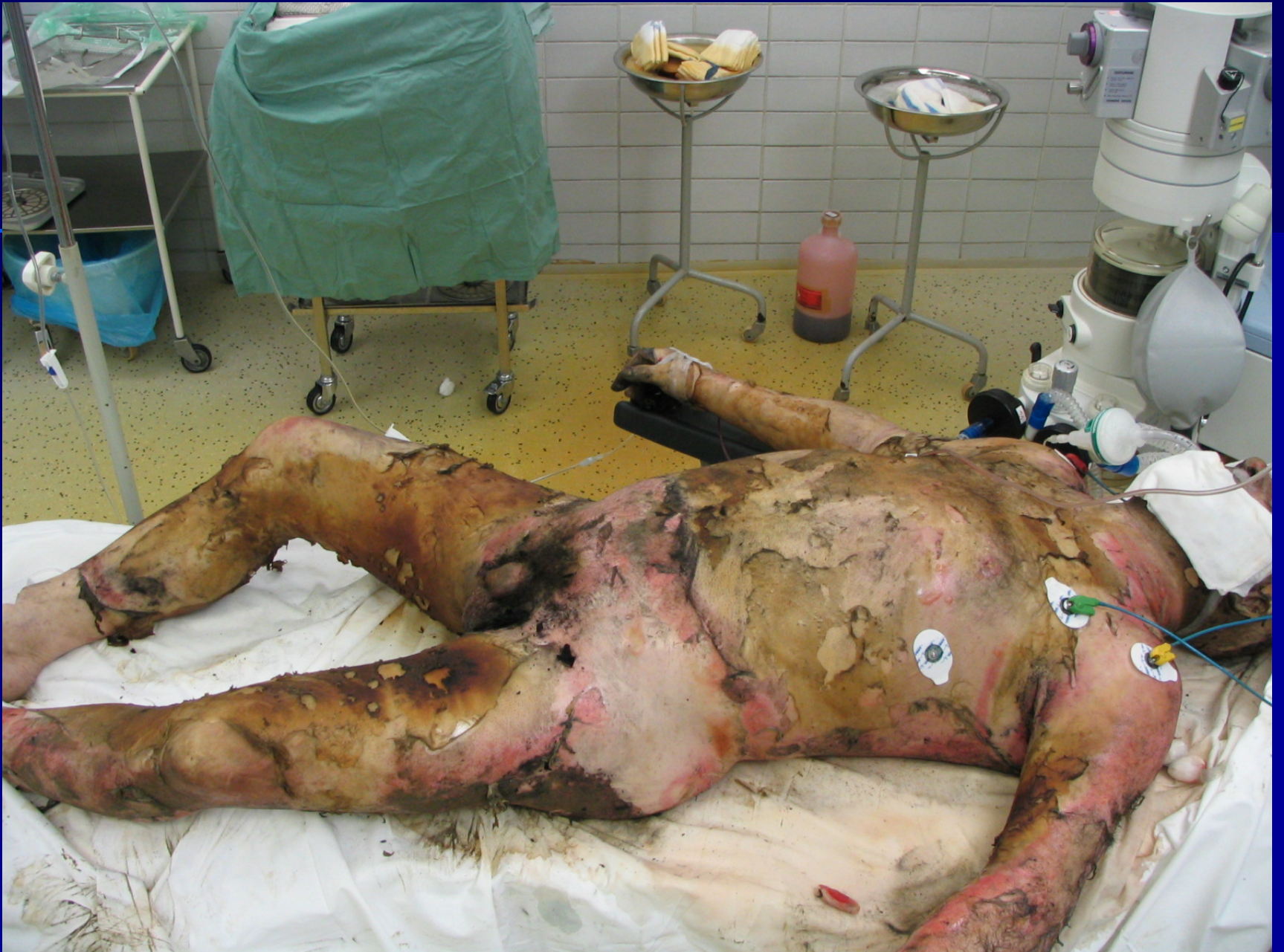





Hospitalizace 72 dnů, 25 anestezií





„Jsem něžný, jsem krutý, ale jsem život. Pláčeš? I v slzách je síla. Tak jdi a žij.“

JOHN LENNON

Děkuji za pozornost