



# Artroskopicky asistovaná osteosyntéza glenoidu lopatky

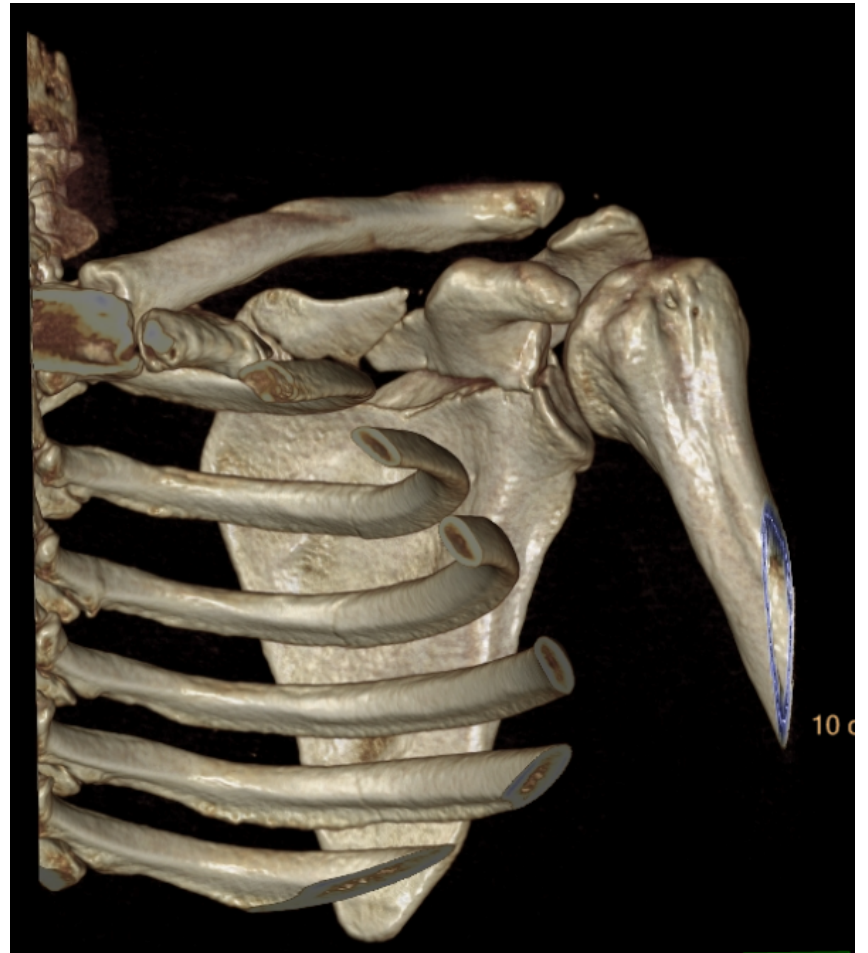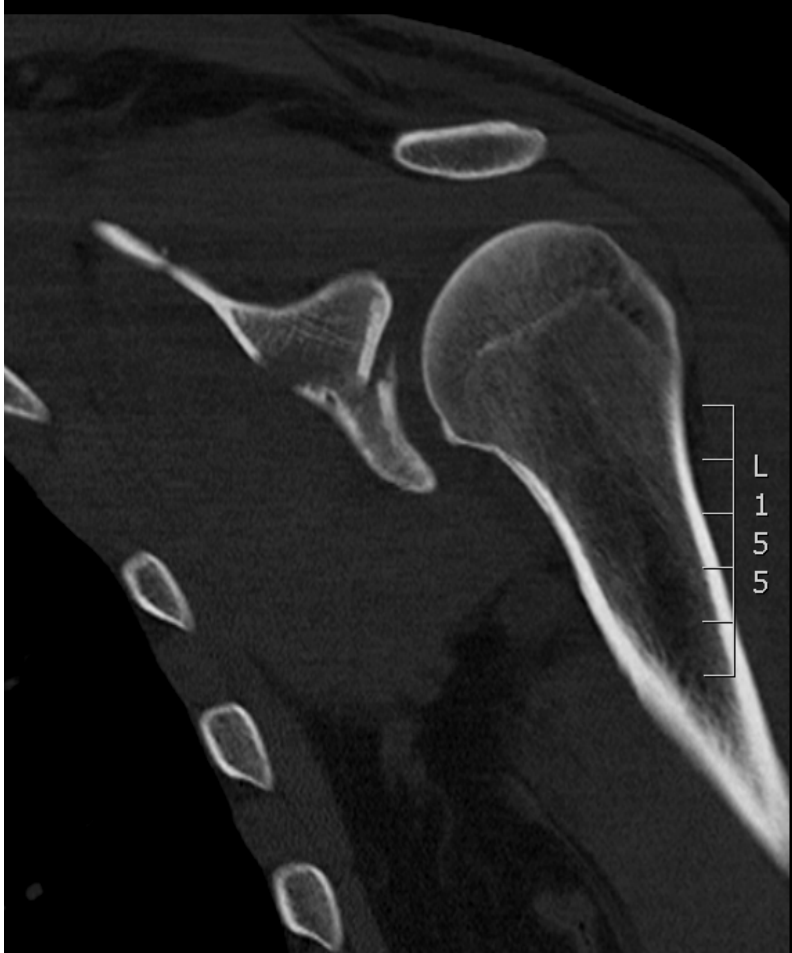*Uher T., Vojtaník P.*



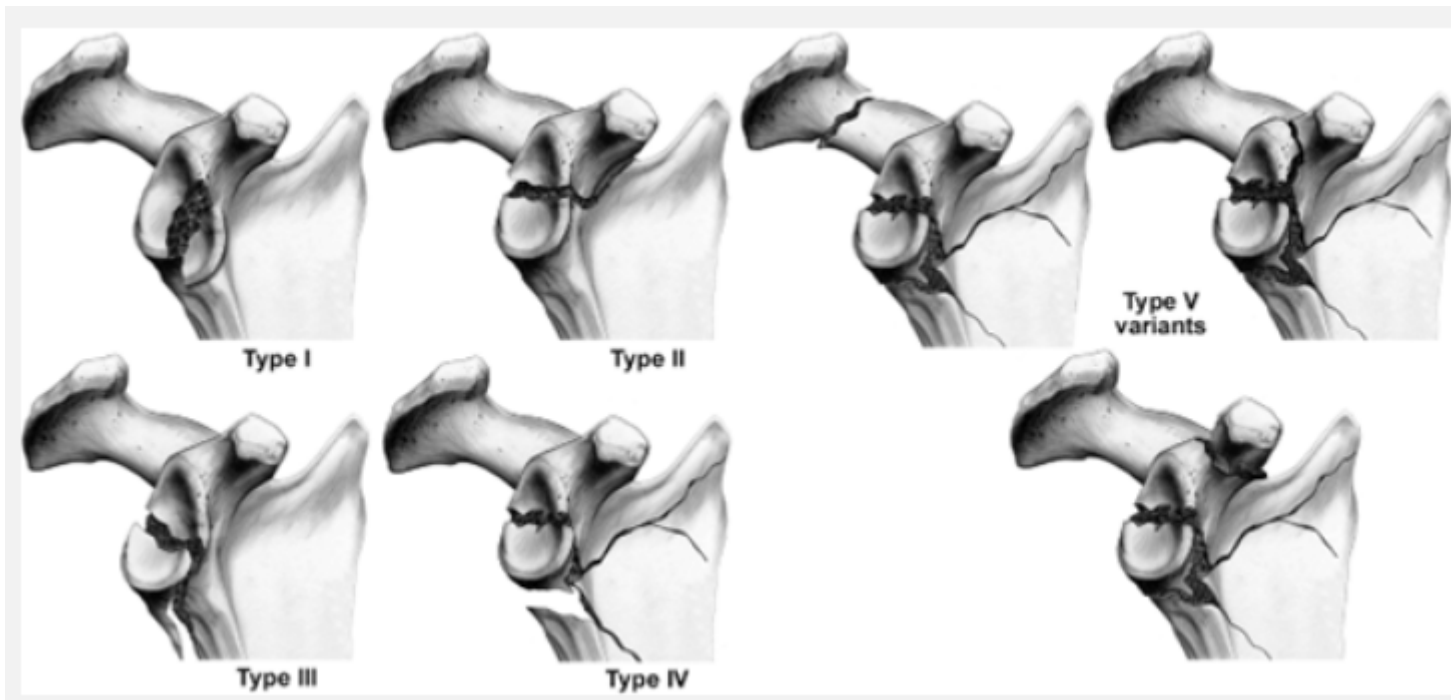
# Definice

- Zlomeniny přední hrany glenoidu v důsledku luxace GH kloubu
- Zlomeniny glenoidu jako součást rozsáhlých zlomenin lopatky

# Definice



# Klasifikace dle Ideberga



# Klasifikace

## dle Biglianiho

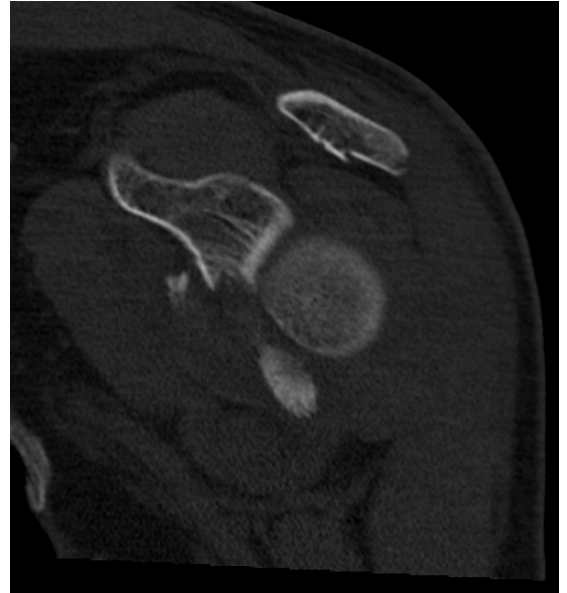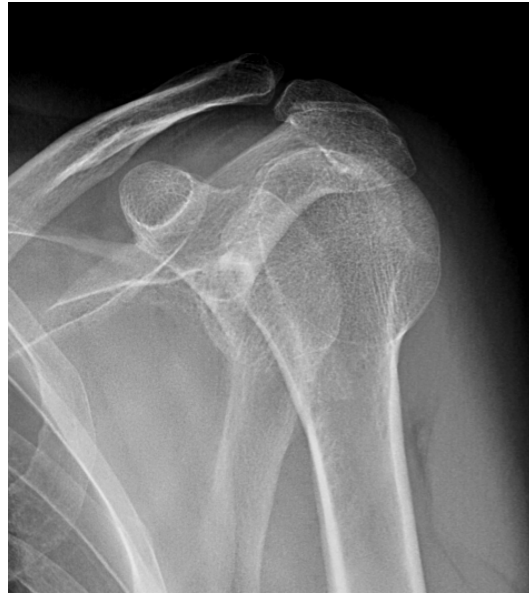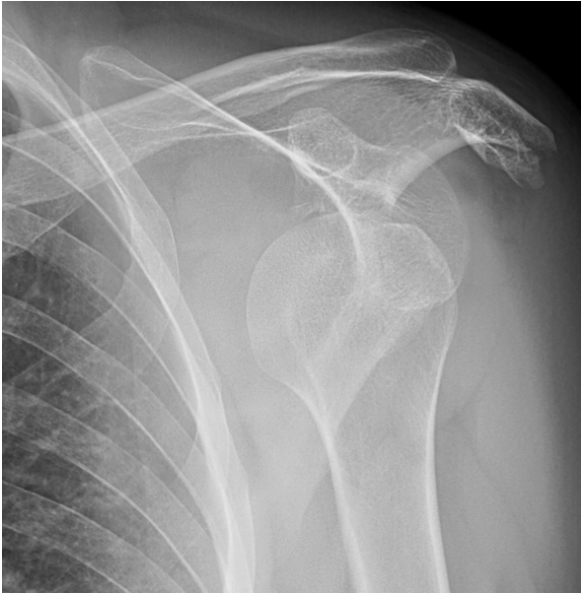Type I. Fragment spojený s odtrženým labrem

Type II. Fragment odtržený od labra

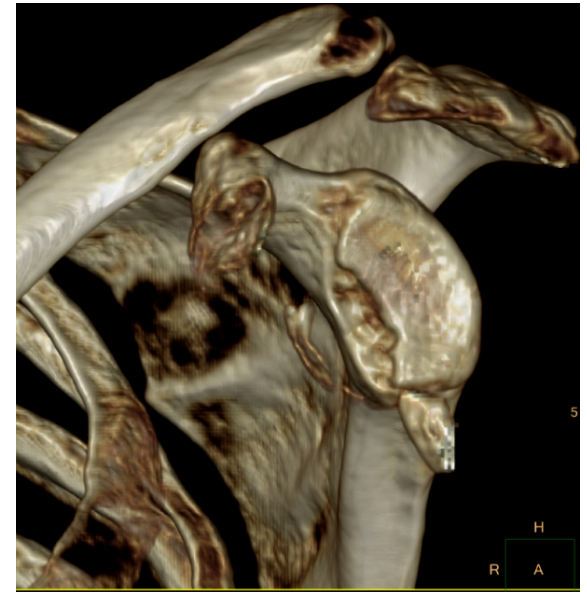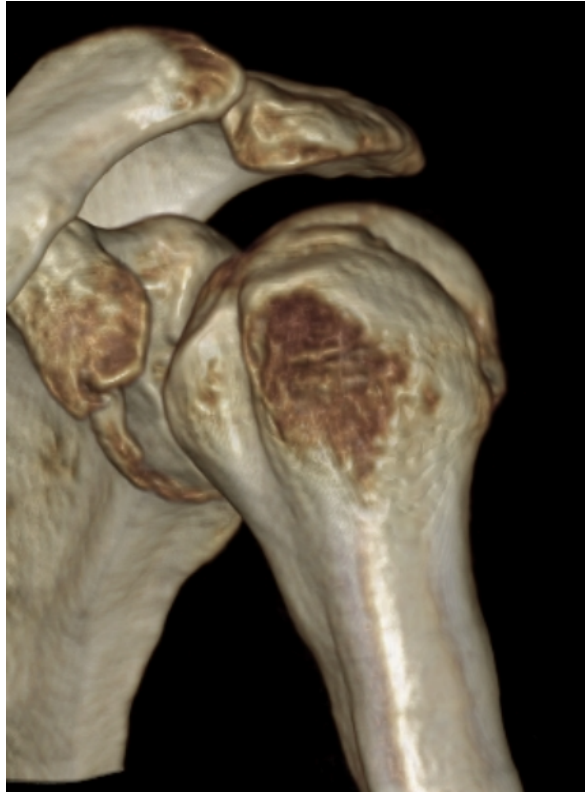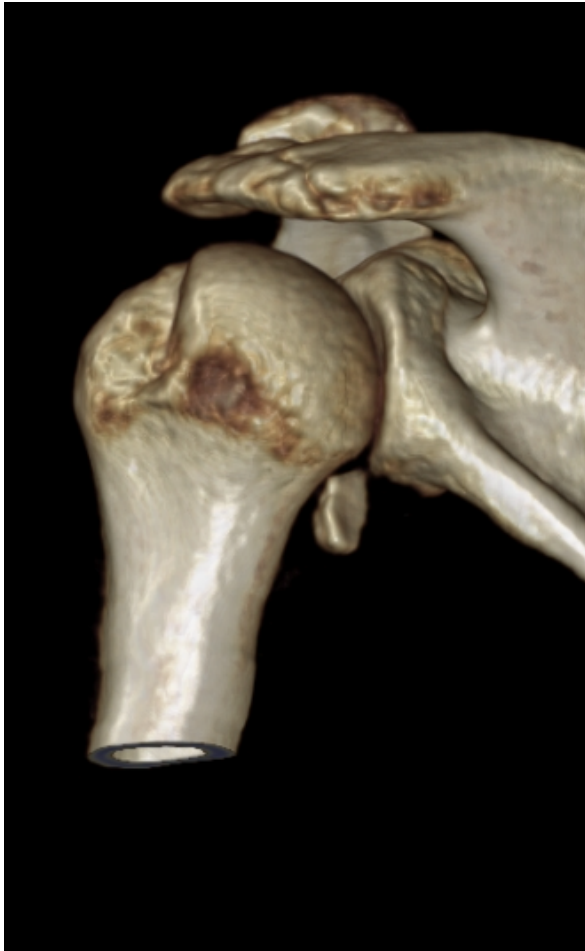Type III. Fragment menší než 25 %

Type IV. Přední fragment větší než 25 %

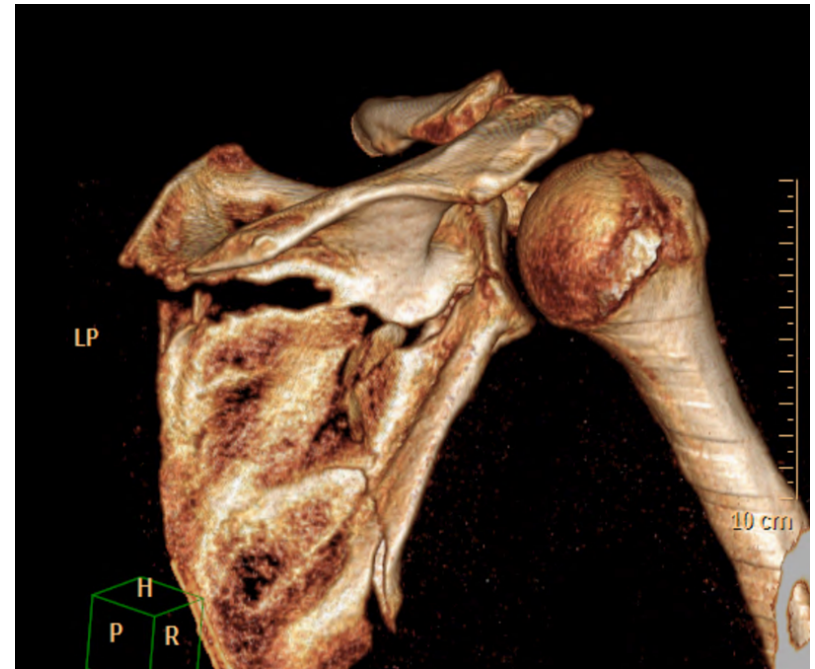
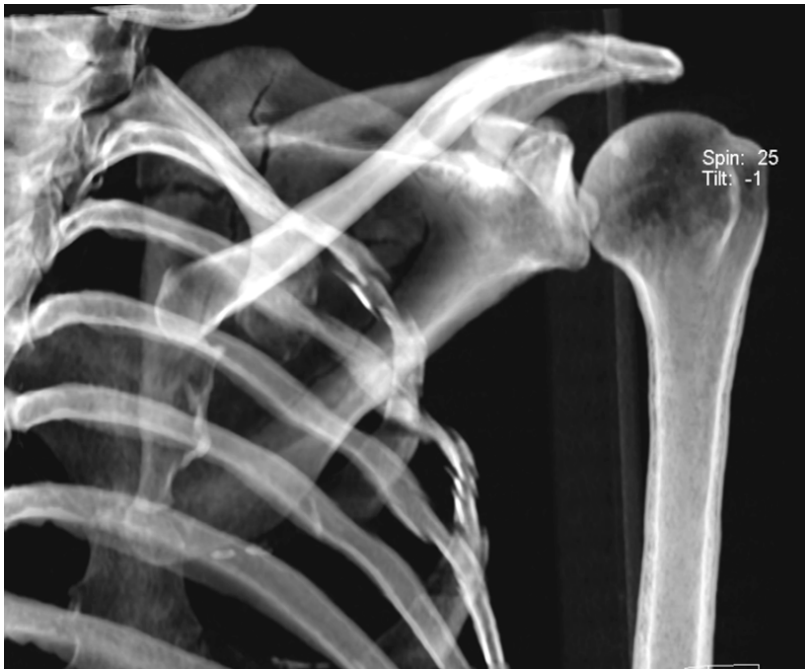# Diagnostika



# Diagnostika



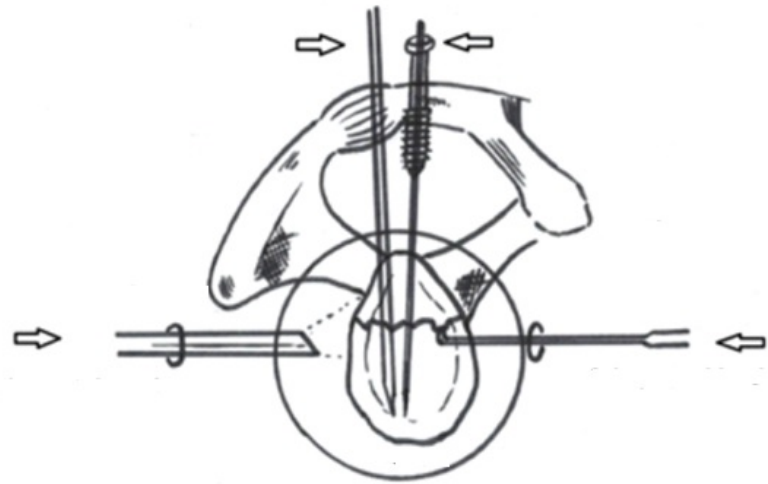
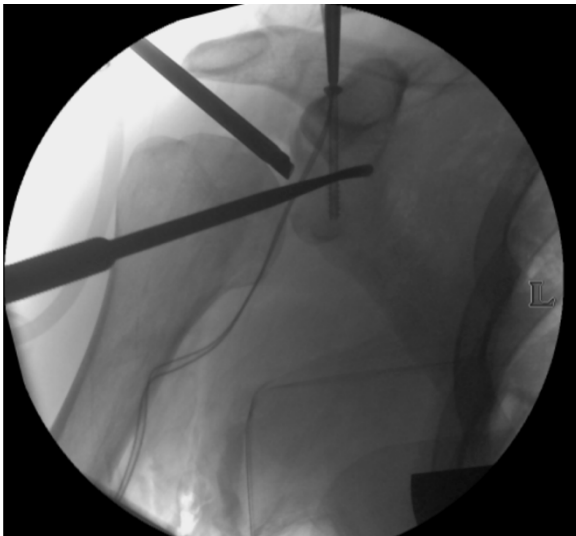
# Diagnostika





# Terapie - Artroskopie

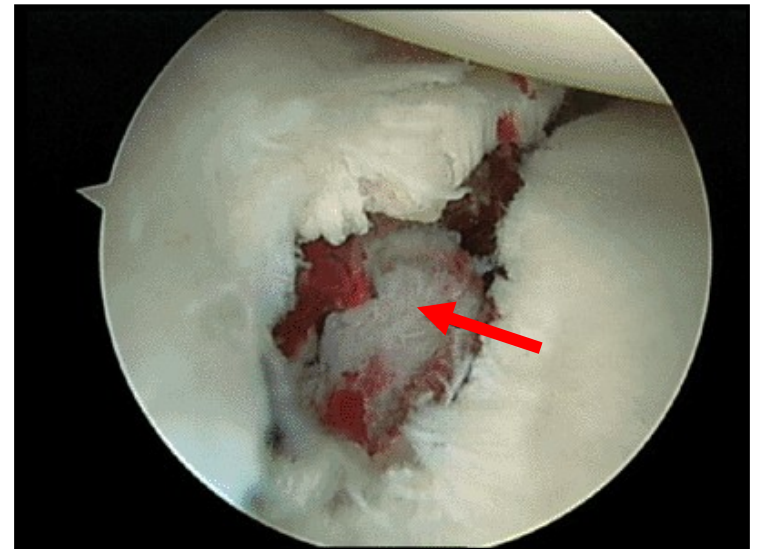
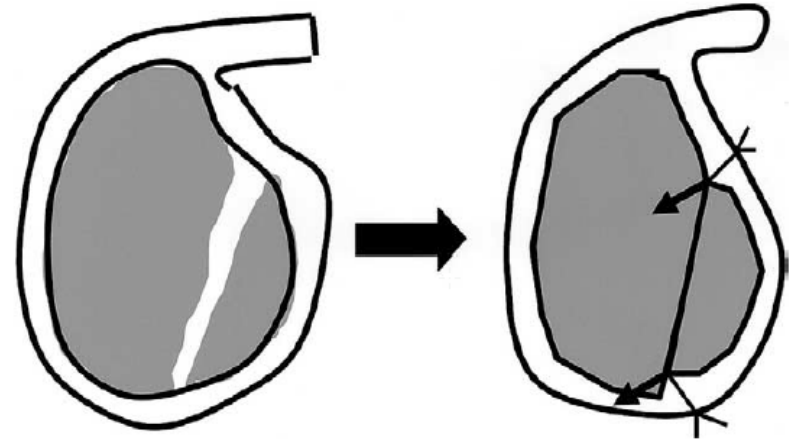
- Miniinvazivní přístup
- Dobrá vizualizace zlomenin
- Společný artroskopický a RTG obraz
- Cílení, směr, zavedení OS materiálu



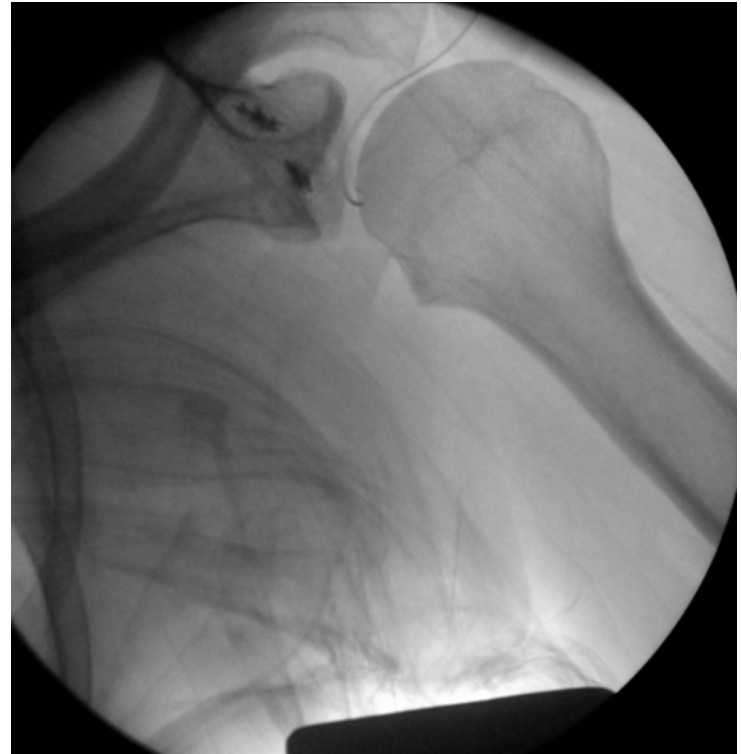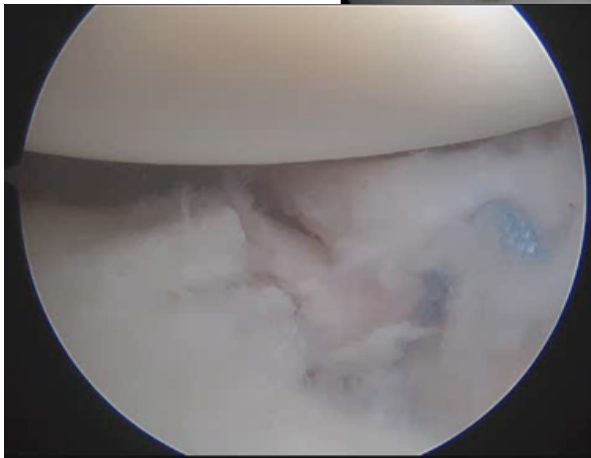
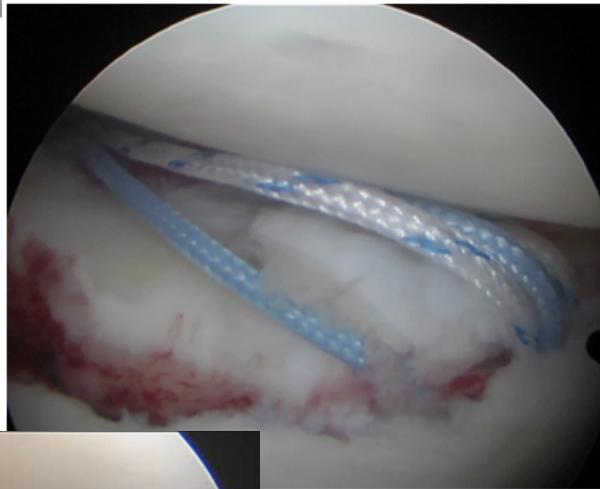
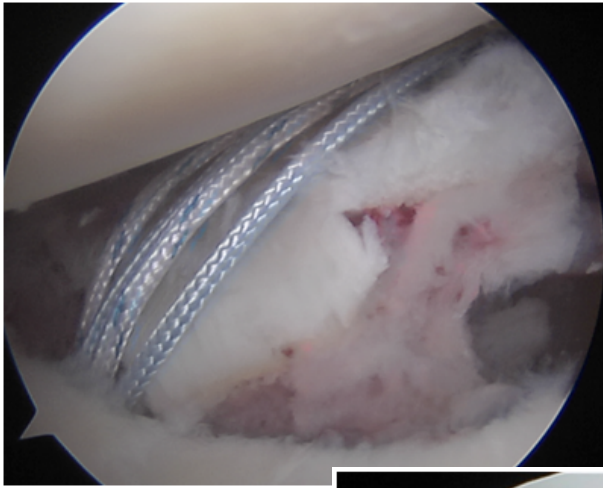
# Terapie - Artrioskopie

Indikace k osteosyntéze  
více než **25%** plochy  
glenoidu.

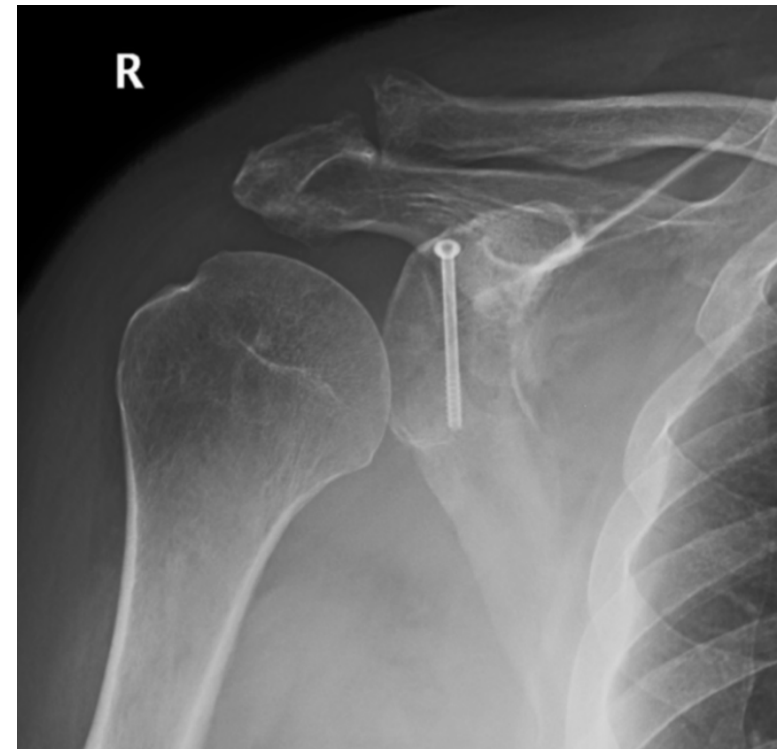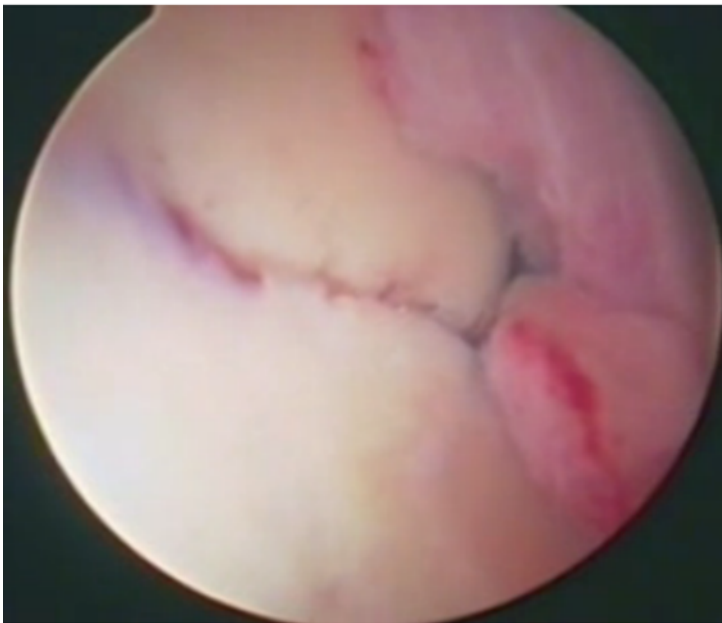
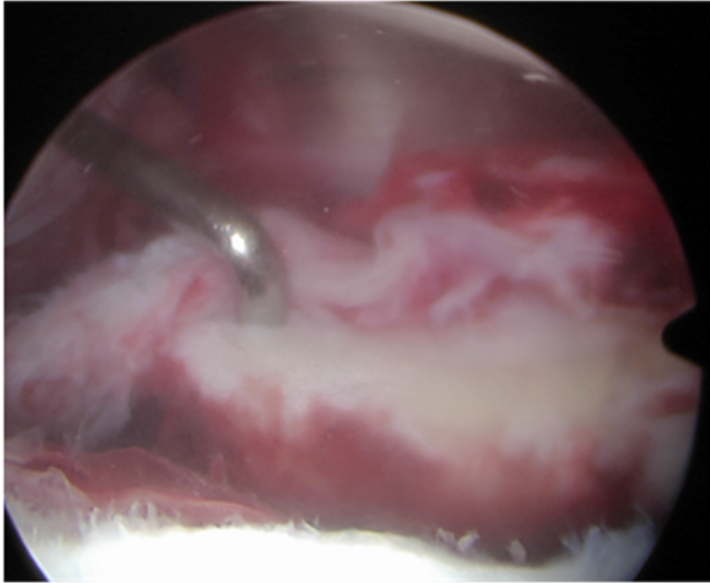
Konzervativní postup  
více než **80%** následující  
nestability.



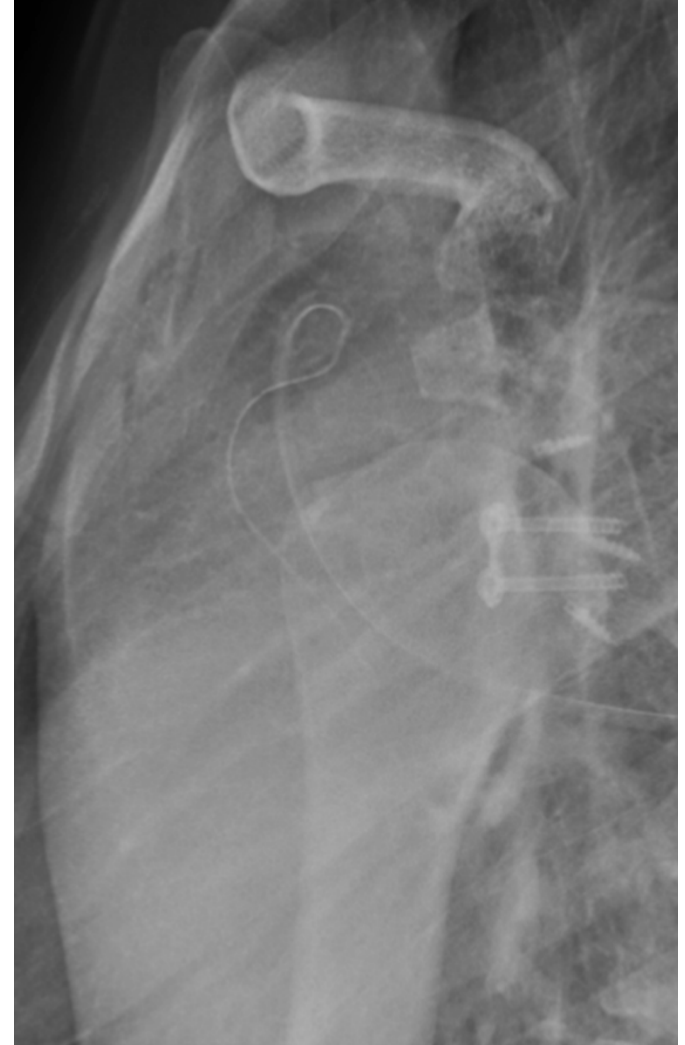
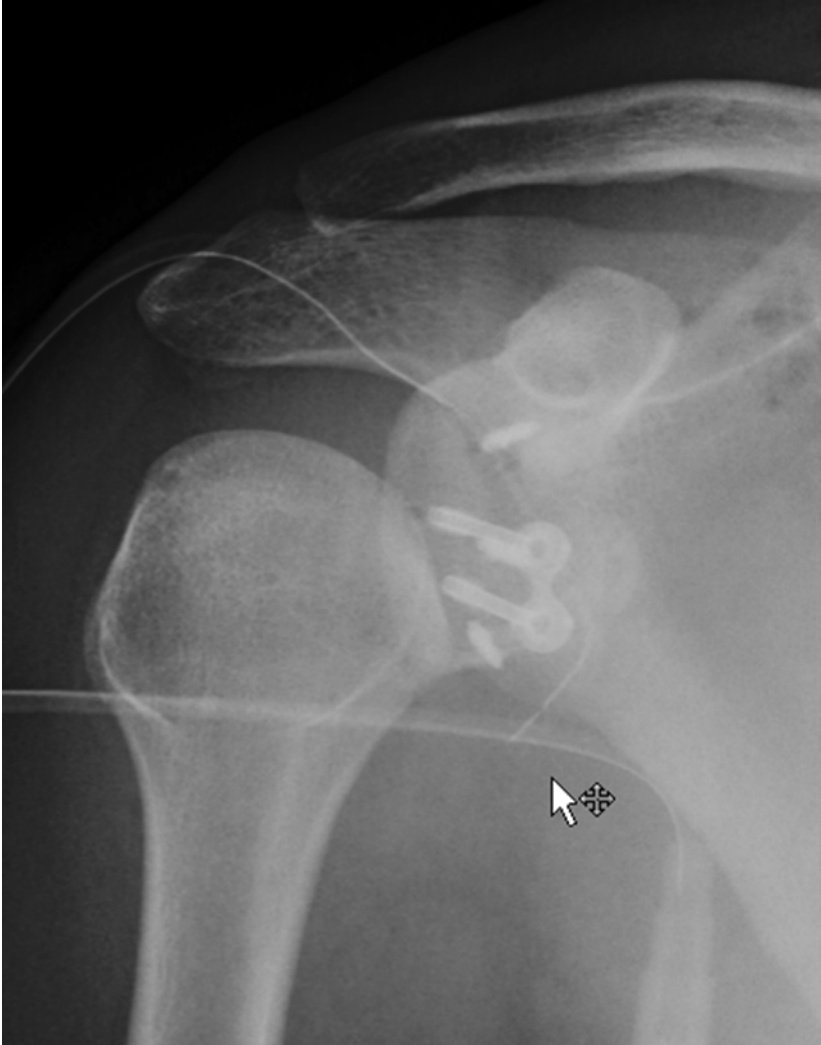# ASK syntéza



# Syntéza



# Latarjet



# Závěr

+ Excelentní vizualizace

Ochrana měkkých tkání

Snížení bolestivosti

Omezení pooperačních srůstů

Prevence neurologických komplikací

- Technická náročnost

Plánování a management

