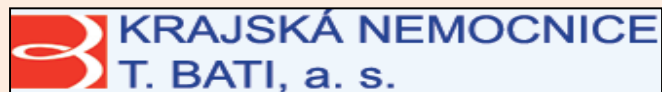


Obezita jako komplikace operační stabilizace poranění pánevního kruhu

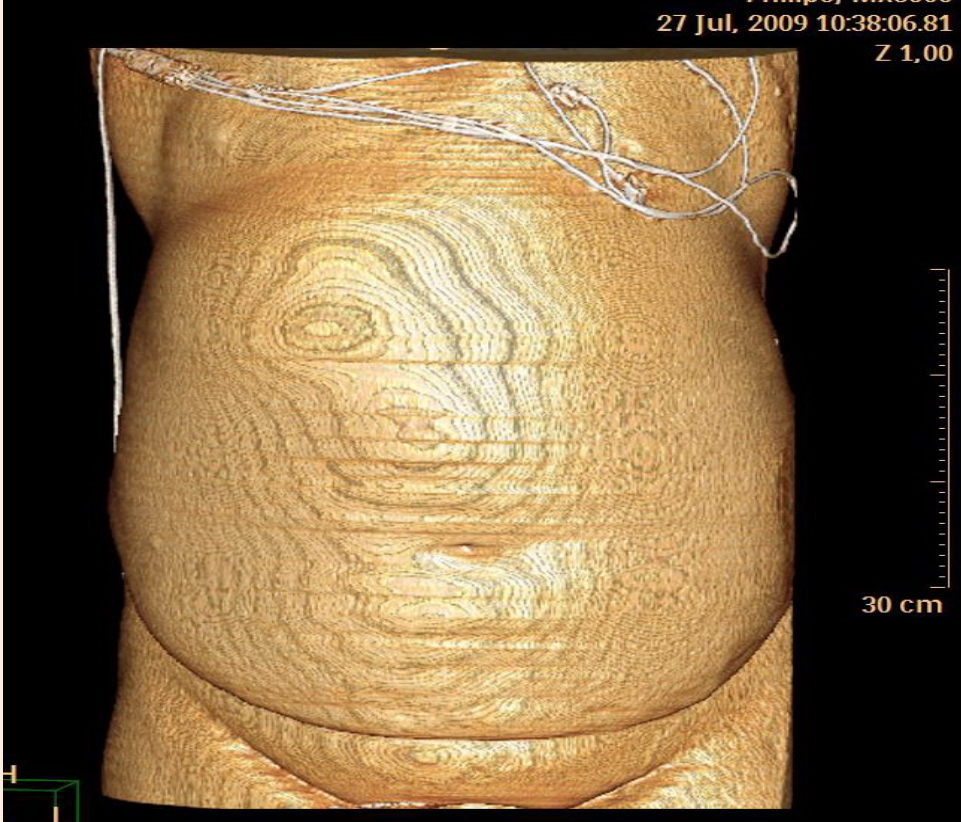


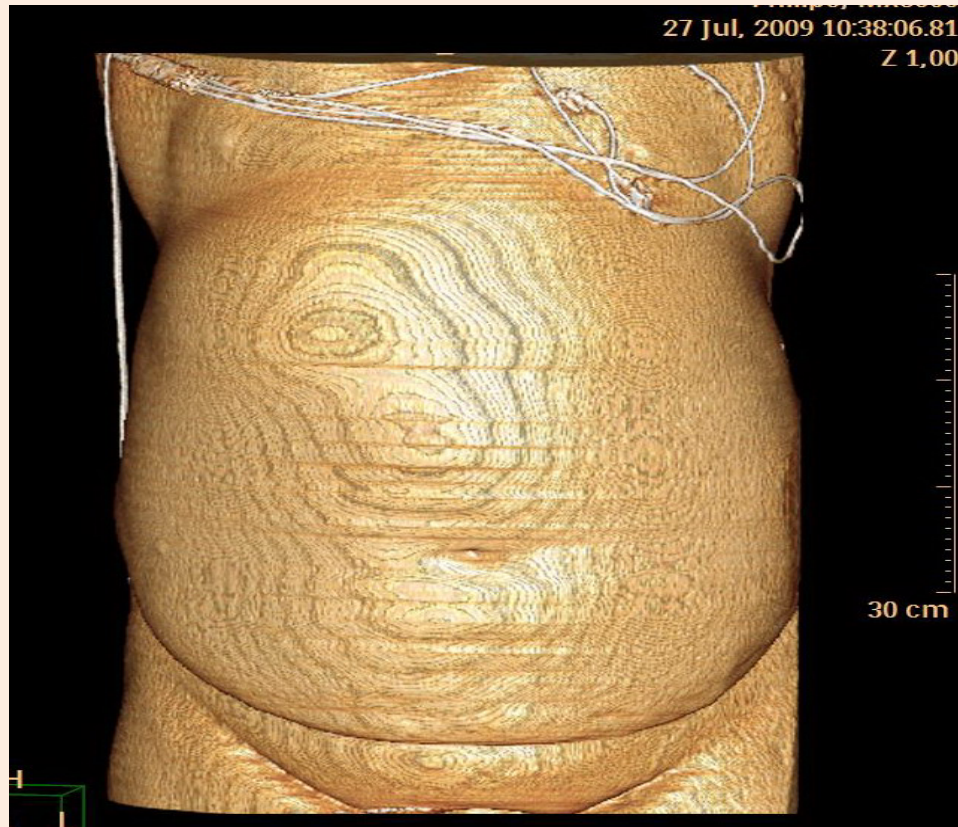
Traumatologické oddělení – Traumacentrum

M.Budoš, M.Guřan

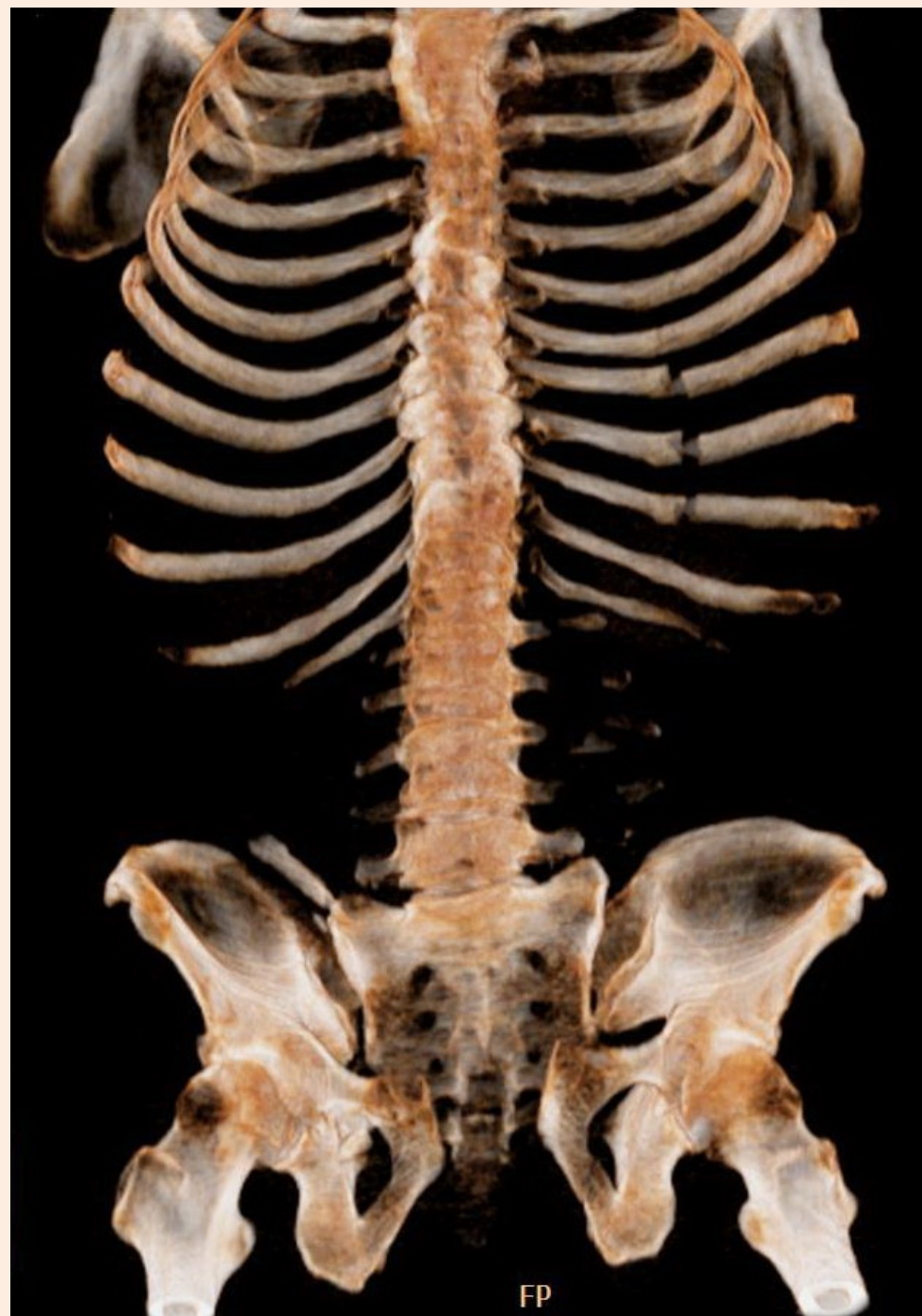**VIII. MEZINÁRODNÍ KONGRES ÚRAZOVÉ CHIRURGIE A SOUDNÍHO LÉKAŘSTVÍ
MIKULOV 2016**

Kazuistika

- Pacient 53 let - POLYTRAUMA - pád z výšky 6m
 - BMI 44 /19-25!/
 - A 3D CT scan of a human abdomen, showing a severely obese patient. The scan is rendered in a golden-brown color. The image shows the internal organs and the surrounding fat tissue. A white string is visible on the left side of the abdomen. The scan is dated 27 Jul, 2009 10:38:06.81 and has a Z-axis of 1.00. A 30 cm scale bar is visible on the right side of the image.

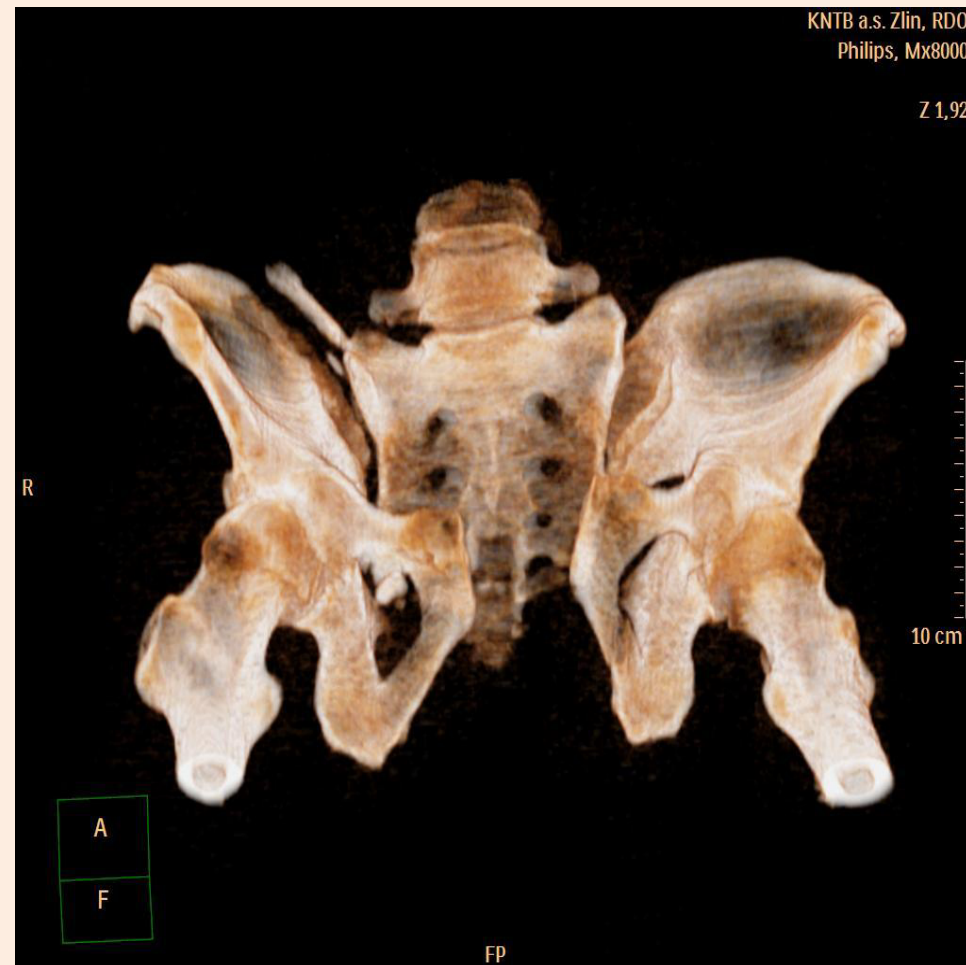

- HEMORAGICKÝ ŠOK
- ZLOMENINA TĚLA OBRATLE TH7 SE SUBLUXACÍ
- SÉRIOVÁ ZLOMENINA ŽEBER VI.-X.VLEVO
- HEMOTHORAX L.SIN
- KONTUZE PLIC
- ZLOMENINY PŘÍČNÝCH VÝBĚŽKŮ L1-L5 VLEVO
- PORANĚNÍ PÁNEVNÍHO KRUHU

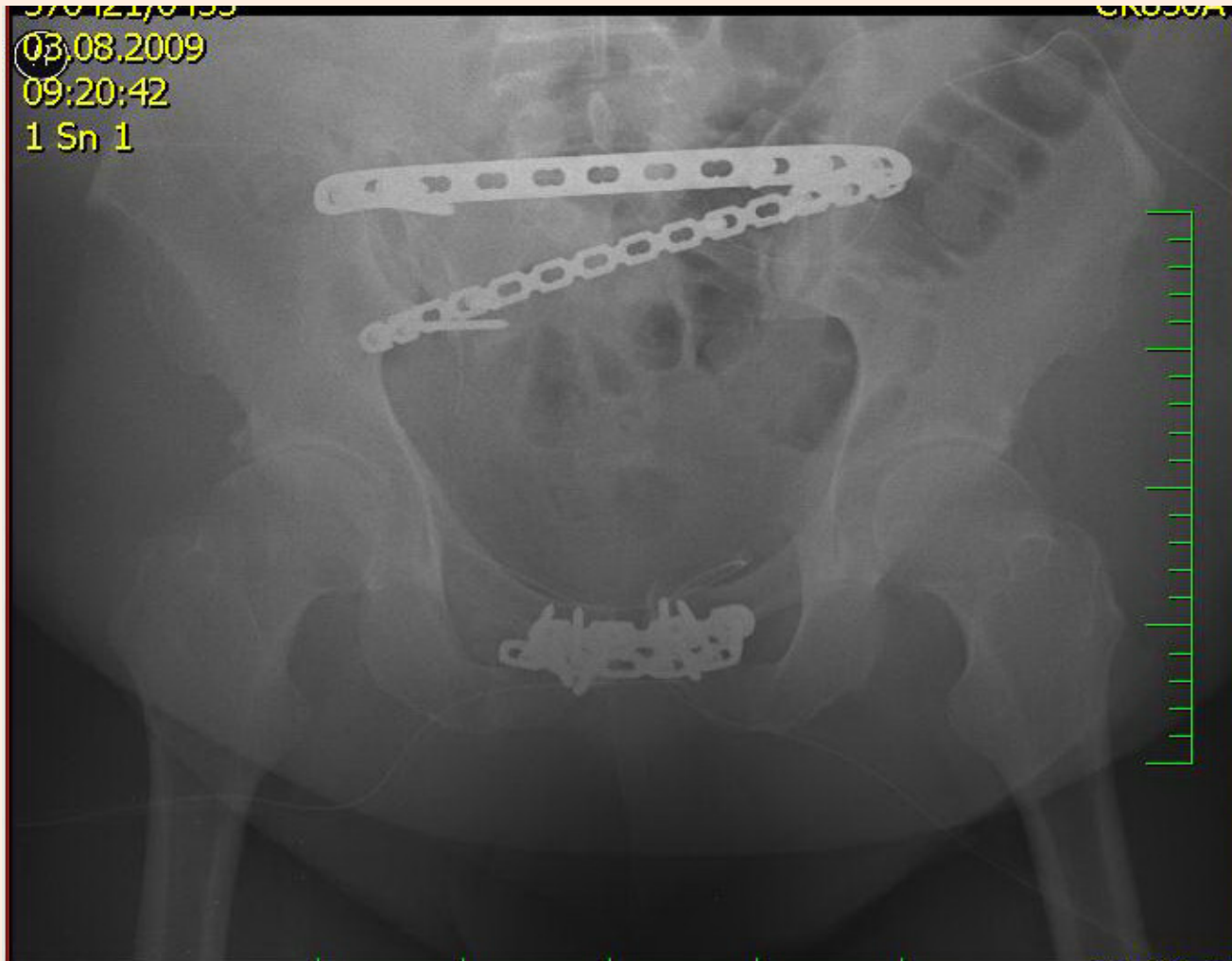


Poranění pánve

- SYMPHYSEOLÝZA
- ZLOMENINA PRAVÉ LOPATY
KYČELNÍ
- TOTÁLNÍ ROZVOLNĚNÍ SI
SKLOUBENÍ OBOUSTRANNĚ
- FRAKTURA DOLNÍHO RAMÉNKA
KOSTI STYDKÉ VLEVO

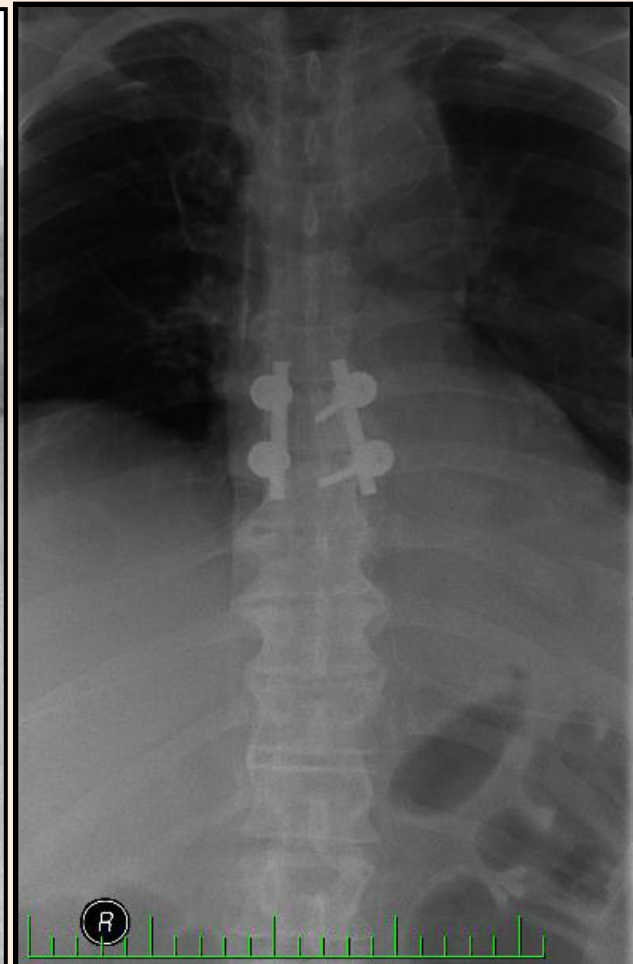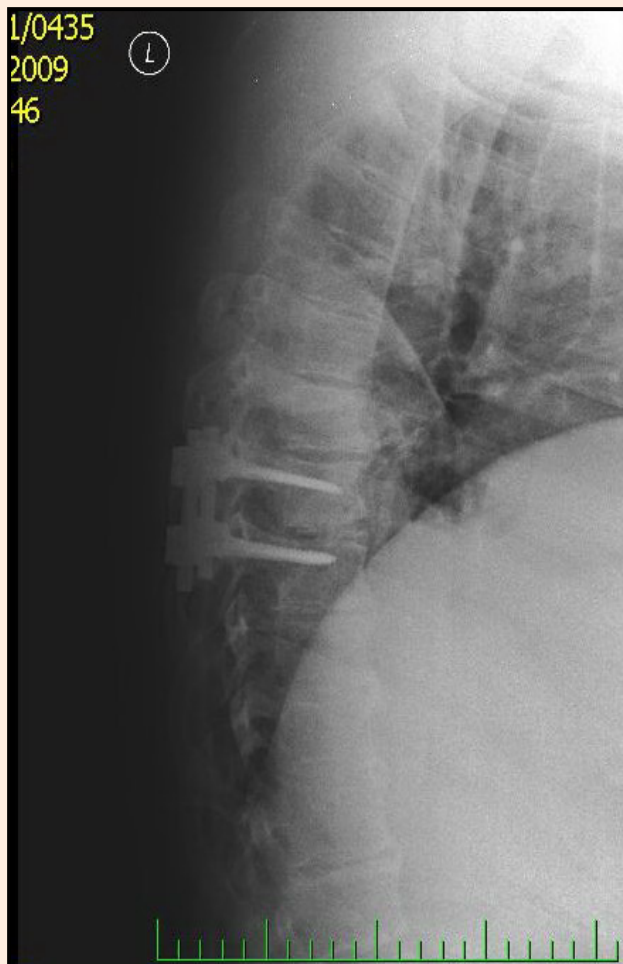

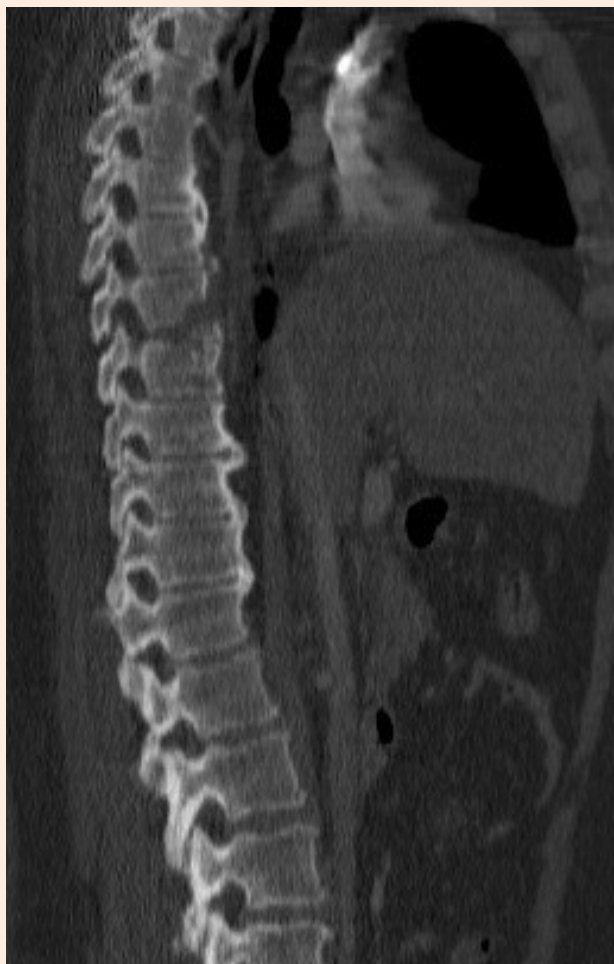
RTG snímek 1.operace

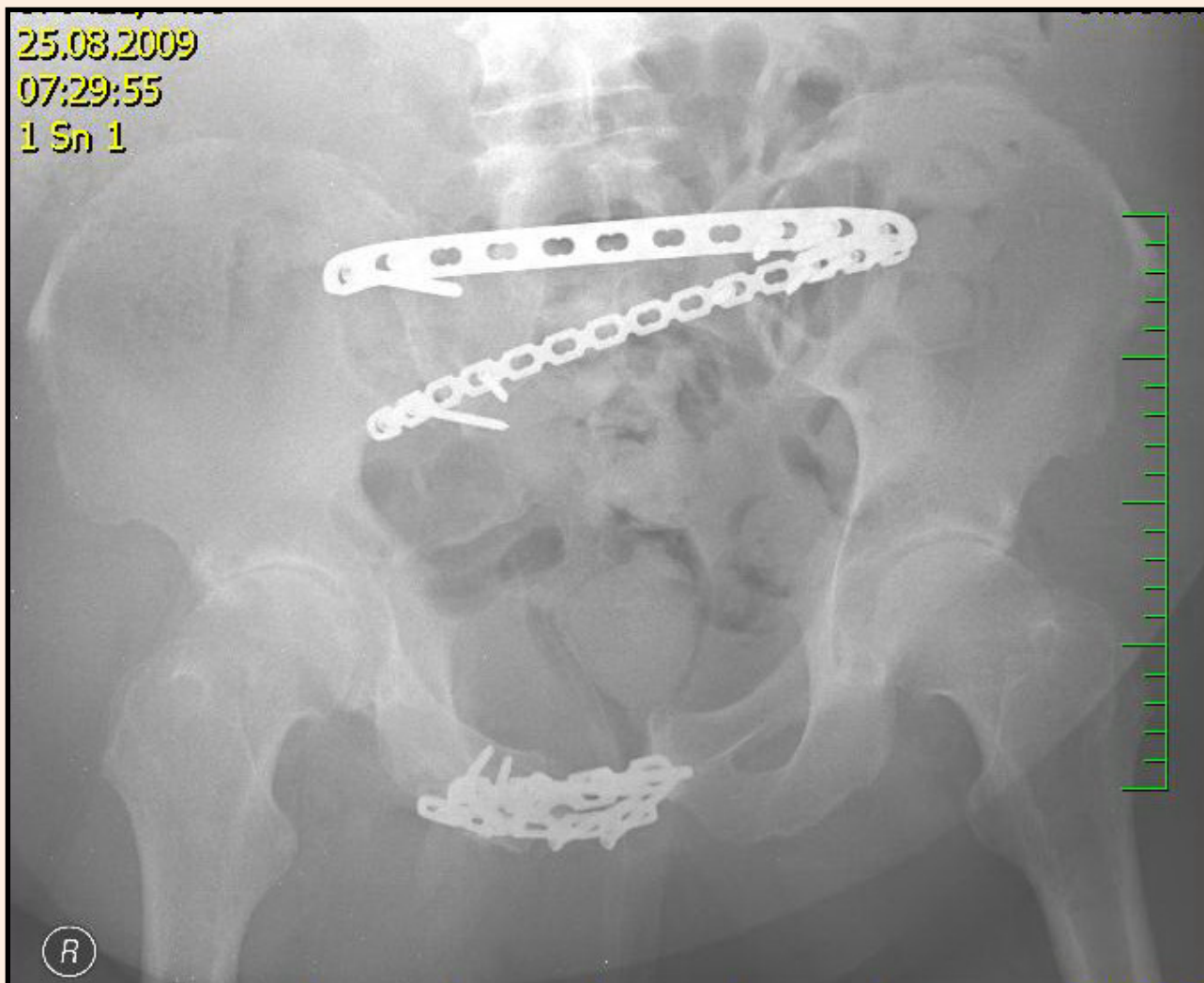


Dlahy pro symfýzu, 3.5 mm LCP

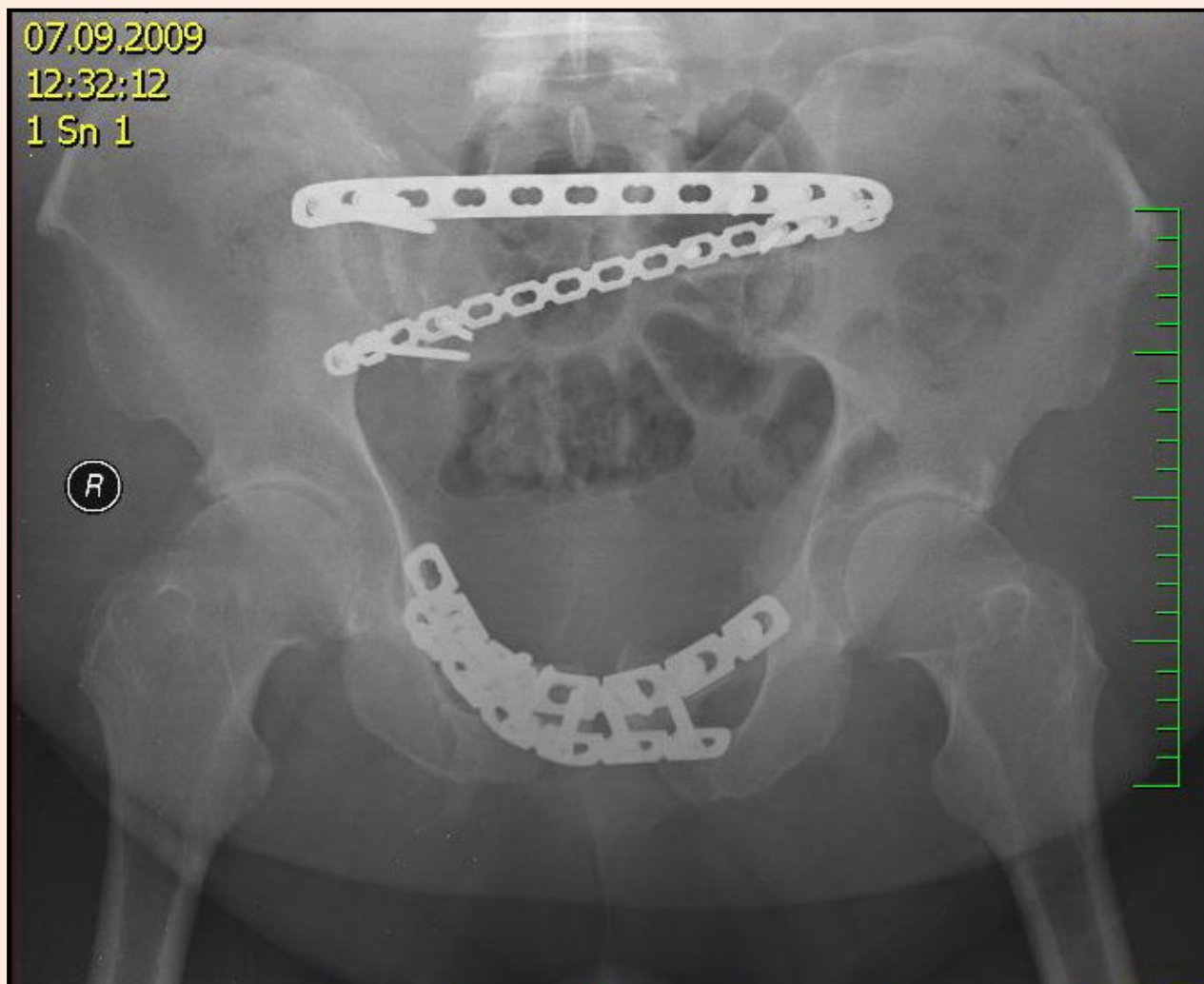
Osteosyntéza kompresivní fraktury těla obratle Th7 2 týdny po úrazu



Selhání osteosyntézy po 5 týdnech od primární operace

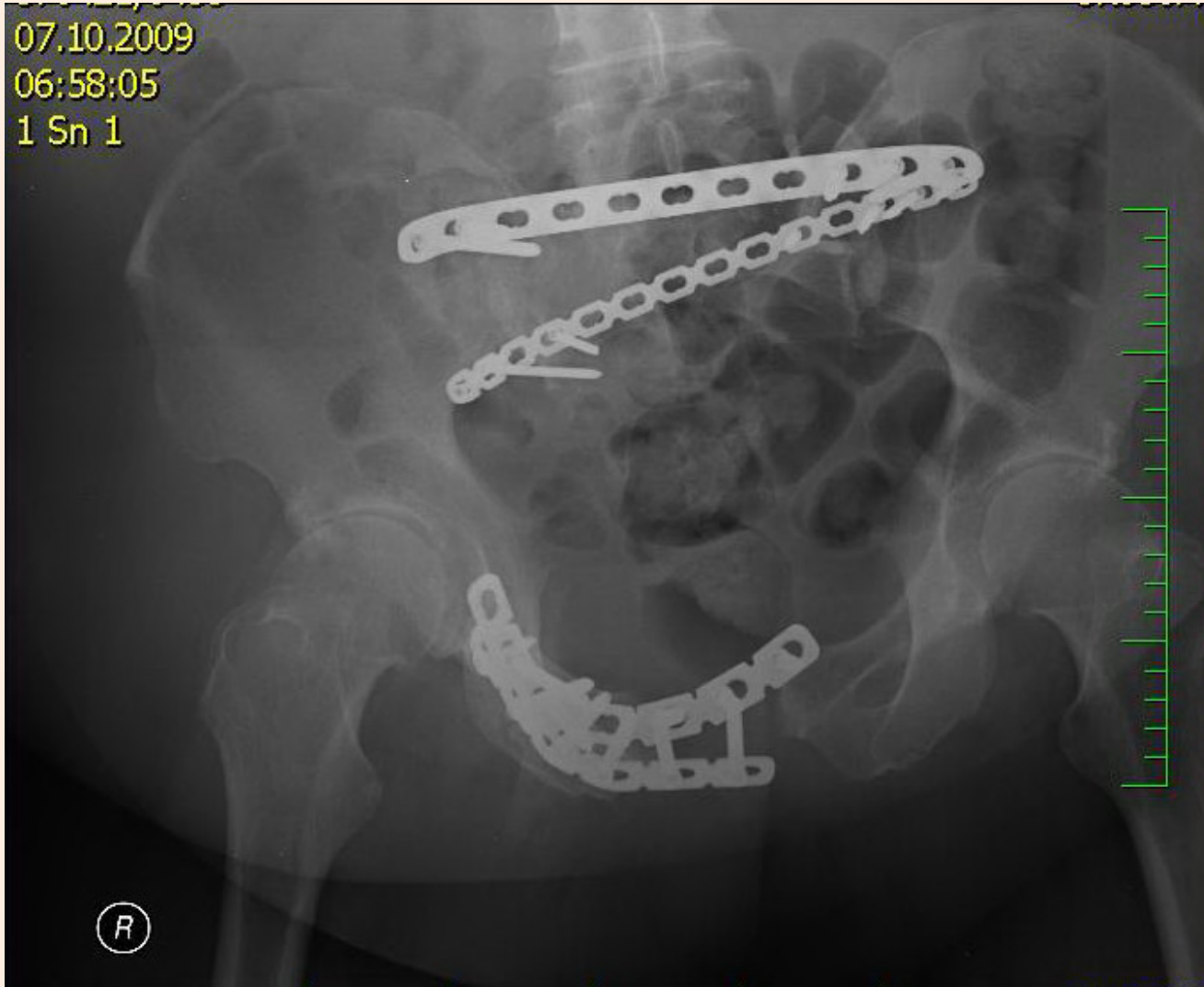


RTG po 2. osteosyntéze

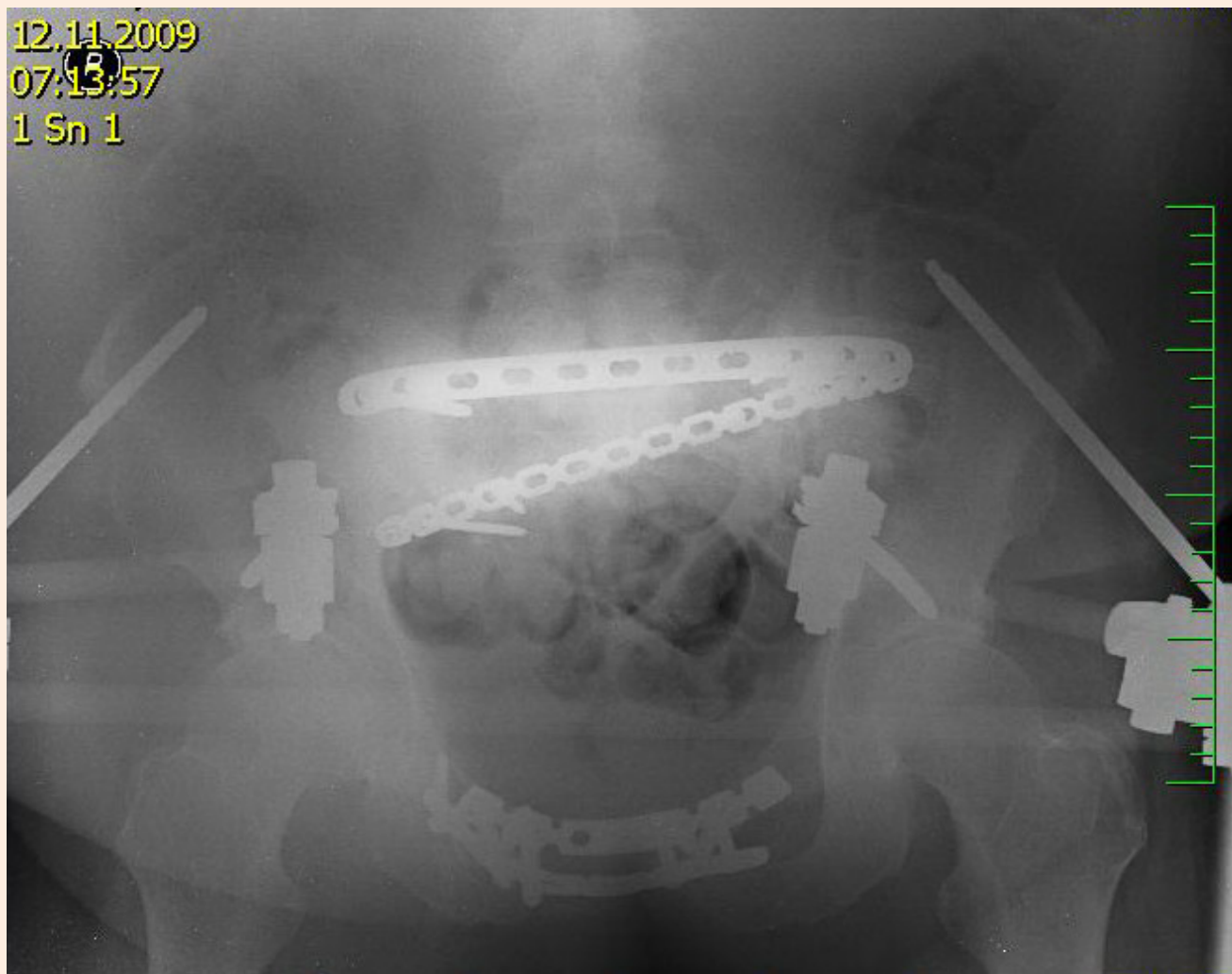


2 x 4.5 LCP dlaha rekonstrukční

RTG – selhání OS symfyzeolýzy 5T od reosteosyntézy

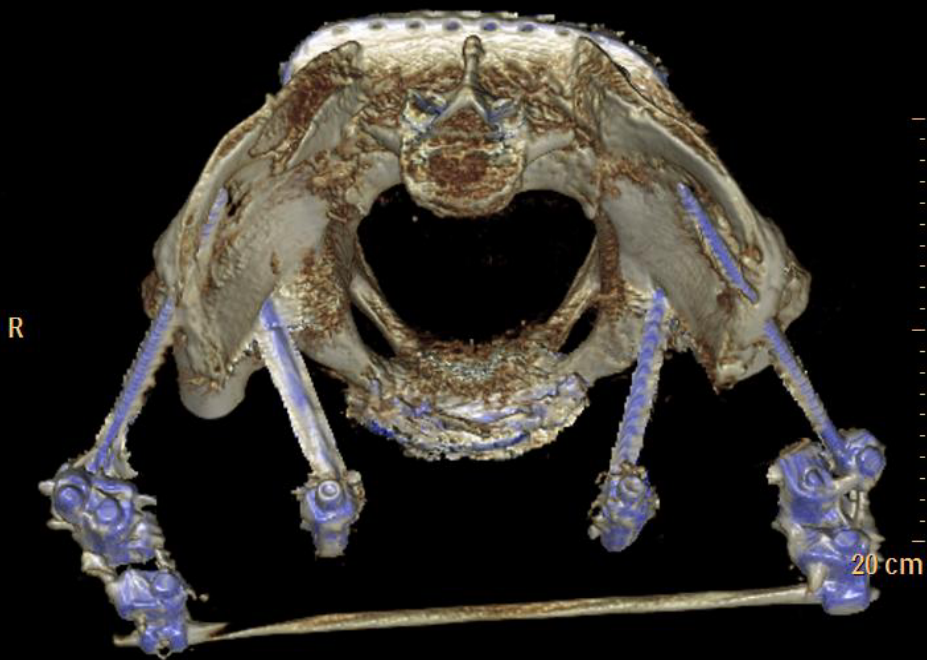

RTG a CT po 3.operaci



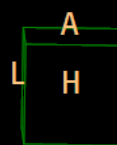
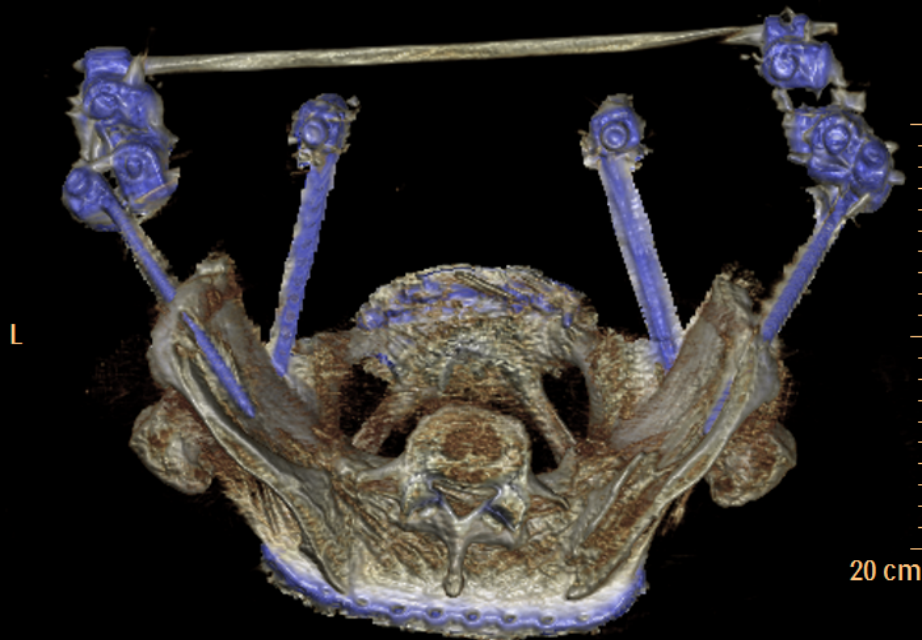
Dlahy - Poldi, LCP 4.5 mm, ZF, Spongioplastika

KNTB a.s. Zlin, RDO
Philips, Mx8000
24 Nov, 2009 8:50:27.32
Z 1,01



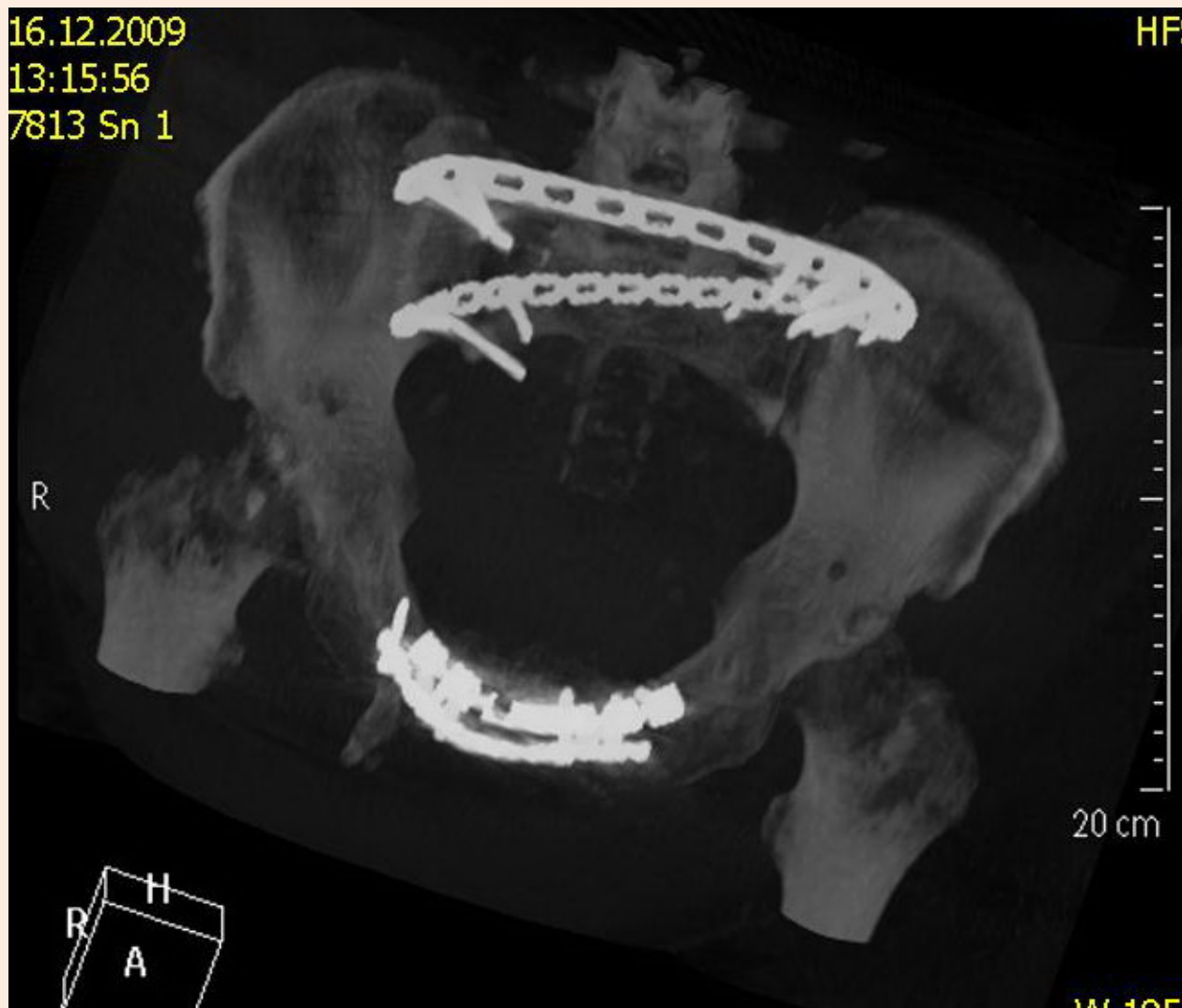AF

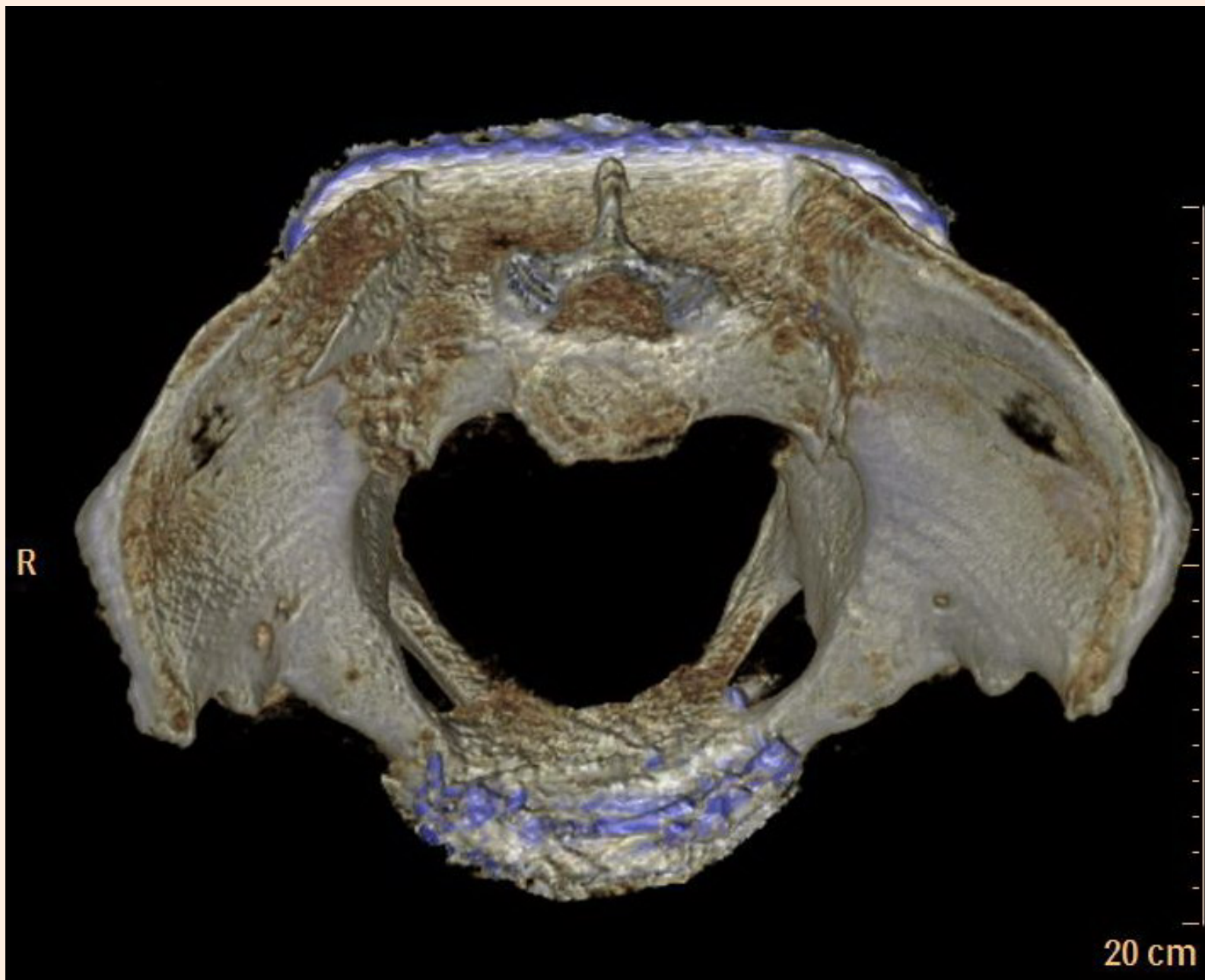
KNTB a.s. Zlin, RDO
Philips, Mx8000
24 Nov, 2009 8:50:27.32
Z 1,01



P

CT - kontrola 19 týdnů po úrazu



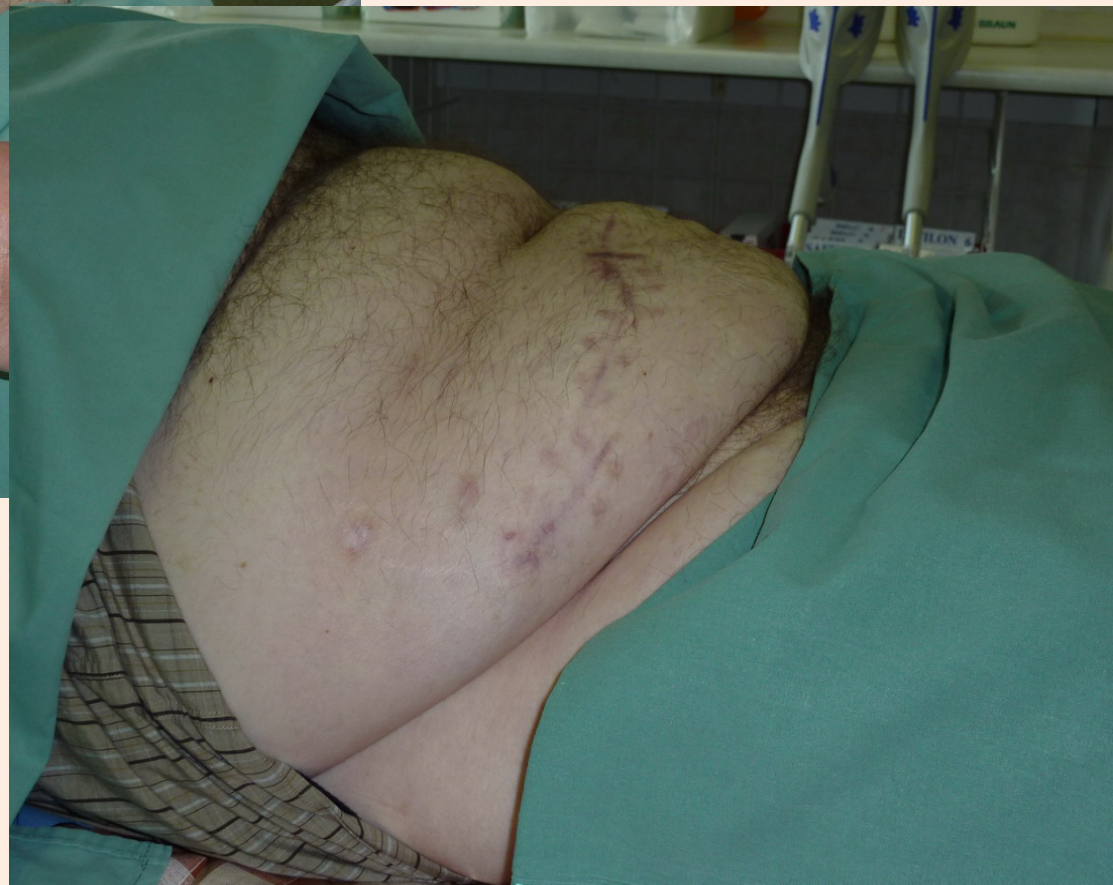
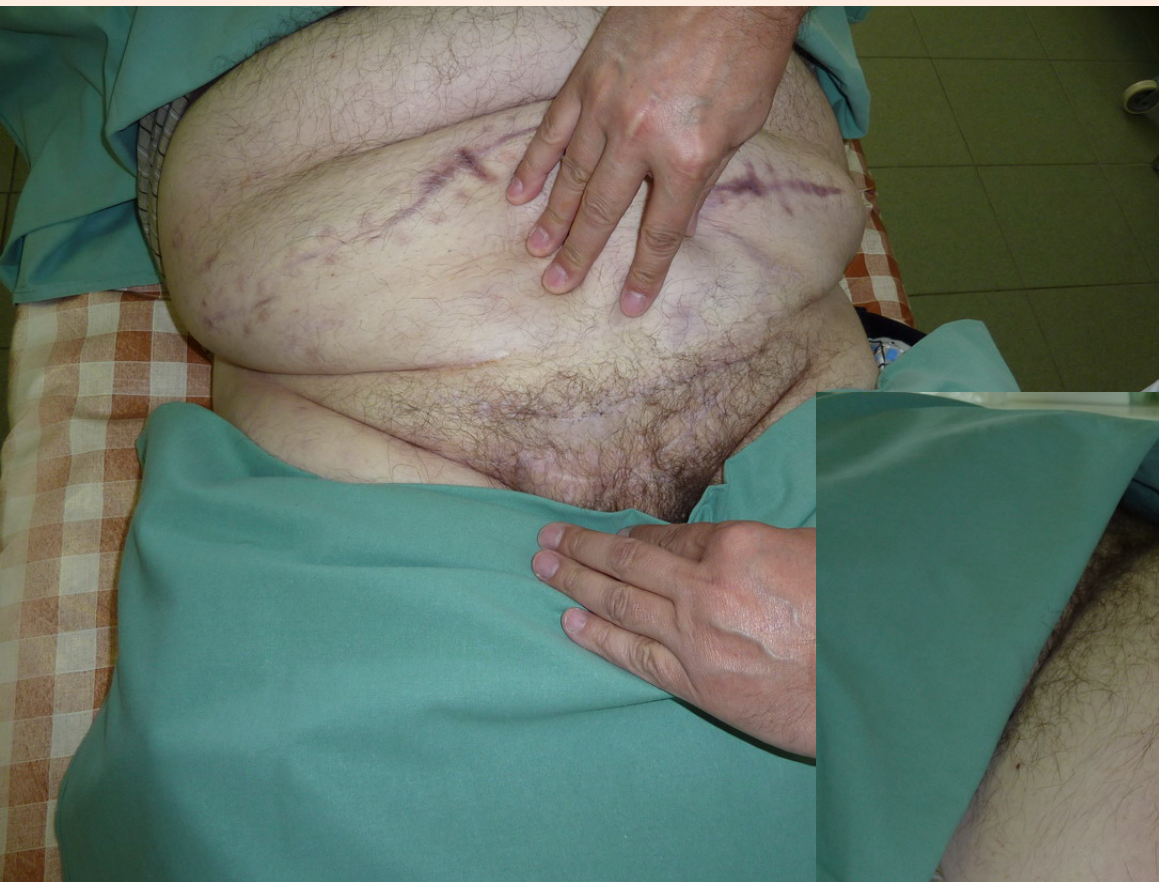

R

20 cm

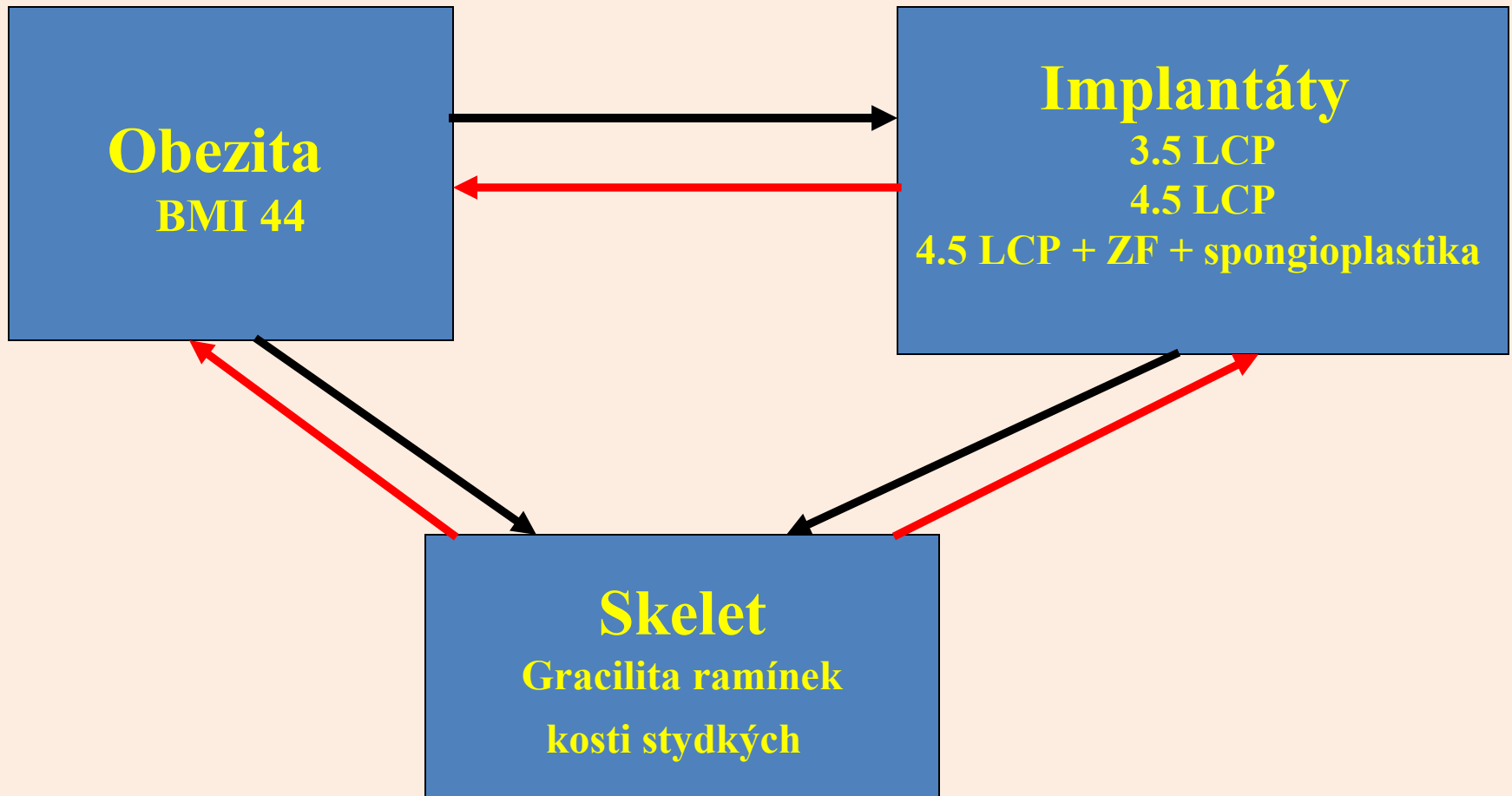
Průběh hospitalizace

- Pacient podstoupil 3x operaci pánve a op.stabilizaci Th páteře USS
- Po **143** dnech hospitalizace propuštěn do ambulantní péče
- Následně rehabilitační pobyt – Kladruby
- Po 8 měsících přichází na kontrolu – zvládá chůzi bez berlí
- Redukce hmotnosti **37** kg





Příčiny selhání osteosyntezy



Děkuji za pozornost

