

# Klinika úrazovej chirurgie - traumacentrum Košice

Lekárska fakulta Univerzity P.J.Šafárika  
Univerzitná nemocnica L.Pasteura

## Diagnostika a liečba poranení bránice

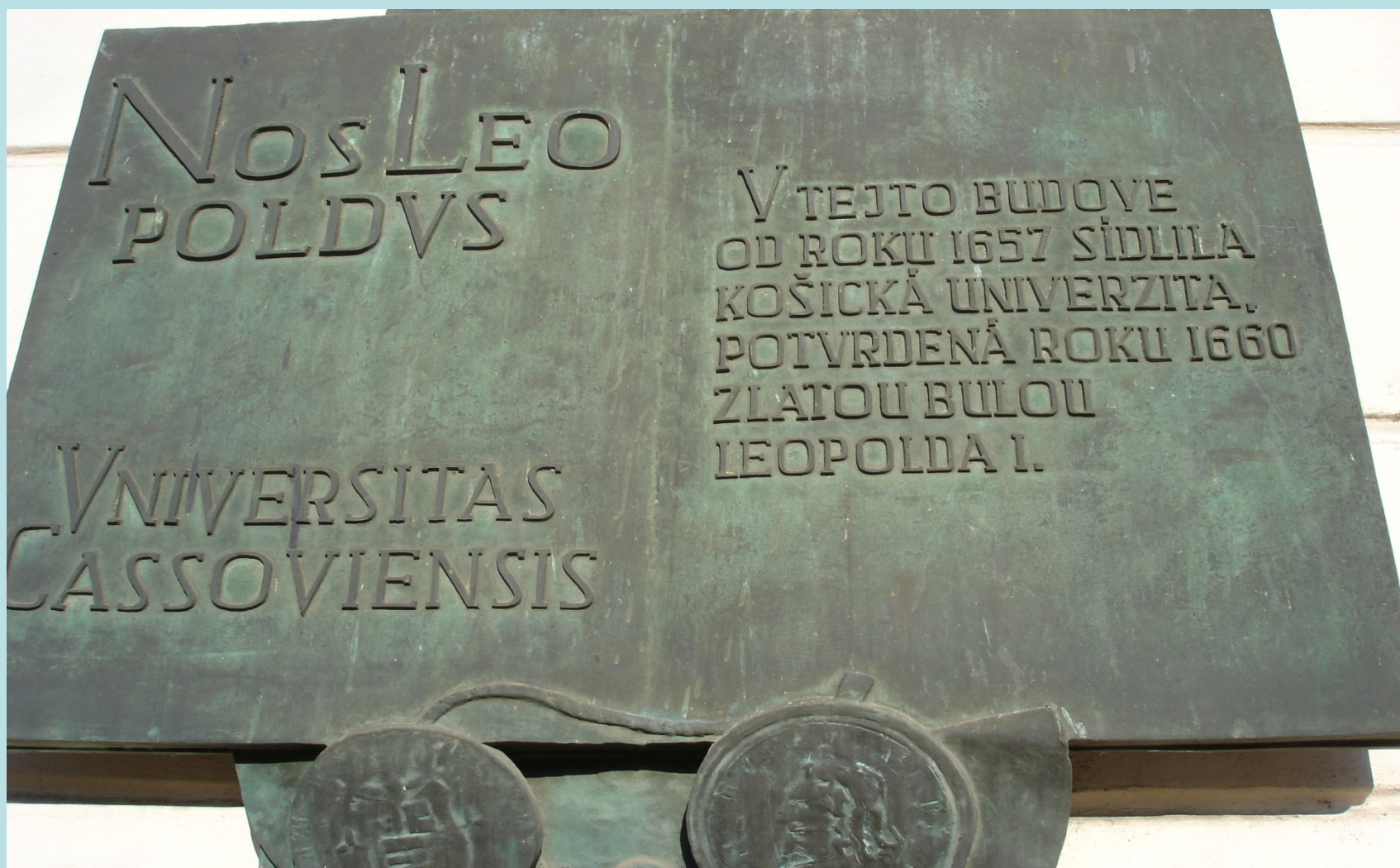Miroslav Kitka



Urgentný príjem UNLP



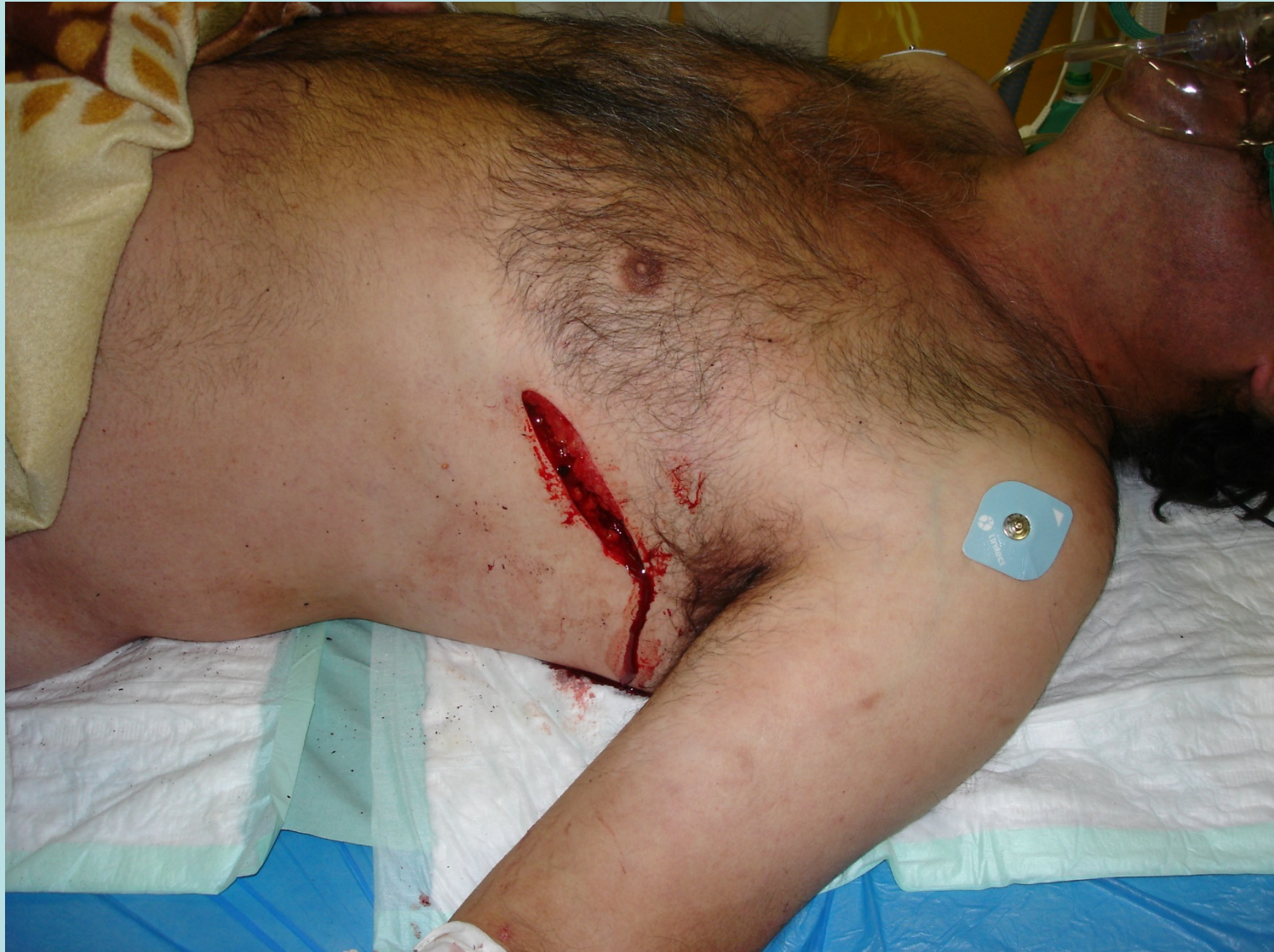Univerzita bola zriadená 1657



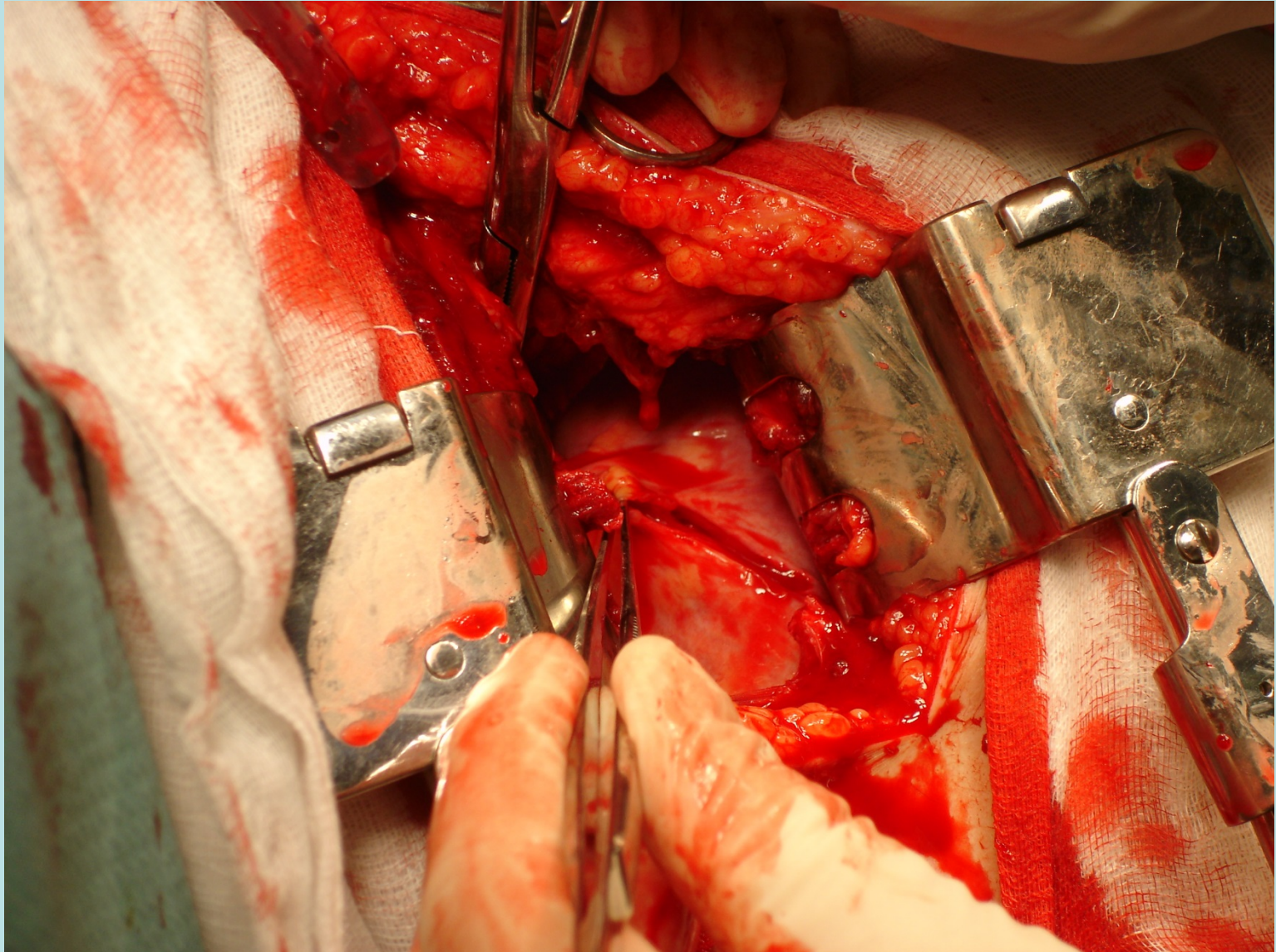
# Bránica

- Bránica je najslabšou stenou brušnej dutiny
- Mechanizmus je väčšinou kompresia hrudného koša ( v USA penetrujúce )
- Častejšie je postihnutá ľavá strana bránice
- Často sa prehliadne, býva aj náhodným nálezom

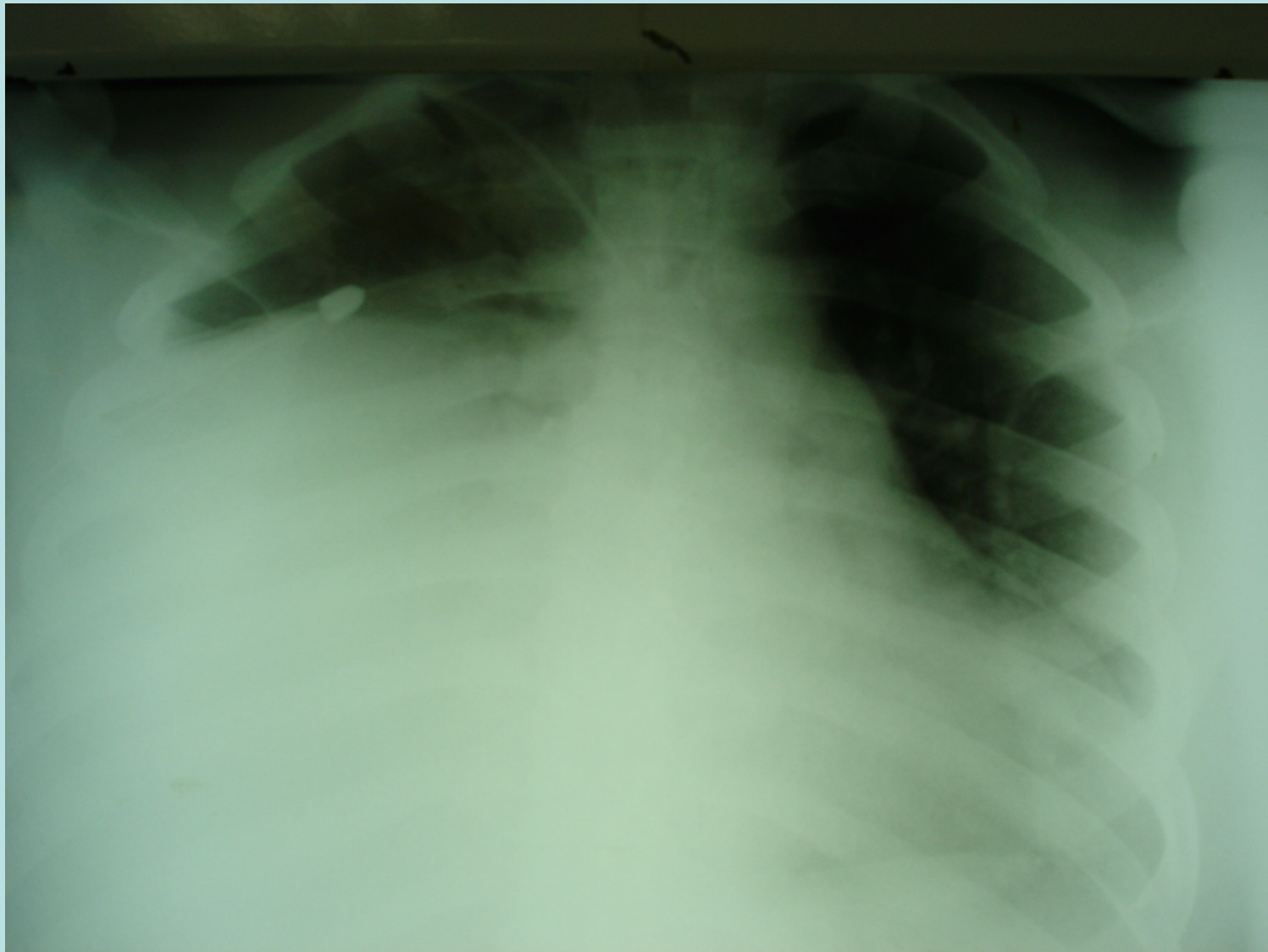
# Penetrujúce poranenie bránice (zadnej steny žalúdka )



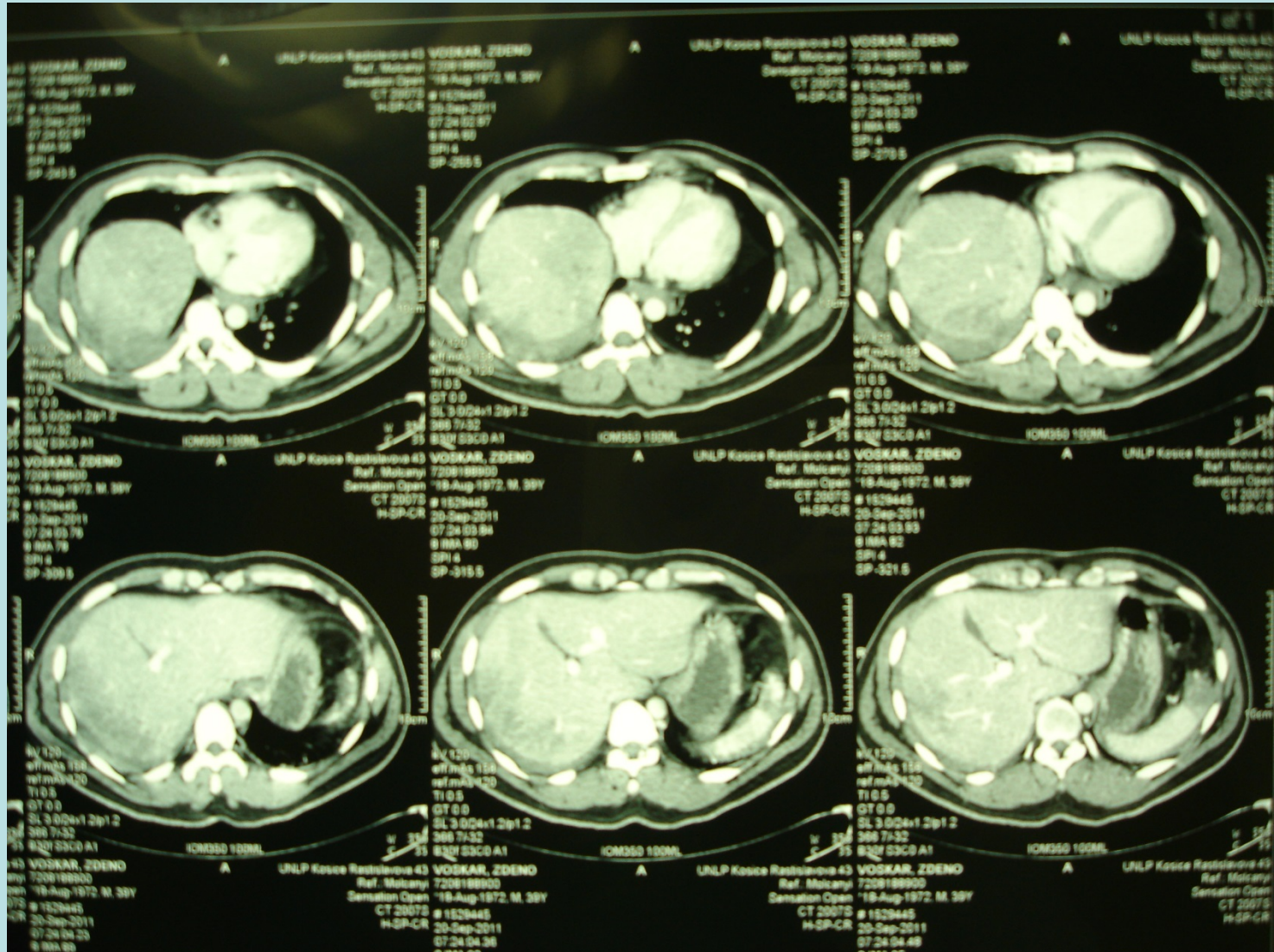
# Perforačný otvor



# Rtg snínka hrudníka – pľúc

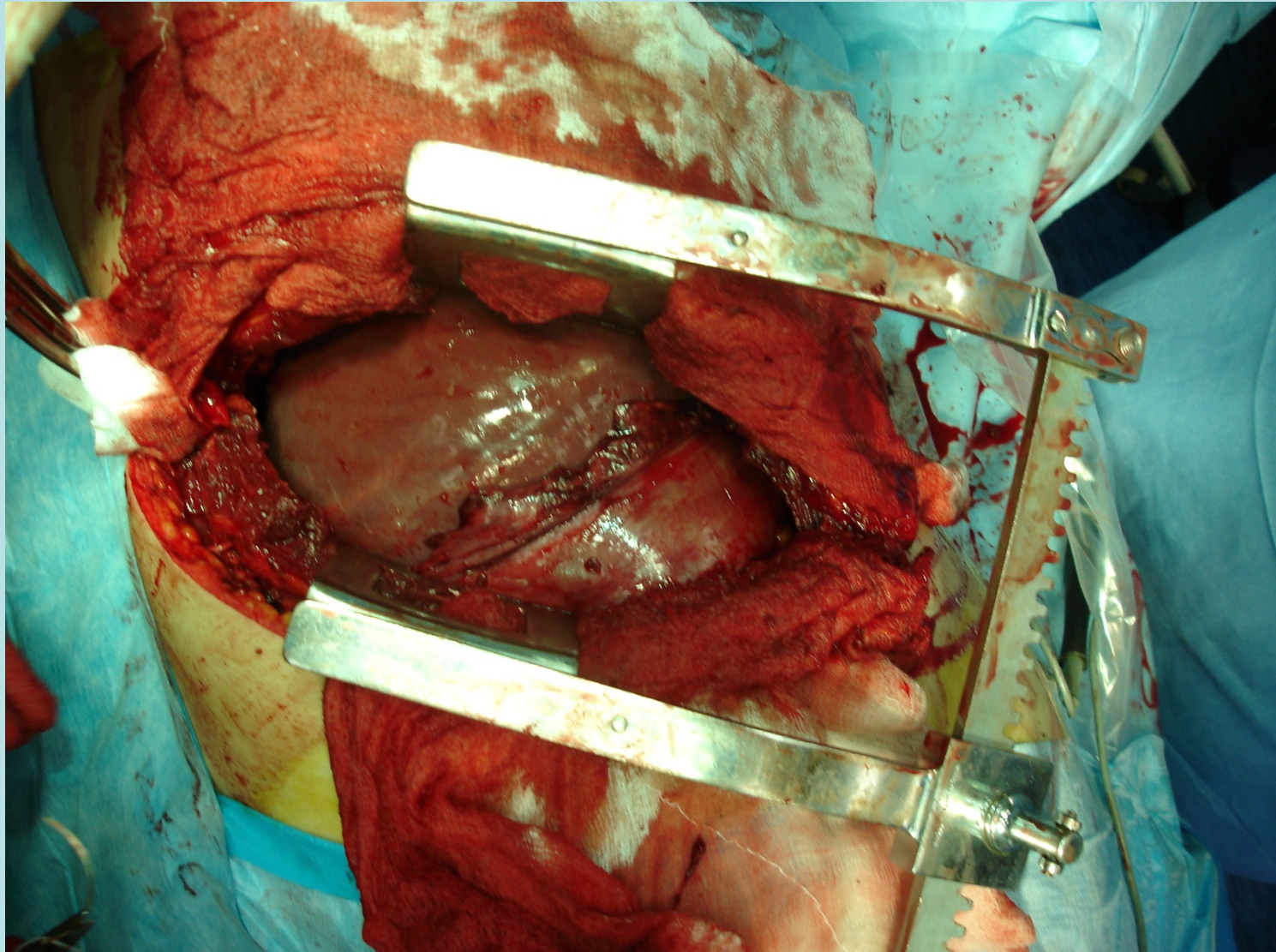


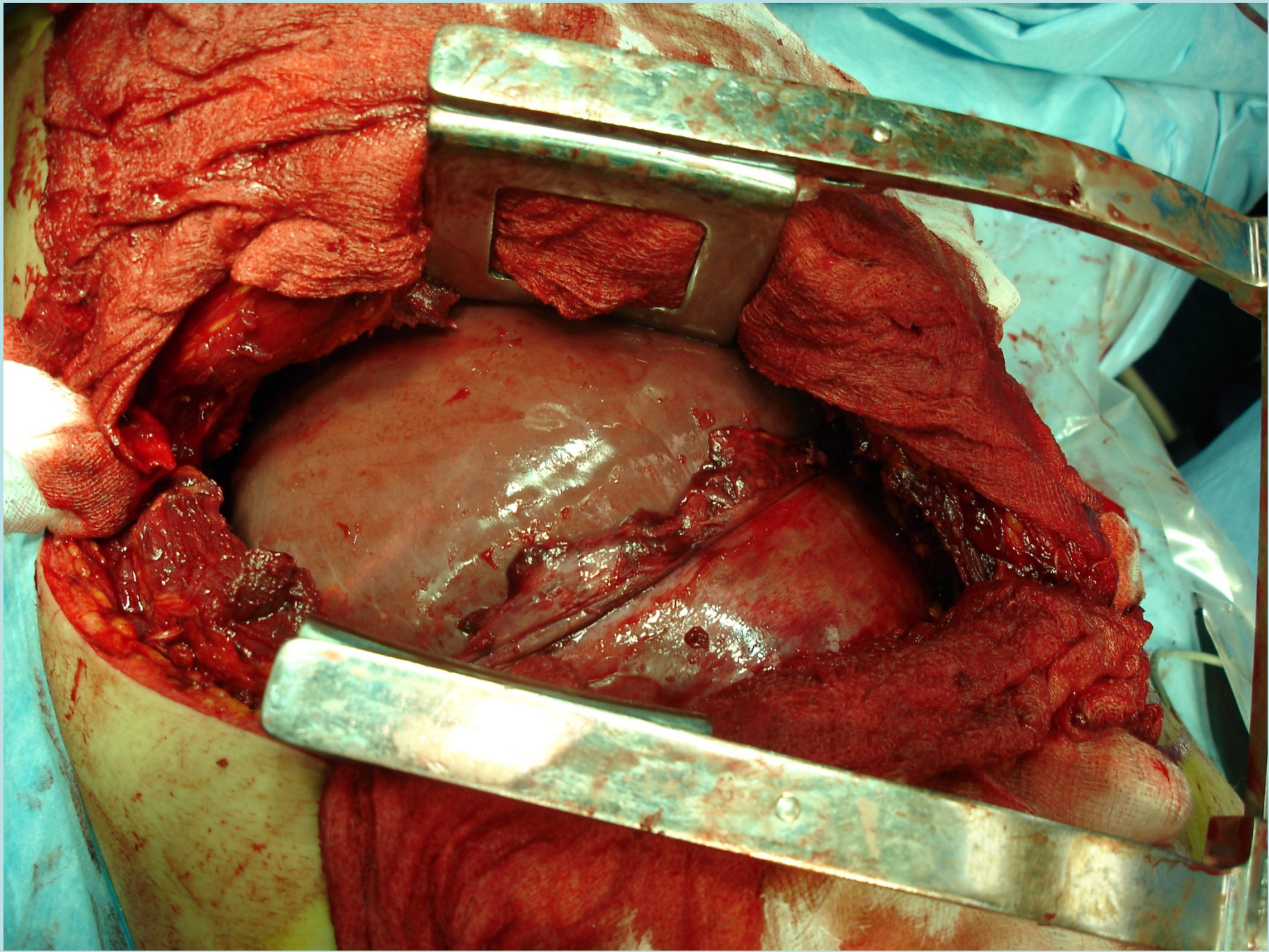
# CT nálež



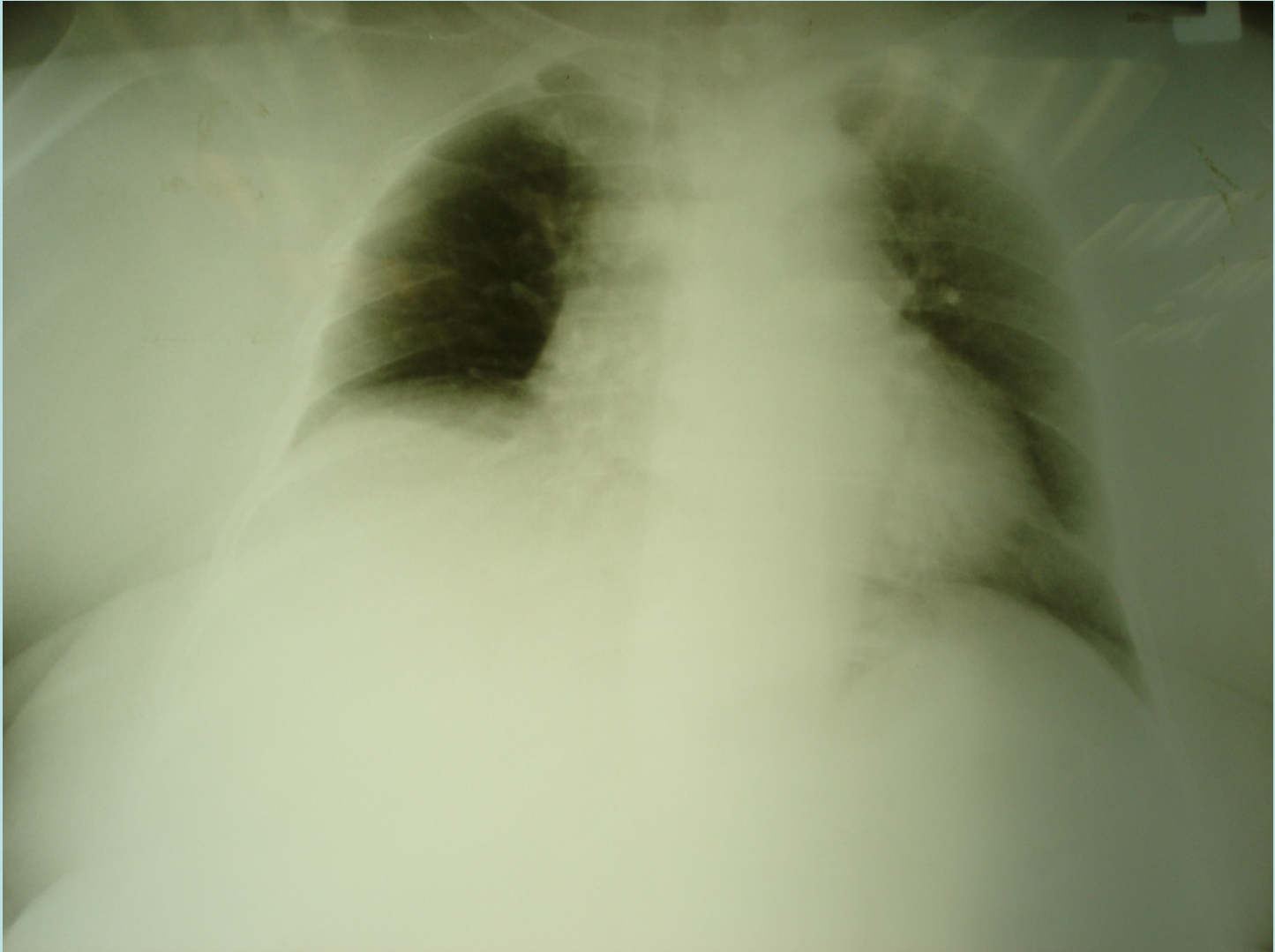

# Peroperačný záber – per thoracotomiam

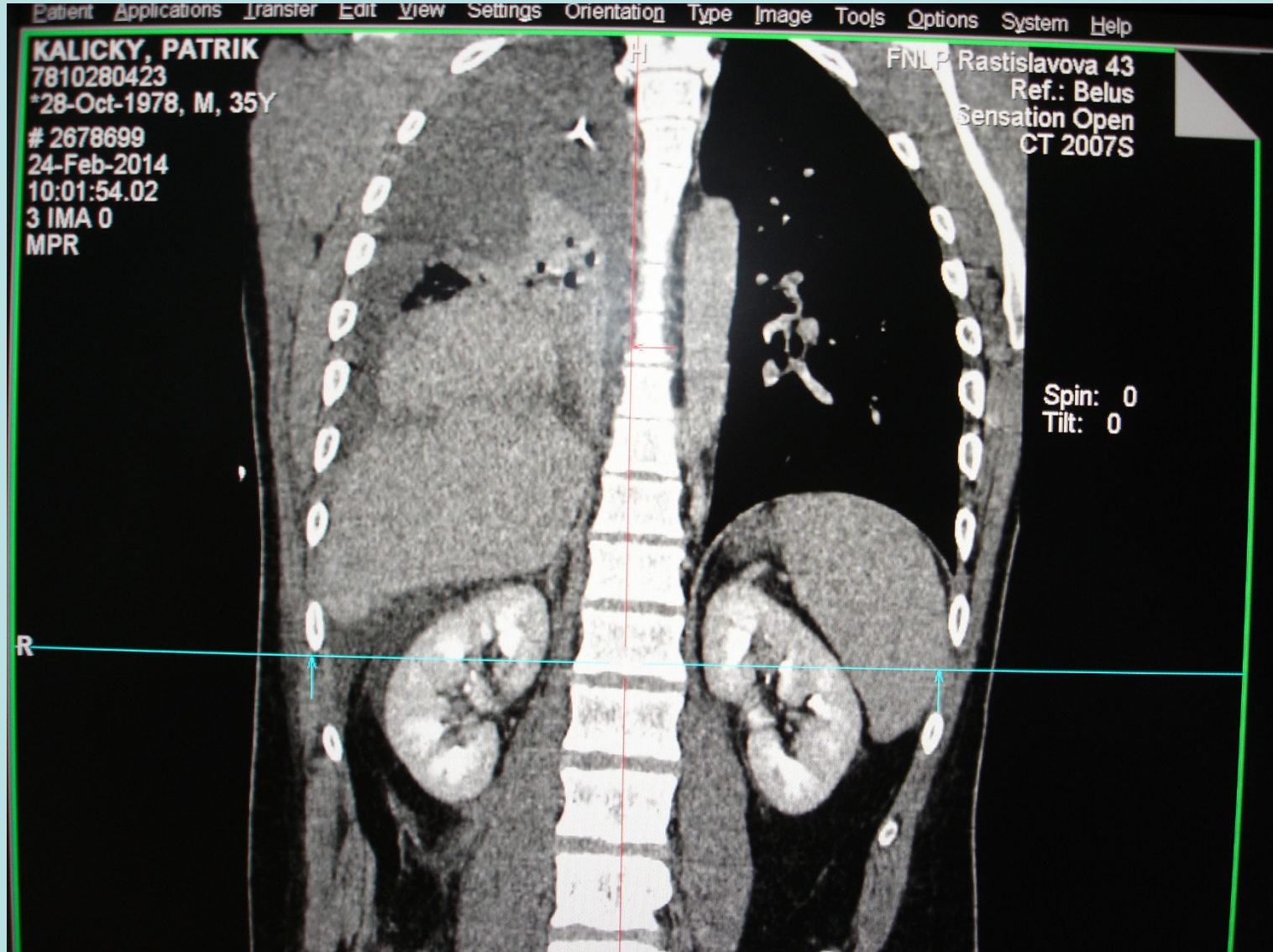




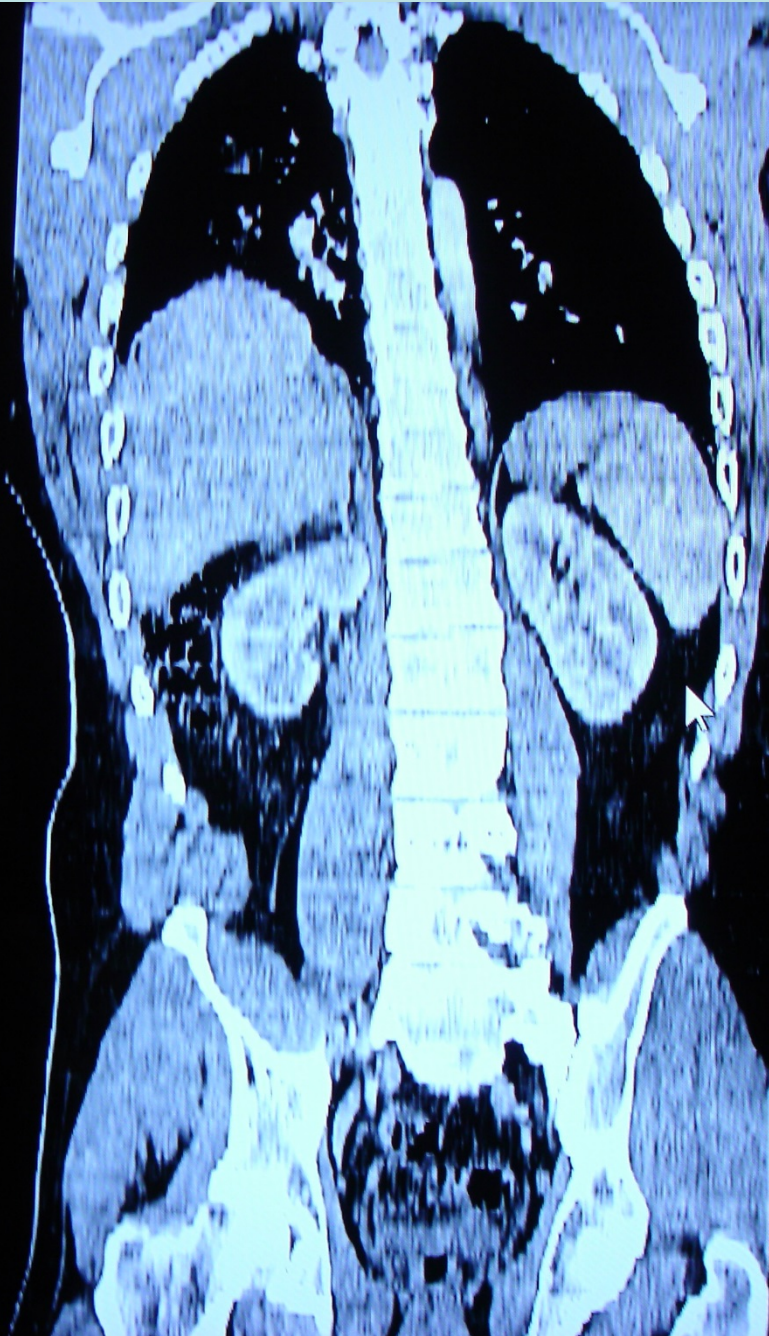

# Natívna rtg snímka hrudníka - pľúc



# CT transverzný pohľad

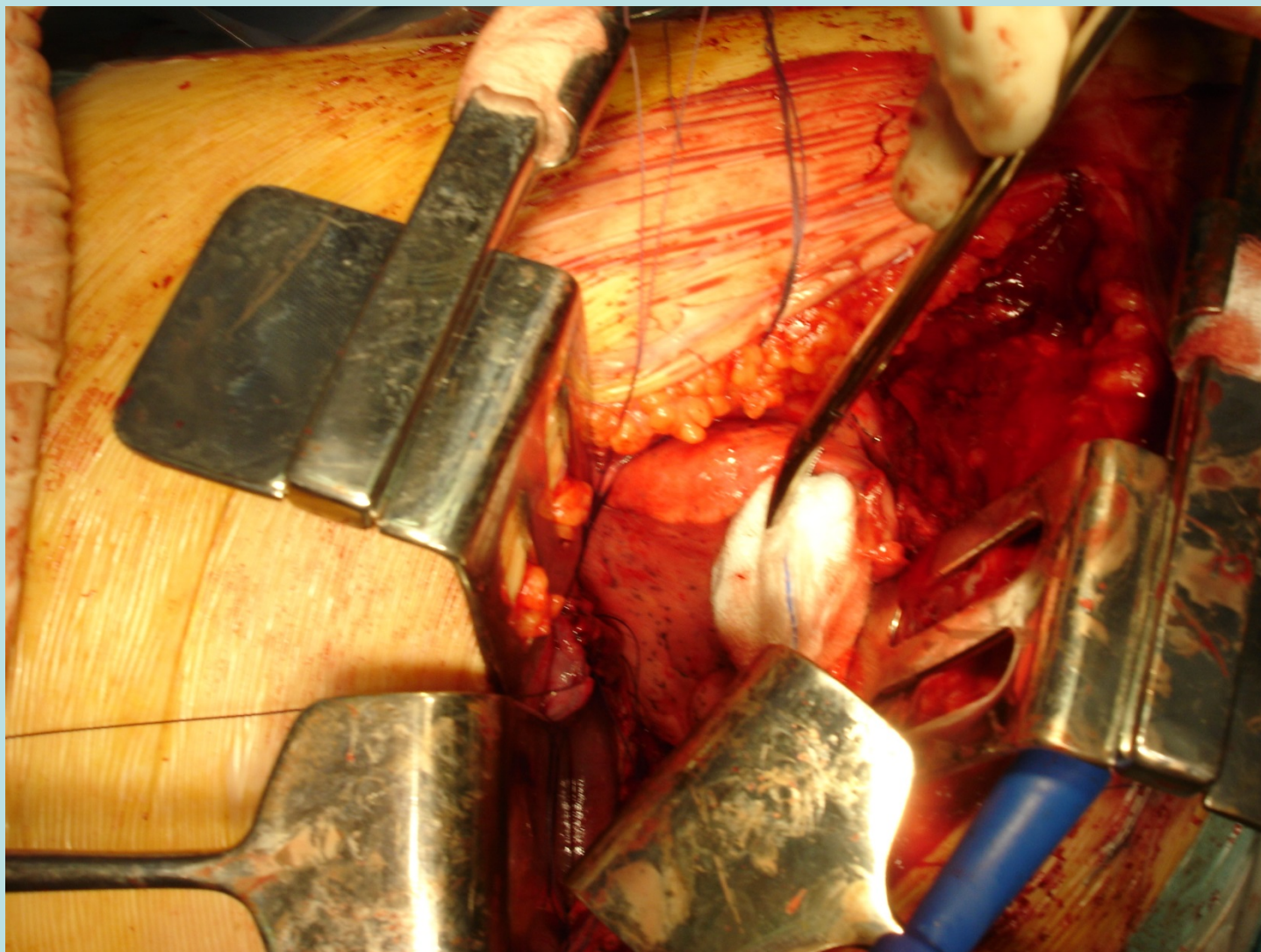


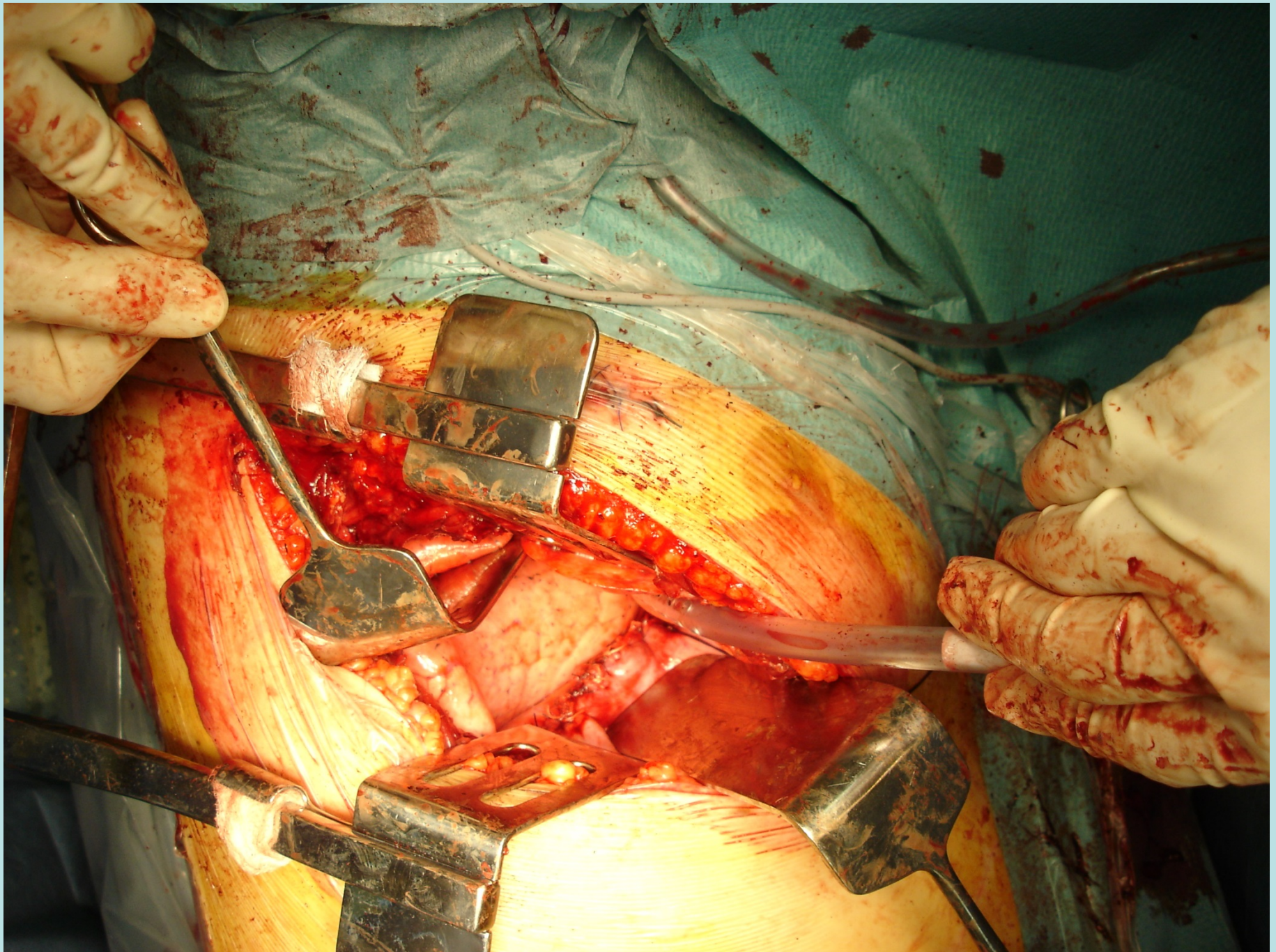
cthon

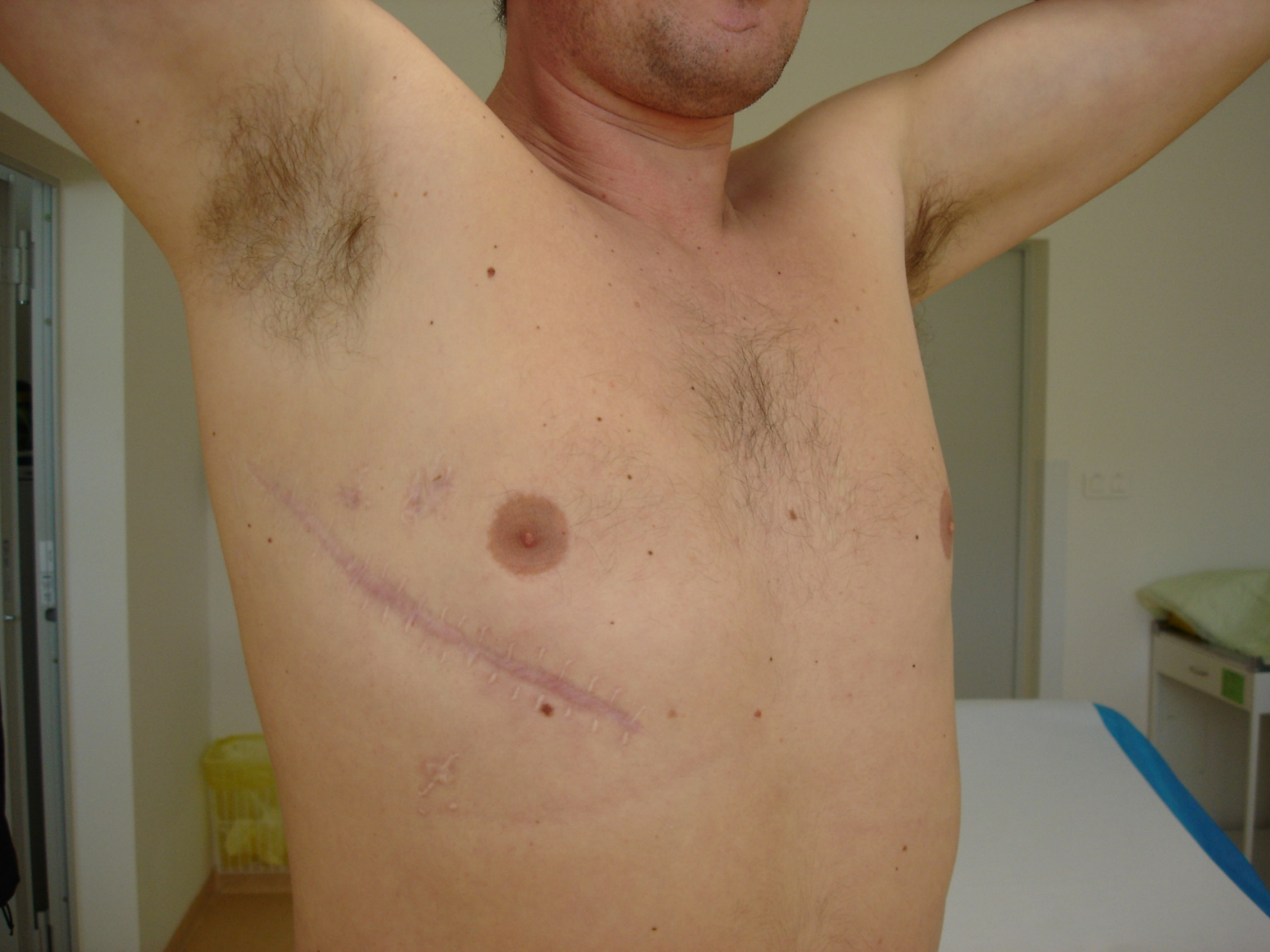

5, -39.6]  
0.00, 117.00)


# Peroperačný záber – rekonštrukcia cez torakotómiu



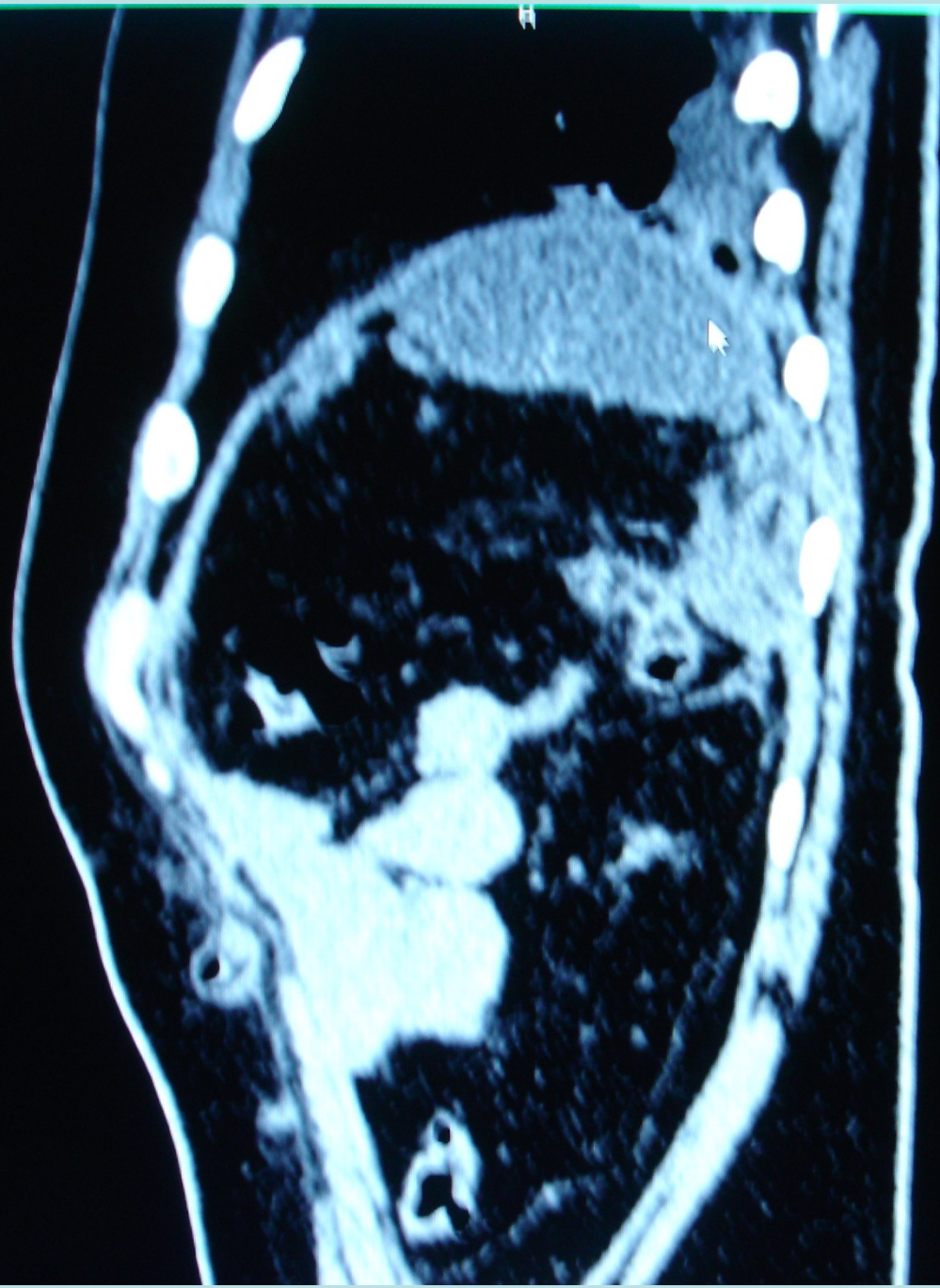








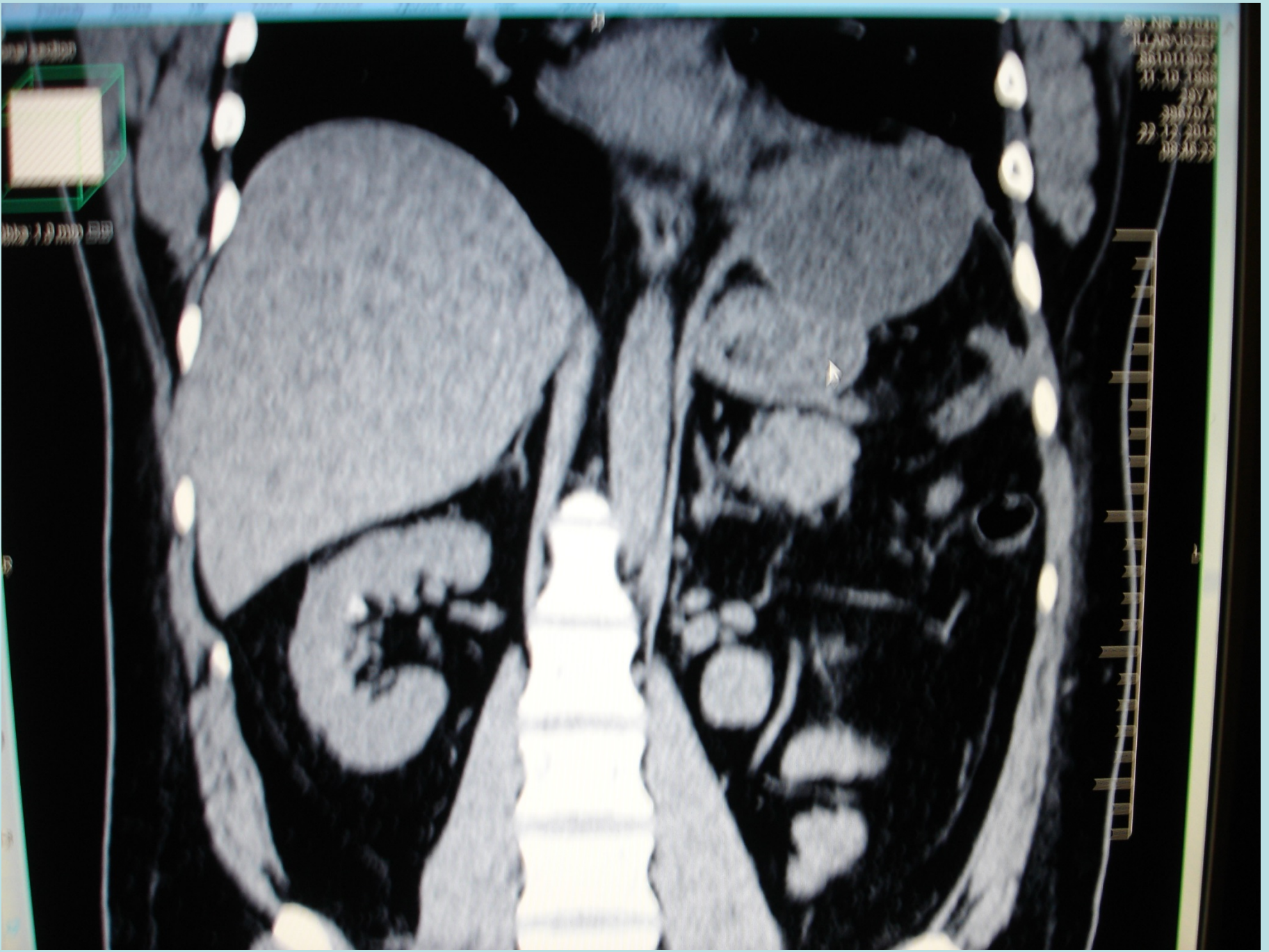
slice: 1.0 mm



Ref. NR. 67040  
ILLARJAZEEF  
8610110023  
11.10.1988  
28Y M  
3967071  
22.12.2016  
08:46:23



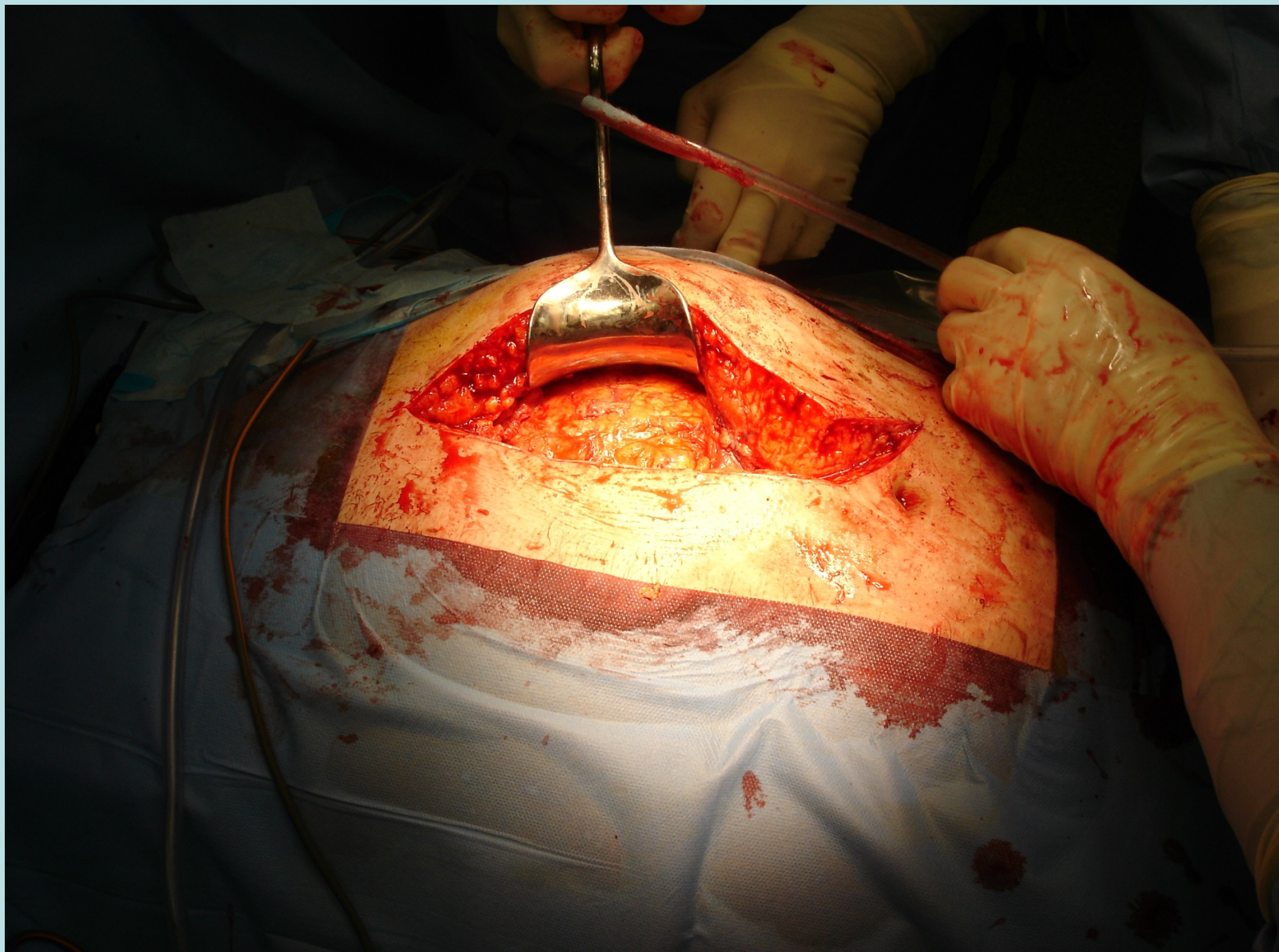
FB

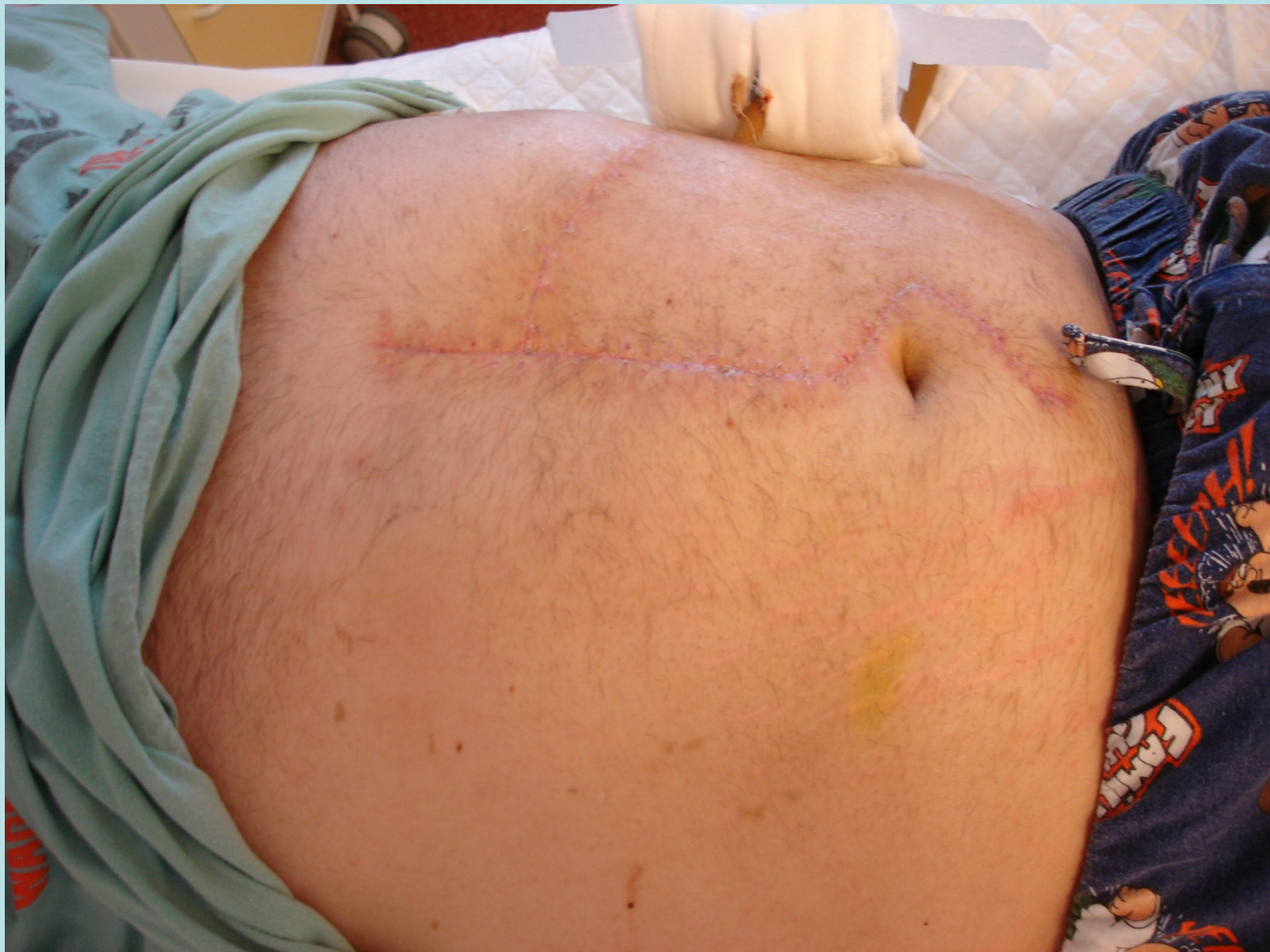

Ser. NR. 87010  
J.L.A.S.A.G.Z.E.F.  
8610118023  
11.10.1988  
29Y.M  
3987071  
22.12.2015  
08.46.23

000 00000  
000 00000







## Výskyt

( 1990 – 1999 ) 26 pacientov

( 2000 - 2004 ) 6

v priemere bolo ročne zdiagnostikovaných  
a ošetrovaných 2









