Život zachraňující výkony aneb 4H/4T z pohledu traumatologa

AKUTNE.CZ®

Milan Krtička
Klinika úrazové chirurgie FN Brno, LF MU

Cíl

Seznámení s principy provedení akutní hrudní drenáže, perikardiocentézy a resuscitativní torakotomie u pacientů s život ohrožujícím poraněním.

Co traumatolog zmůže?

4H

- Hypoxie
- Hypovolémie
- Hypotermie
- Hypokal

4T

- Tenzní pneumotorax
- Srdeční tamponáda
- Toxin
- Trom

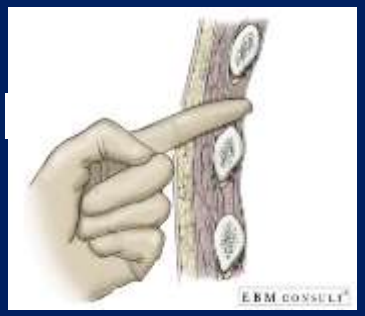

Pneumothorax

= patologické nahromadění vzduchu či jiného plynu v pleurální dutině

-

-

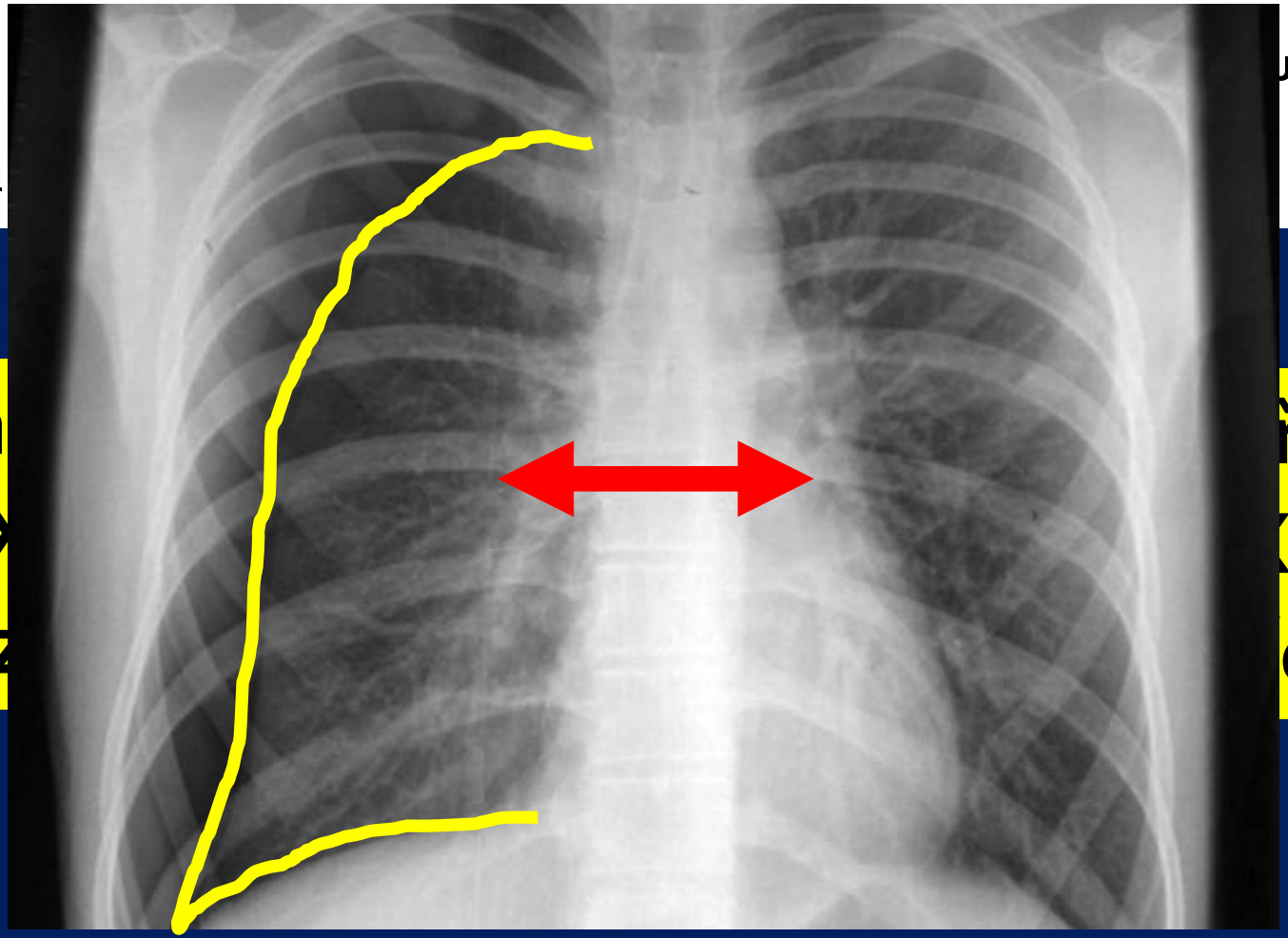

Spon

X

Úraz

řený

X

ený

Tenzní pneumothorax

Traumatické postižení hrudní stěny – záklopkový mechanismus

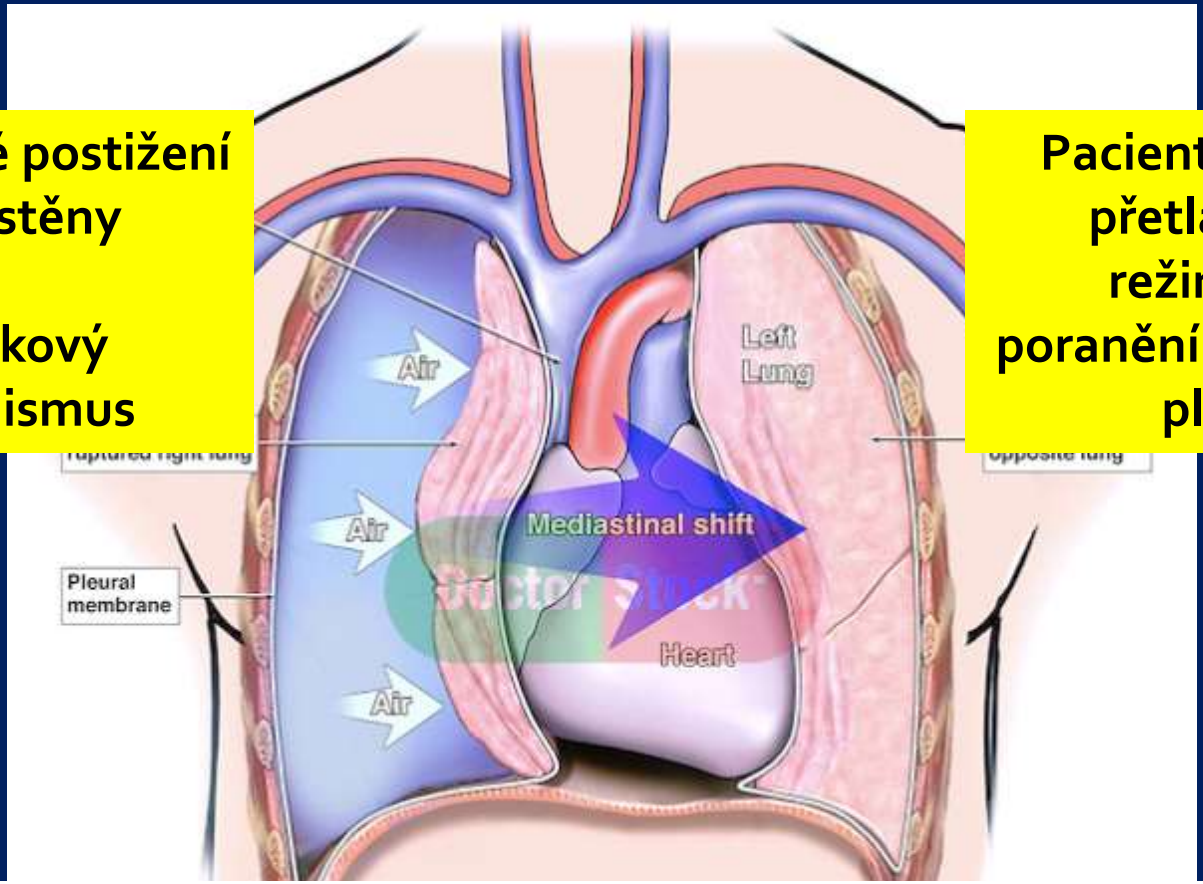

Pacient na UPV s přetlakovým režimem a poraněním viscerální pleury

Vyskytuje se u 5% závažných poranění. V 64% těchto pacientů se jedná o zraněné na umělé plicní ventilaci.

Diagnostika v akutní fázi

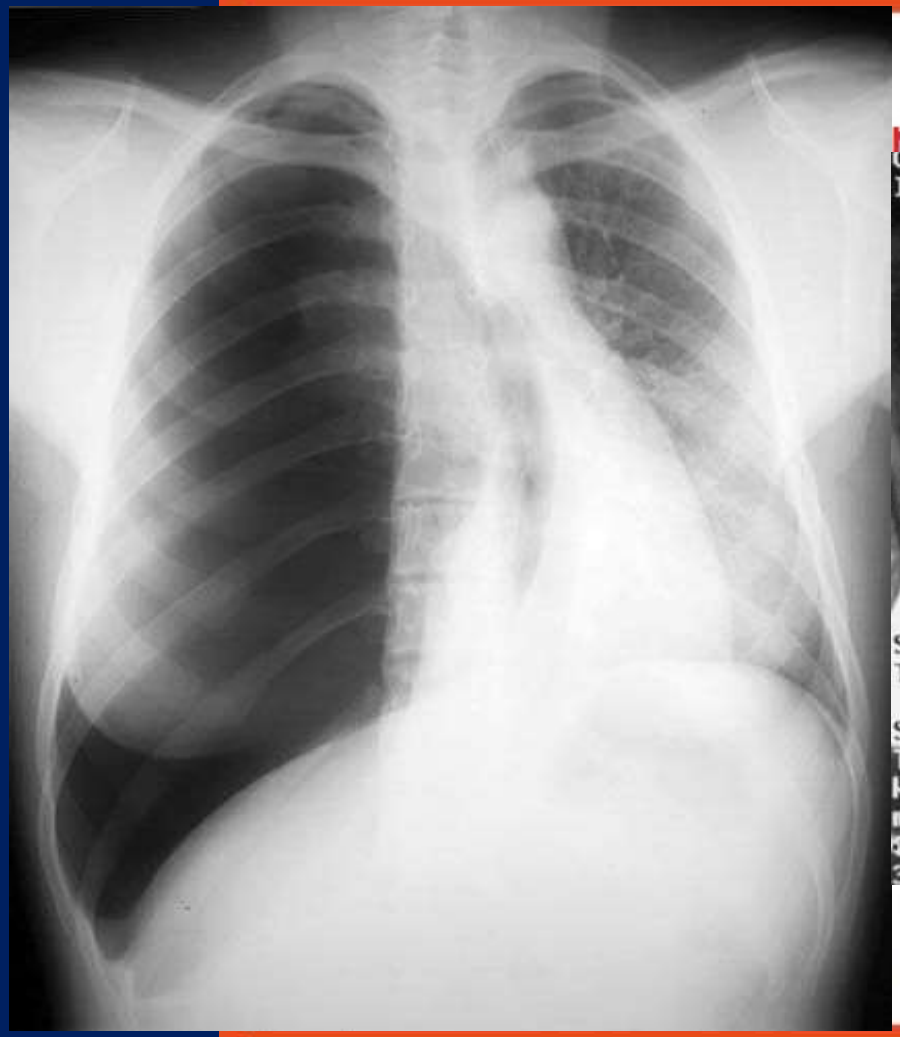

Terapie v duchu ATLS

Primary survey

Ote

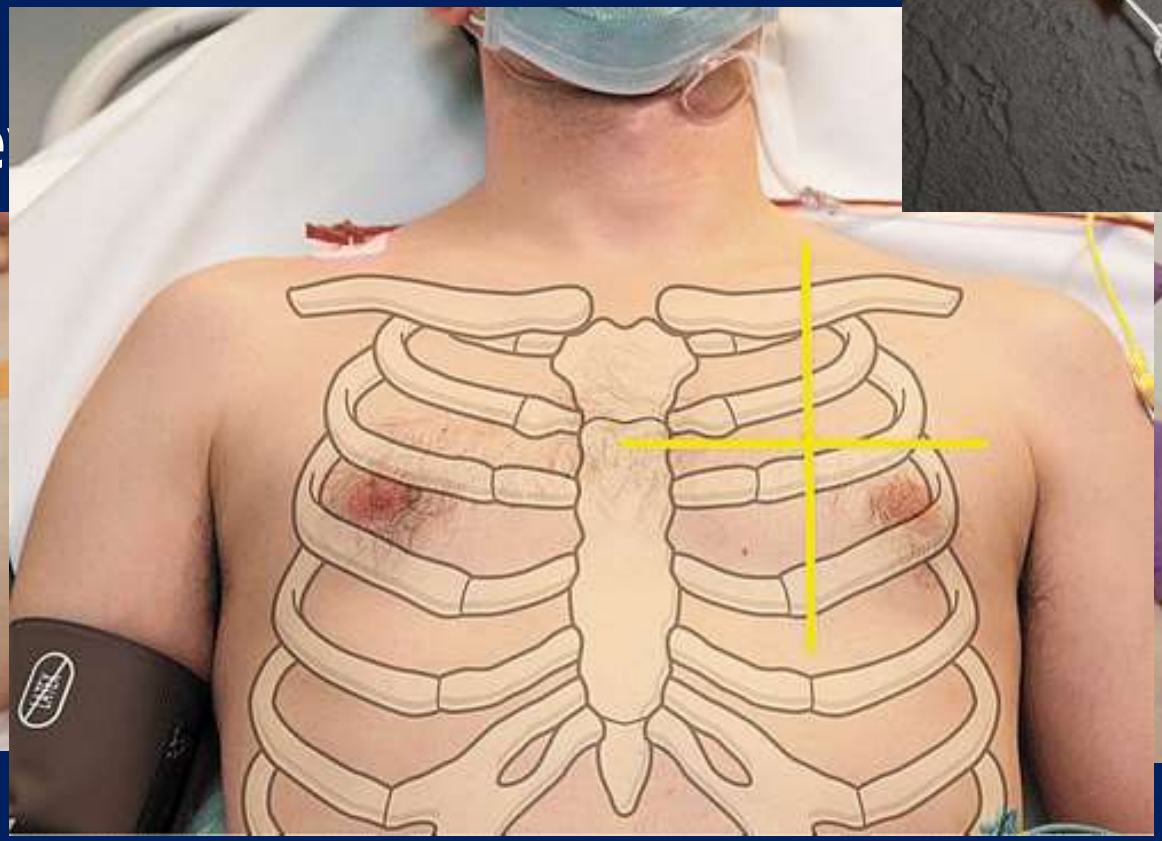

Hrudní drenáž – jak na to?

- Pacient na monitorovaném lůžku
- Místo pro hrudní drenáž

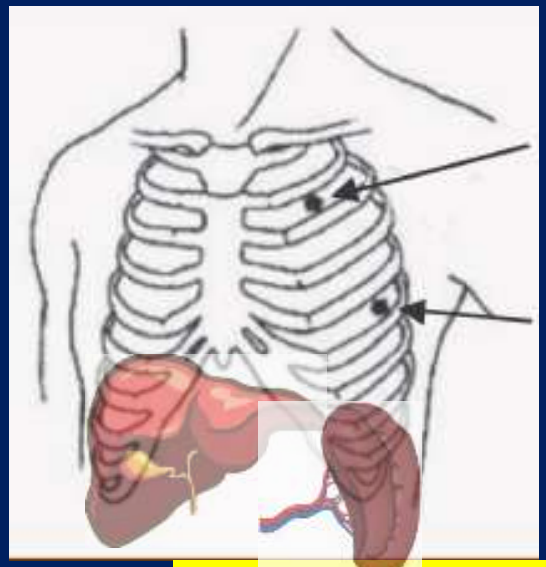

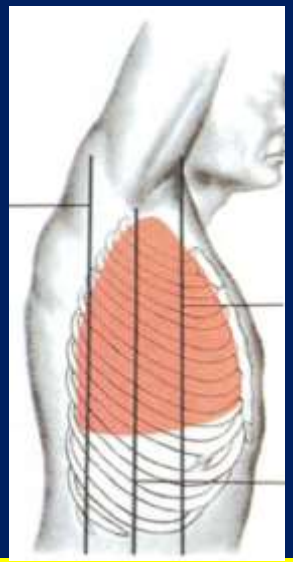

4. nebo 5. mezižebří ventrálně od střední axilární čáry

Hrudní drenáž – jak na to?

- Jaký drén?



- biokompatibilní termosenzitivní PVC
- perforace 3 cm se třemi eliptickými otvory
- celková délka drénu 455 mm
- hloubkové délkové značení po 2 cm
- RDG proužek ke snadné identifikaci
- 6 drenážních eliptických otvorů
- zahnuté drény – kratší část 120 mm, delší část 335 mm

Hrudní drény, RTG kontrastní

katalog. číslo	označení a specifikace	balení
21050	Hrudní drén přímý - CH 16	25 ks
21047	Hrudní drén přímý - CH 20	25 ks
21041	Hrudní drén přímý - CH 24	25 ks
21042	Hrudní drén přímý - CH 28	25 ks
21043	Hrudní drén přímý - CH 32	25 ks
21048	Hrudní drén přímý - CH 36	25 ks
21076	Hrudní drén pravoúhlý - CH 20	25 ks
21044	Hrudní drén pravoúhlý - CH 24	25 ks
21045	Hrudní drén pravoúhlý - CH 28	25 ks
21046	Hrudní drén pravoúhlý - CH 32	25 ks
21049	Hrudní drén pravoúhlý - CH 36	25 ks

24
28
32

Hrudní drenáž – jak na to?

- Lokální anestezie *(10 ml 1% mesocainu)*

Méně bezpečný způsob

- 2 – 3 cm hori tupá preparace podél horníh no žebra

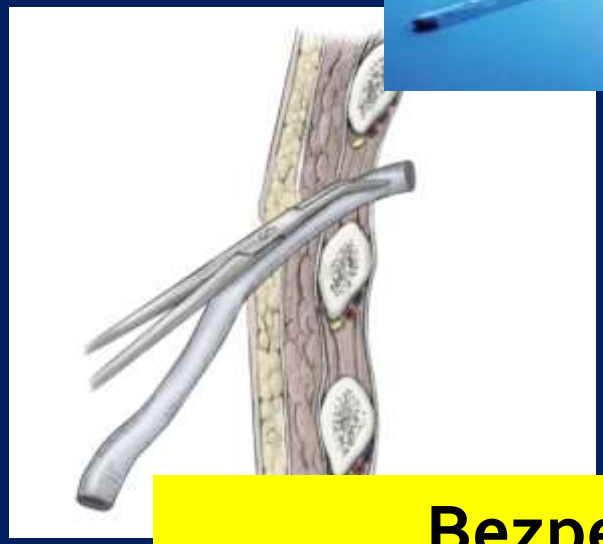

Bezpečný způsob

Hrudní drenáž – jak na to?

- Zavedení drénu – *hloubka cca 15 cm*
  - dorsokraniální směřování

- Fixace drénu

Po zavedení HD před jeho napojením na aktivní sání je nutné jej zaklemovat !

Hrudní drén – je tam?

- Zamlžení drénu

- Odvod sekretu

- Zkouška pod vodní hladinu

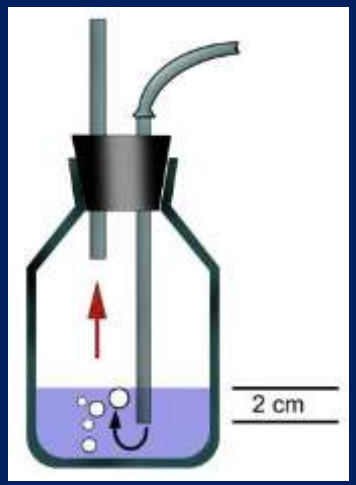

Hrudní drén - na co napojit?

- Heimlichova chlopeň

Hrudní drén - na co napojit?

Suchý systém sání
-
Sahara

Vlhký systém sání
-
Oceán

Komplikace

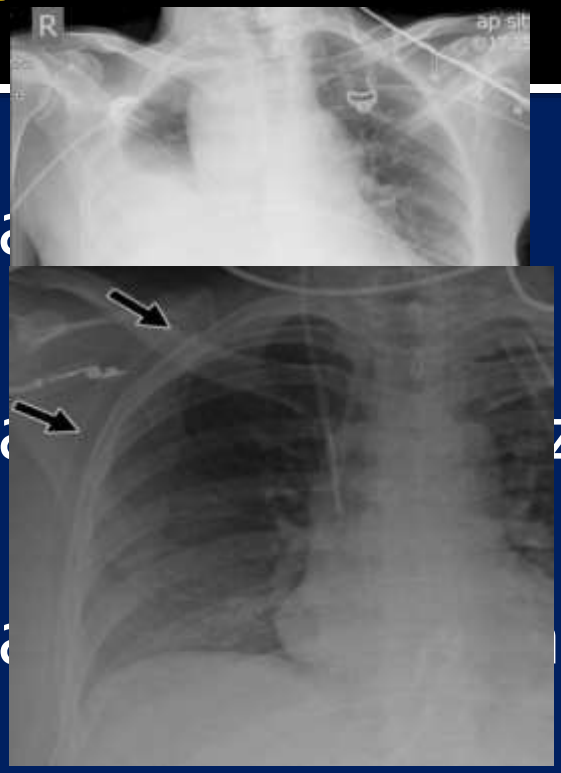

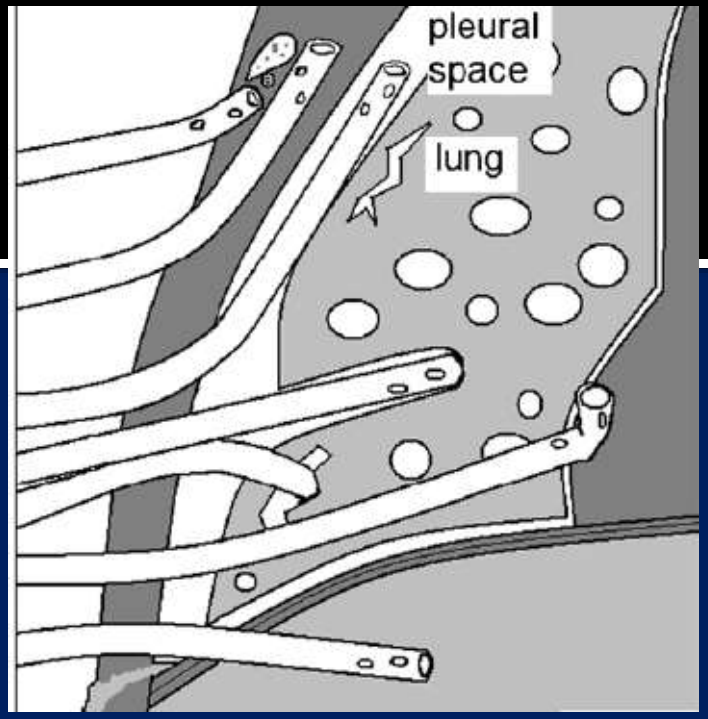

- Pora
- Pora ziny
- Pora lního svazku
- Špatná pozice hrudního drénu
- Podkožní emfyzém

Srdeční tamponáda

- Patologické nahromadění tekutiny v osrdečníku
- 150-200 ml tekutiny vede k strmému nárůstu intraperikardiálního tlaku

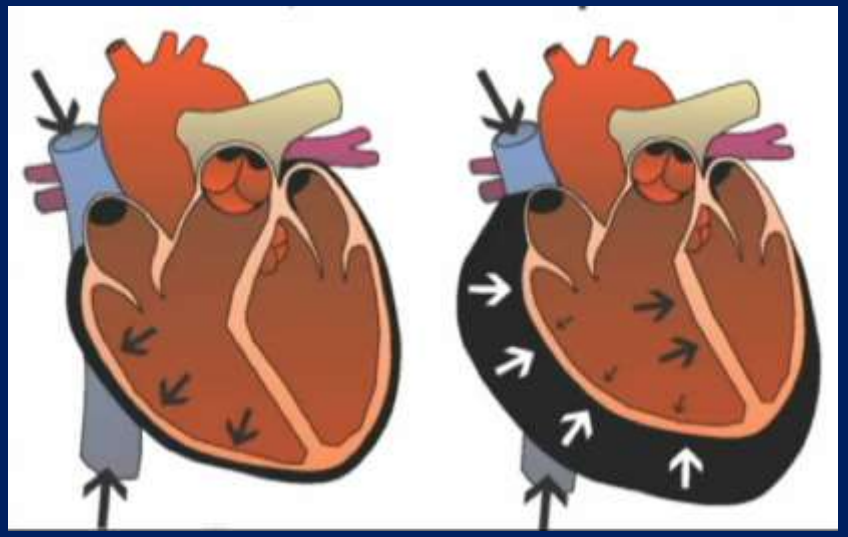

převýší nízký tlak v dutých žilách a předsíních

Srdeční tamponáda

Příčiny:

- Akutní - TRAUMA - Bodné rány srdce
  - Disekce aorty
  - Iatrogenní

  - Následek IM – perforace stěny srdce

- Subakutní – maligní výpotek, perikarditida, TBC, urémie

Diagnostika v akutní fázi

Klinické známky

- **Beckova triáda**

Diagnostika v akutní fázi

FAST *(Foc*

Hodnot rech:

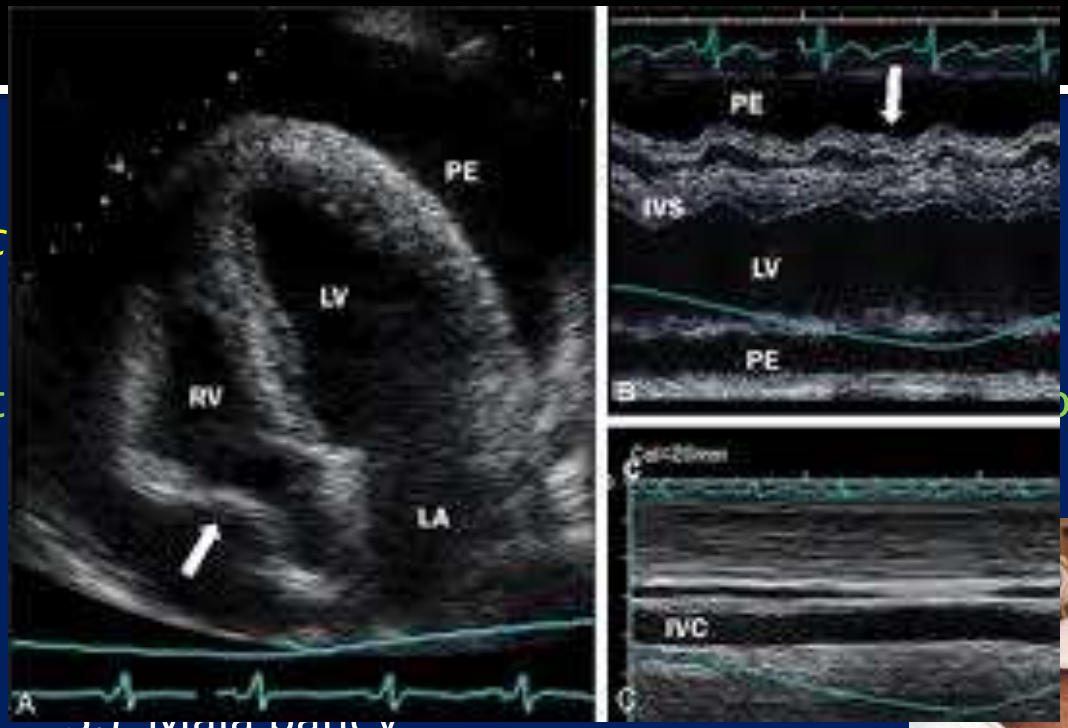

3.) Malá pánev

4.) Perikard

- Senzitivita FAST: 94%
- Negativní prediktivní hodnota FAST: 97,8%

Diagnostika v akutní fázi

RTG



EKG

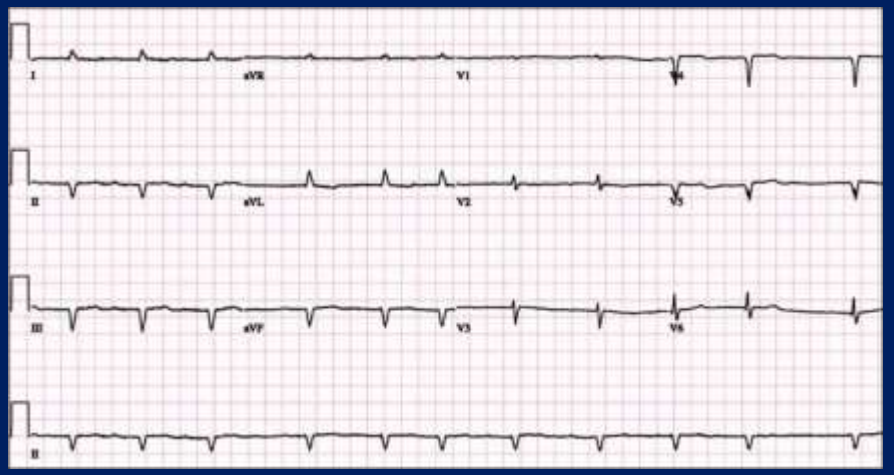

Terapie v duchu ATLS

- Musí být vždy řešena v rámci primary survey
- Perikardiocentéza = správná volba
- Nevede-li k cíli akutní thorakotomie

Perikardiocentéza - jak na to?

- Pacient na monitorovaném lůžku
- Vhodná USG kontrola
- Místo pro perikardiocentézu

1-2 cm subxiphoideálně

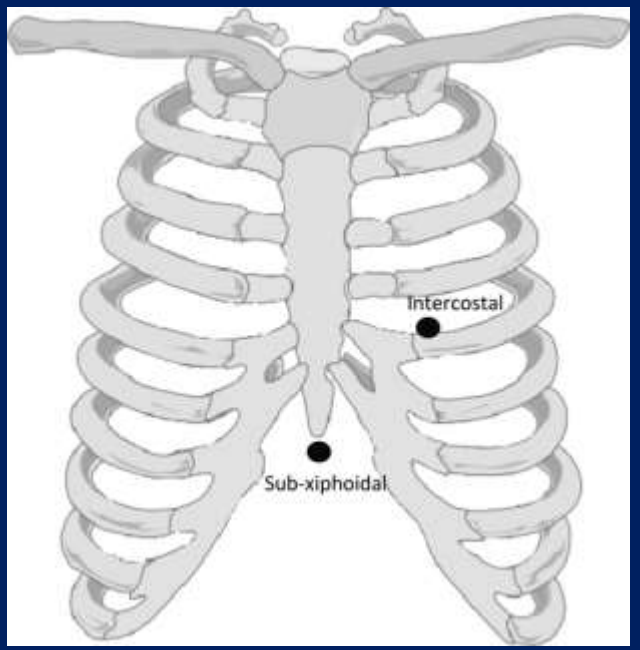

Pericardiocentéza - jak na to?

- Čím provést punkci?

15 cm jehla s katétrem o průměru 18 G

Pericardiocentéza jak na to?

- Lokální anestezie 10 ml

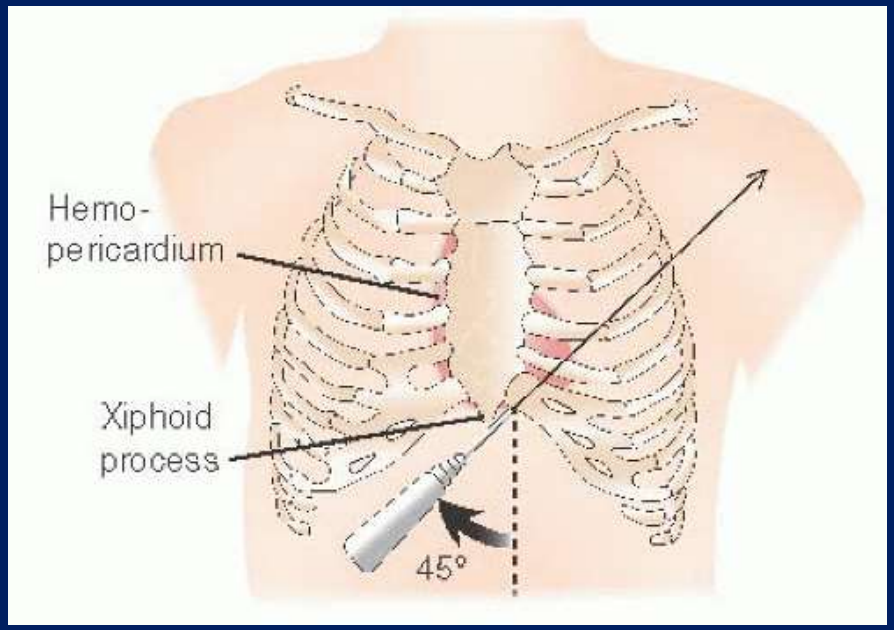

Pericardiocentéza jak na to?

- Jak vím že jsem v perikardu?

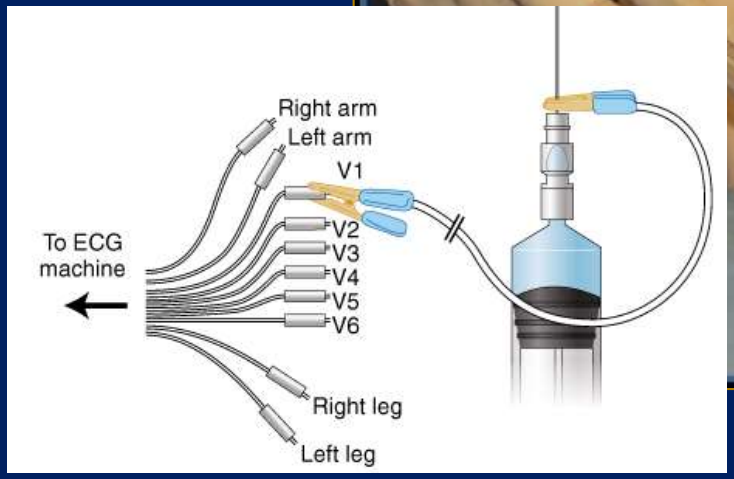

ST elevace

Komorové extrasystoly

Pericardiocentéza jak na to?

- Po dosažení perikardu vytažení jehly, fixace katetru, napojení na trojcestný ventil, evakuace patologické tekutiny.

- Chystat pacienta k operační revizi

Komplikace

- Aspirace krve z komory / nikoliv perikardu
- Poranění věnčité tepny
- Fibrilace komor
- Pneumothorax
- Poranění jícnu

Resuscitativní torakotomie

- Život zachraňující výkon
- Provedení zkušeným chirurgem přímo na urgentním příjmu

Resuscitativní torakotomie

Indikace:

- **Penetrující poranění do hrudníku**
  - Bezpulzová elektrická aktivita srdeční
  - Nereagující hypotenze (STK < 70mmHg)
- **Tupá poranění hrudníku**
  - Nereagující hypotenze (STK < 70mmHg)
  - Rapidní odpad z hrudního drénu (>1500ml)

Pacient in extremis

Resuscitativní torakotomie

Terapeutické možnosti

- Ošetření perikardu
- Přímé ošetření zdroje krvácení v oblasti hrudníku
- Otevřená srdeční masáž
- Naložení svorky na descendní aortu (zvýšení mozkové a srdeční perfúze, snížení krevní ztráty)

Resuscitativní torakotomie

Provedení

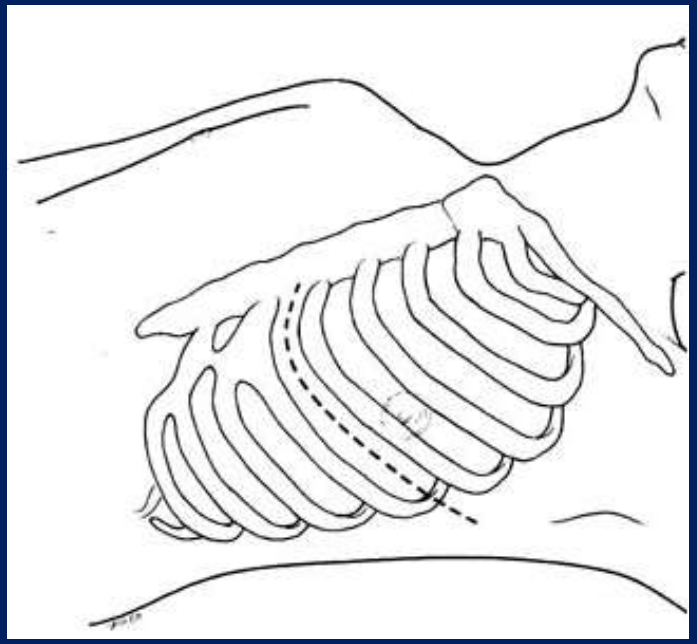

Řez v 5. mezižebří - od sterna po přední axilární čáru

Resuscitativní torakotomie

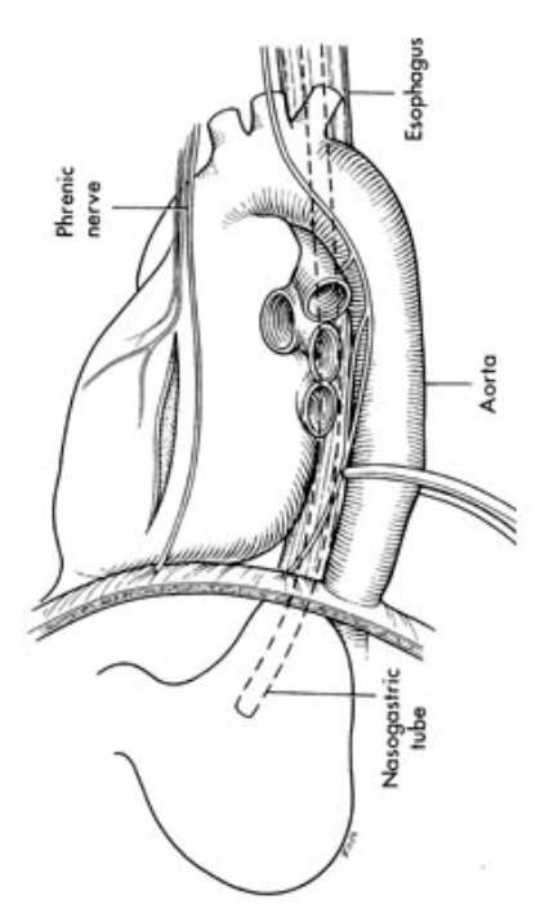

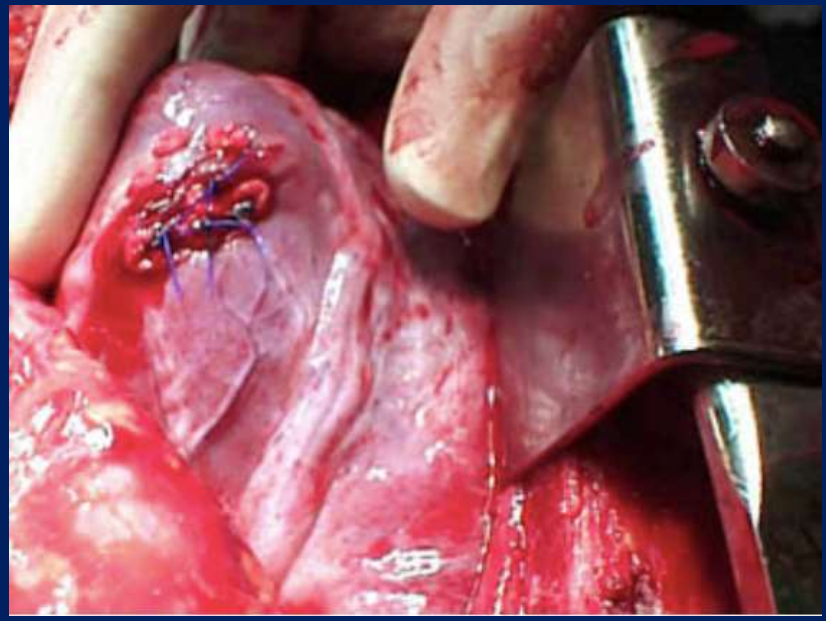

Resuscitativní torakotomie

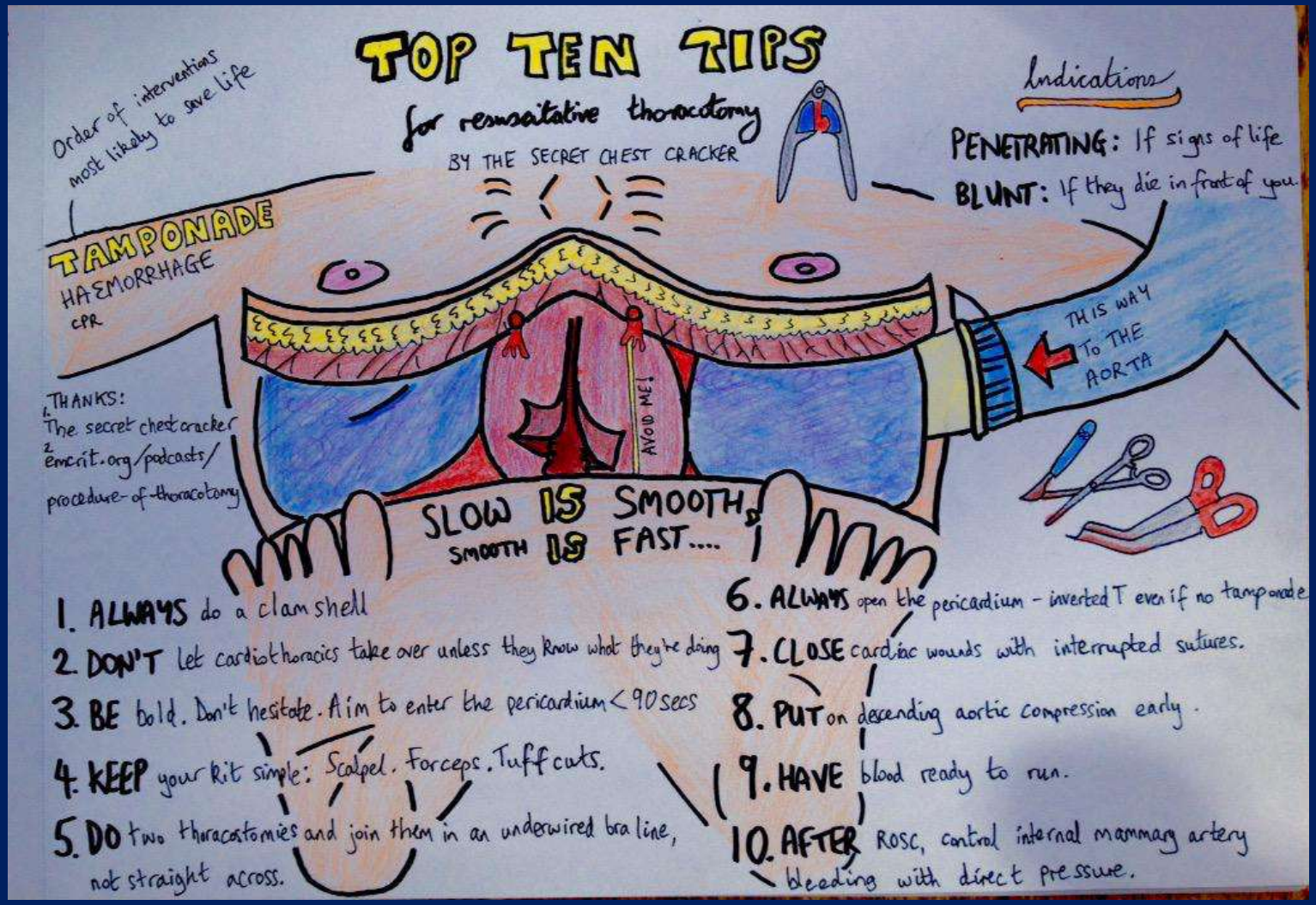

Otázky?

Děkuji za pozornost