

Komplikace spinálního poranění - kazuistika

Němcová Kateřina
Luckerová Lucie



Anamnéza

- muž *1942 (75 let)
- paraplegik od 1997 pro hematom v oblasti míšního kanálu
- ID, dříve finanční ředitel
- žije s manželkou
- přijatý pro rozsáhlé dekubity v oblasti sakra a obou trochanterů

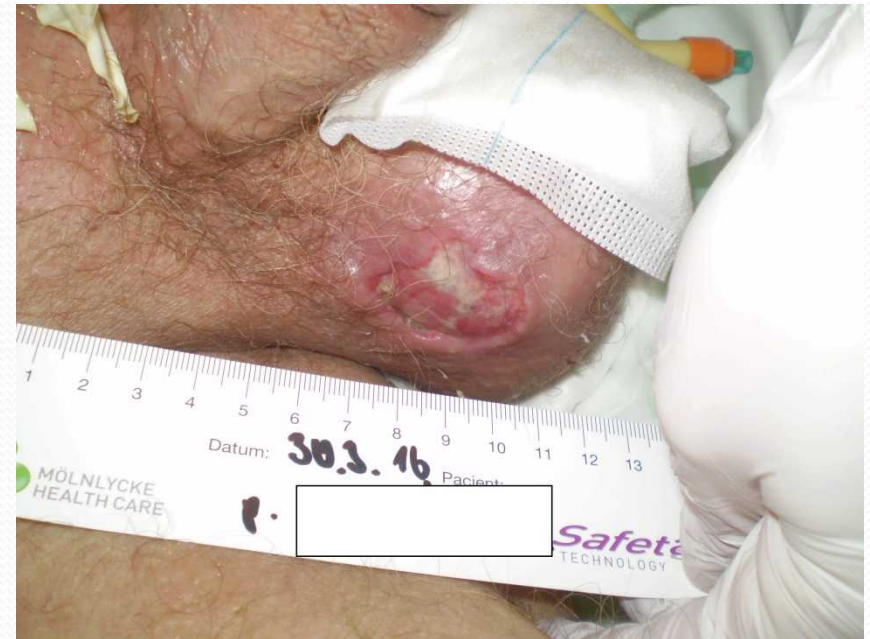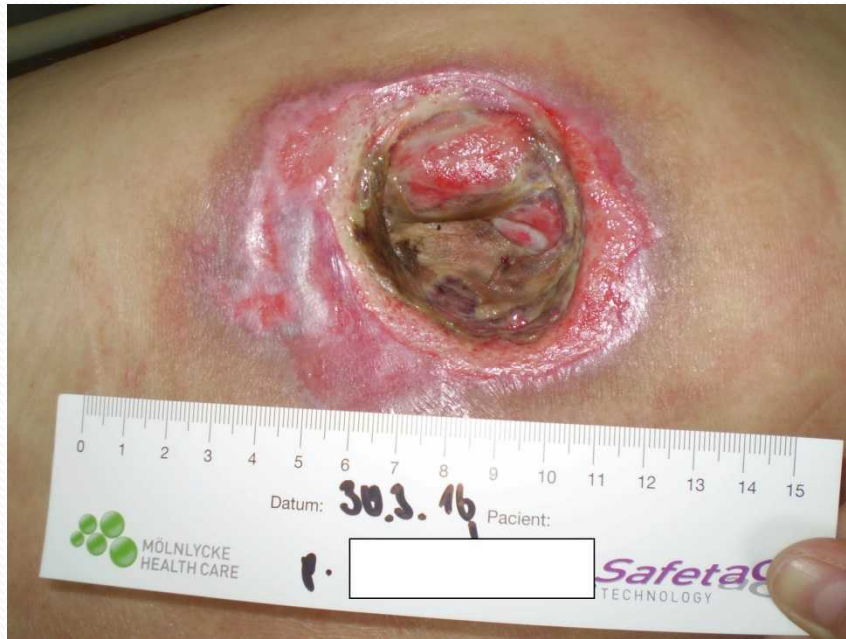Cesta pacienta

- 18.3.2016 přijat na UK s podezřením na absces skrota
- 18.3.2016 následně přeložen na KPRCH
- febrilní, otok skrota (Fourniérova gangréna)
- sakrální dekubit us až na fascii, znečištěno stolicí z anu, pokračující až na perineum

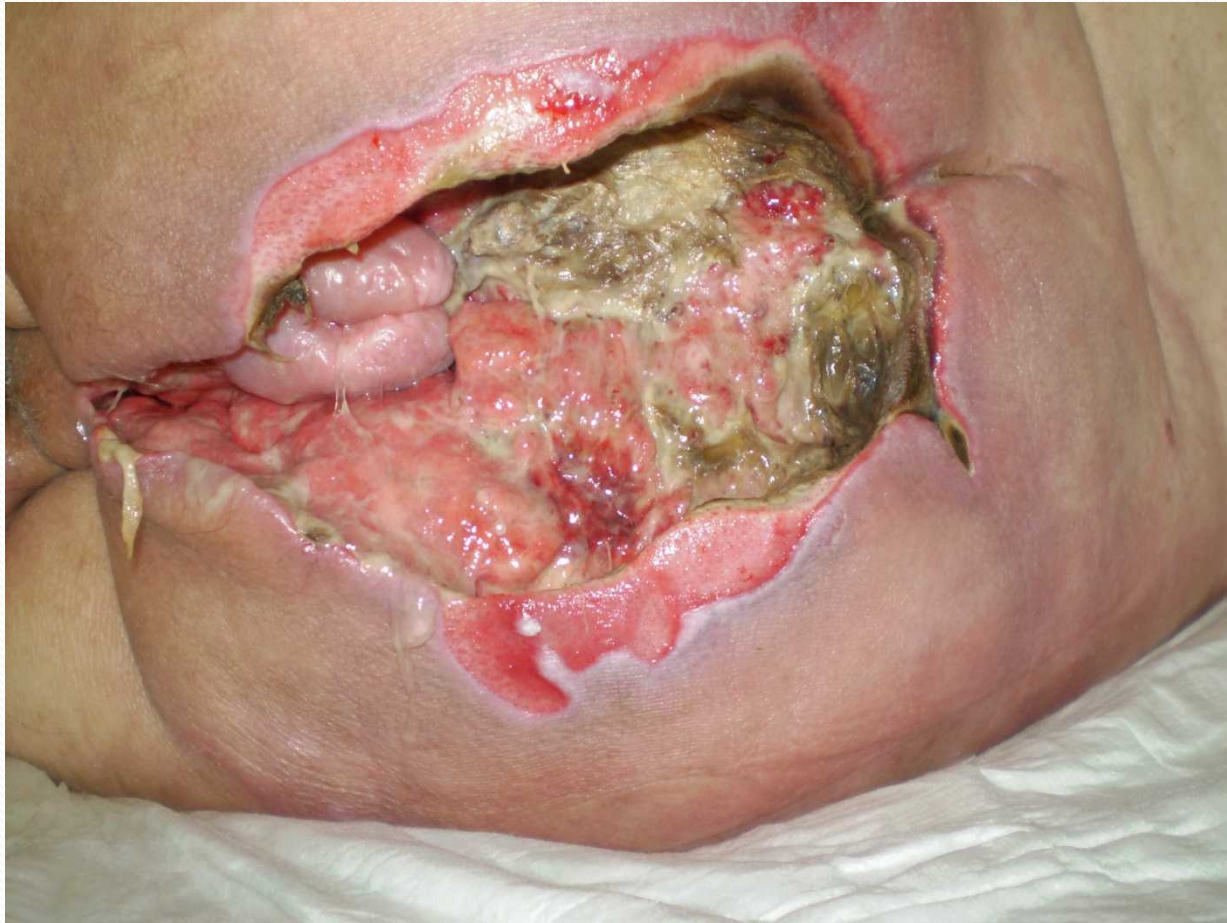KPRCH

- 19.3.2016 provedena akutní nekrektomie sakrálního dekubitu
- indikována derivační sigmoideostomie, která provedena 21.3.2016 včetně incize a drenáže skrota, excize nekrotických částí perinea a odstranění nekrotických hmot v oblasti sakra a levého trochanteru
- 30.3.2016 přeložen na SJ k dočištění defektů

Trochanter + skrotum



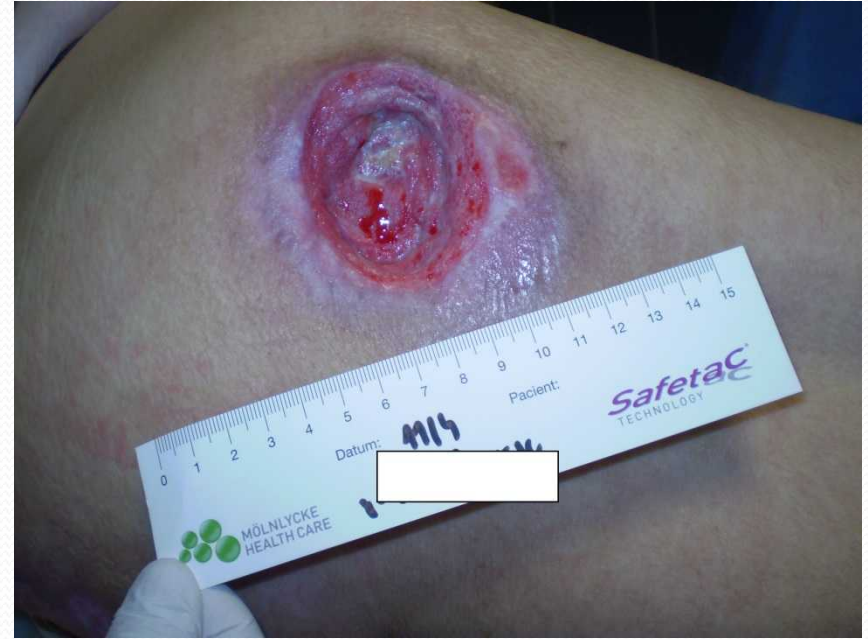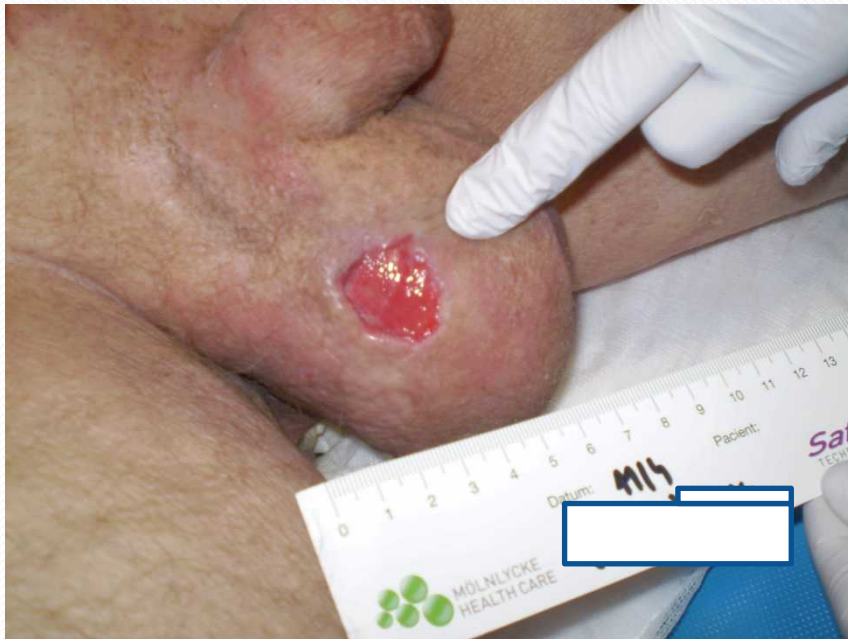Sakrum



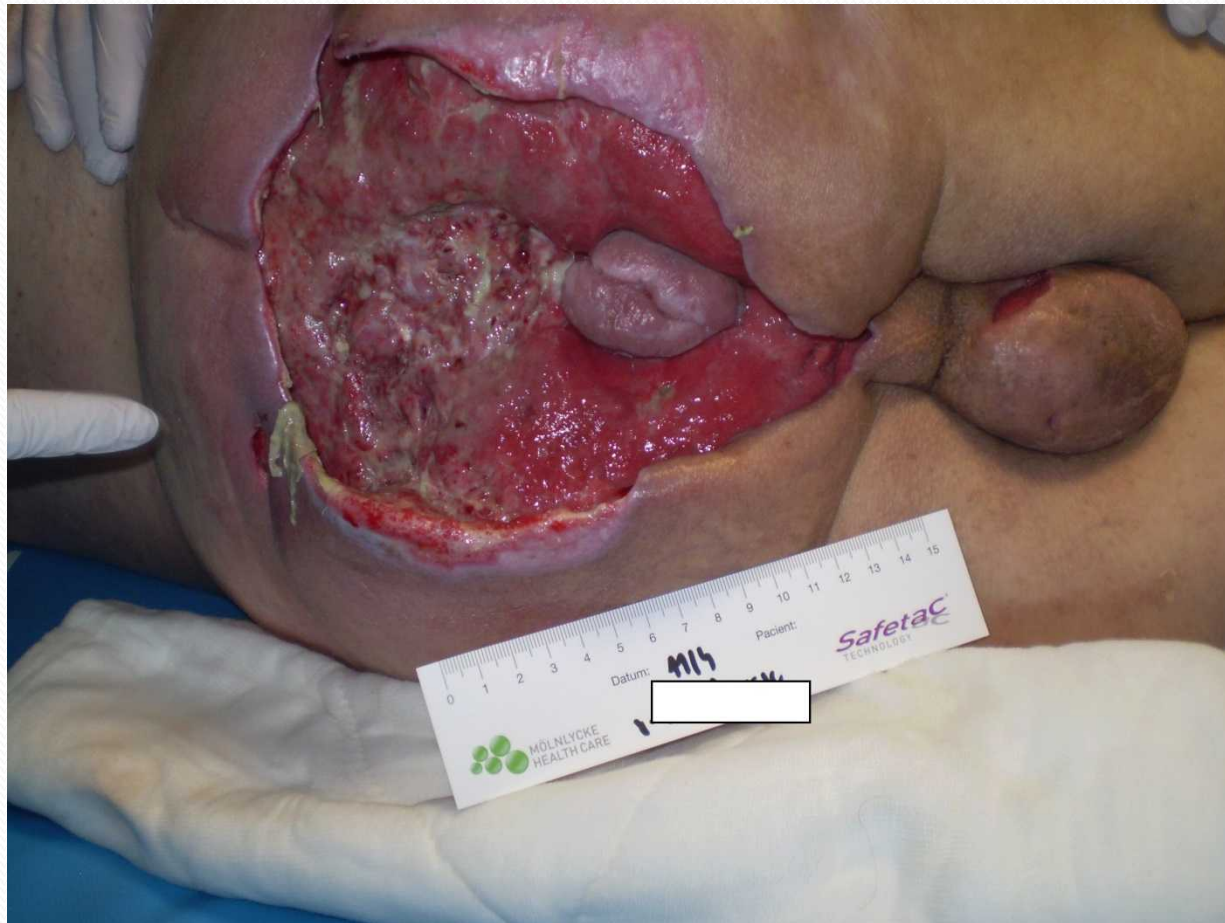
SJ

- vlhká terapie na defekty (Prontosan + Hydroclean + sterilní krytí)
- opakované nekrektomie sakrálního defektu
- 12.4.2016 provedena resekce anorekta
- 28.4.2016 plastika sakrálního dekubitu dermoepidermálním štěpem
- 2.5.2016 nepřihojující se štěp, pozitivní BC – ATB terapie

Skrotum + trochanter



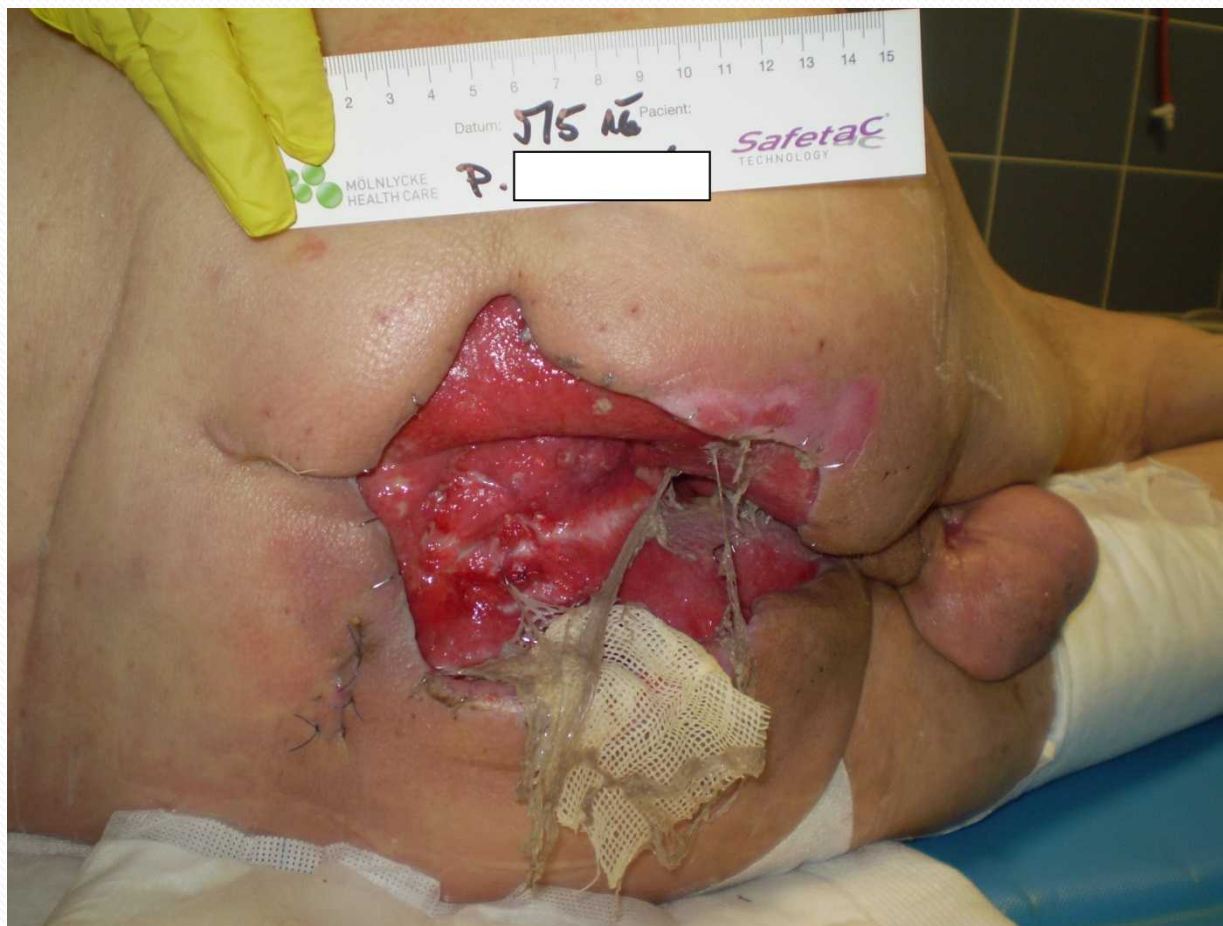
Sakrum



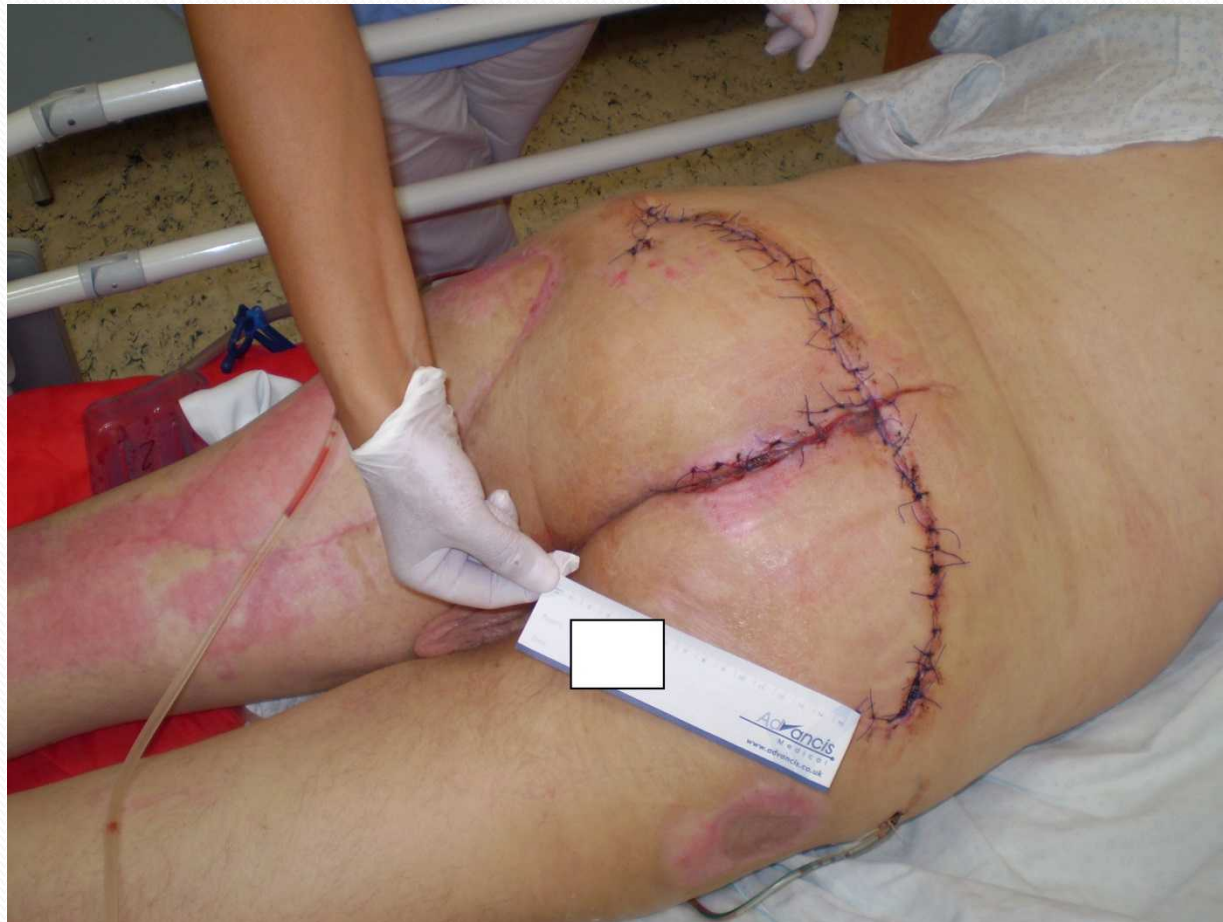SJ

- 11.5.2016 revize sakrálního defektu a aplikace VAC
- 18.5.2016 Thierschova plastika do defektu + do pravého trochanteru
- 21.5.2016 odhojení štěpu v sakru
- 25.5.2016 pravý trochanter – štěp lpí
- 16.6.2016 plastika levého trochanteru
- 29.7.2016 provedena rekonstrukce sakrálního dekubitu lalokem
- 18.8.2016 částečná dehiscence
- 3.9.2016 autotransplantace v oblasti sakra
- 21.9.2016 dimise k domácímu ošetřování

Odhojení štěpu v sakru



Plastika sakra a obou trochanterů

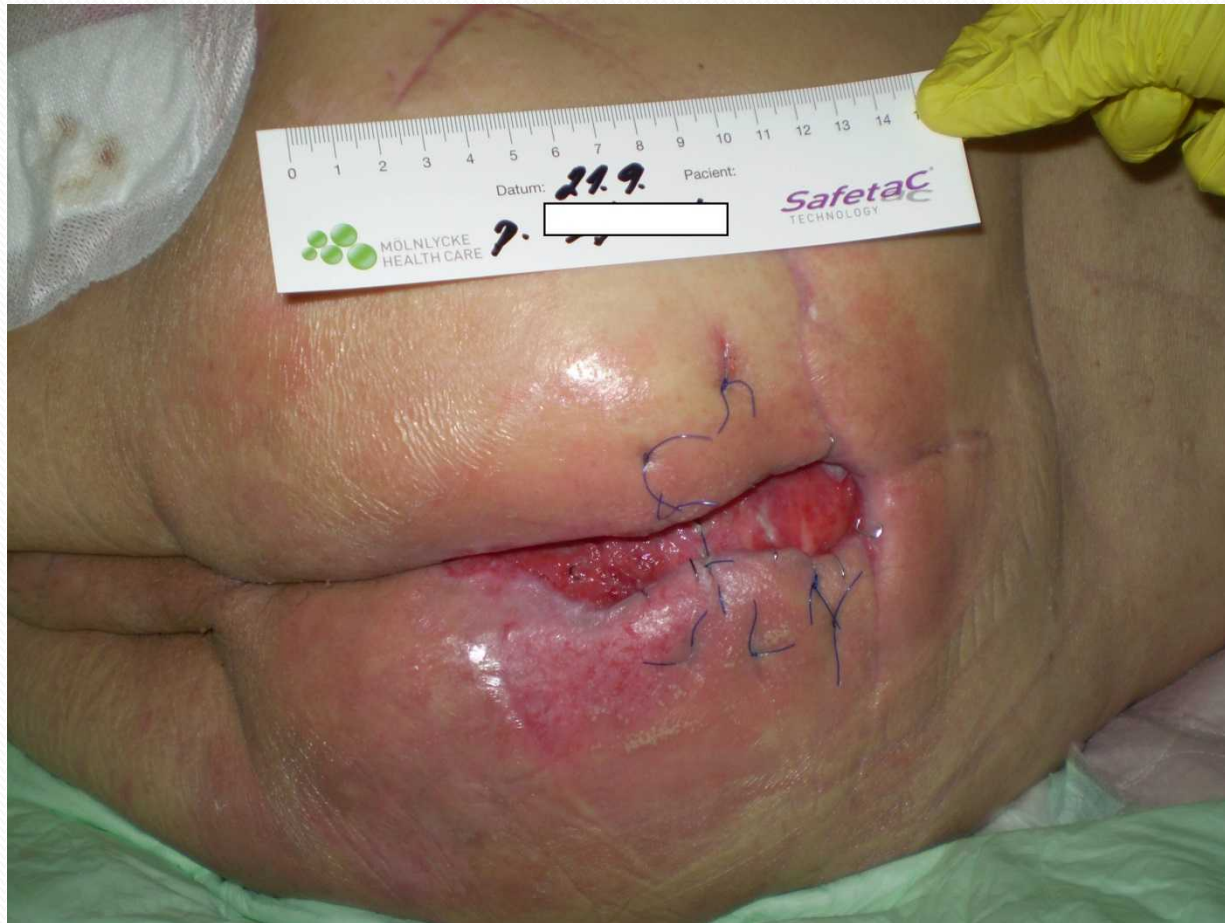

Dimise

- 21.9.2016
- hospitalizován 176 dní
- náklady 719 418,-

- bariérový režim
- převazy defektu rodinnou

Dimise



Komplikace

- 1. – 27.3.2017
hospitalizace KPRCH
- přichází na ambulanci
pro krvácení z dekubitu
na levém trochanteru
- Dg. zlomenina femuru
vlevo
- 10.3.2017 amputace LDK
ve stehně
- 12. – 28.4.2017
hospitalizace KPRCH
- přichází na ambulanci
pro krvácení z dekubitu
na pravém trochanteru
- Dg. zlomenina femuru
vpravo
- 14.4.2017 amputace PDK
ve stehně

Děkuji za pozornost