

Cena za Neodstranění CKP ramena kazuistika

Uher T., Vojtaník P.



Muž 1970

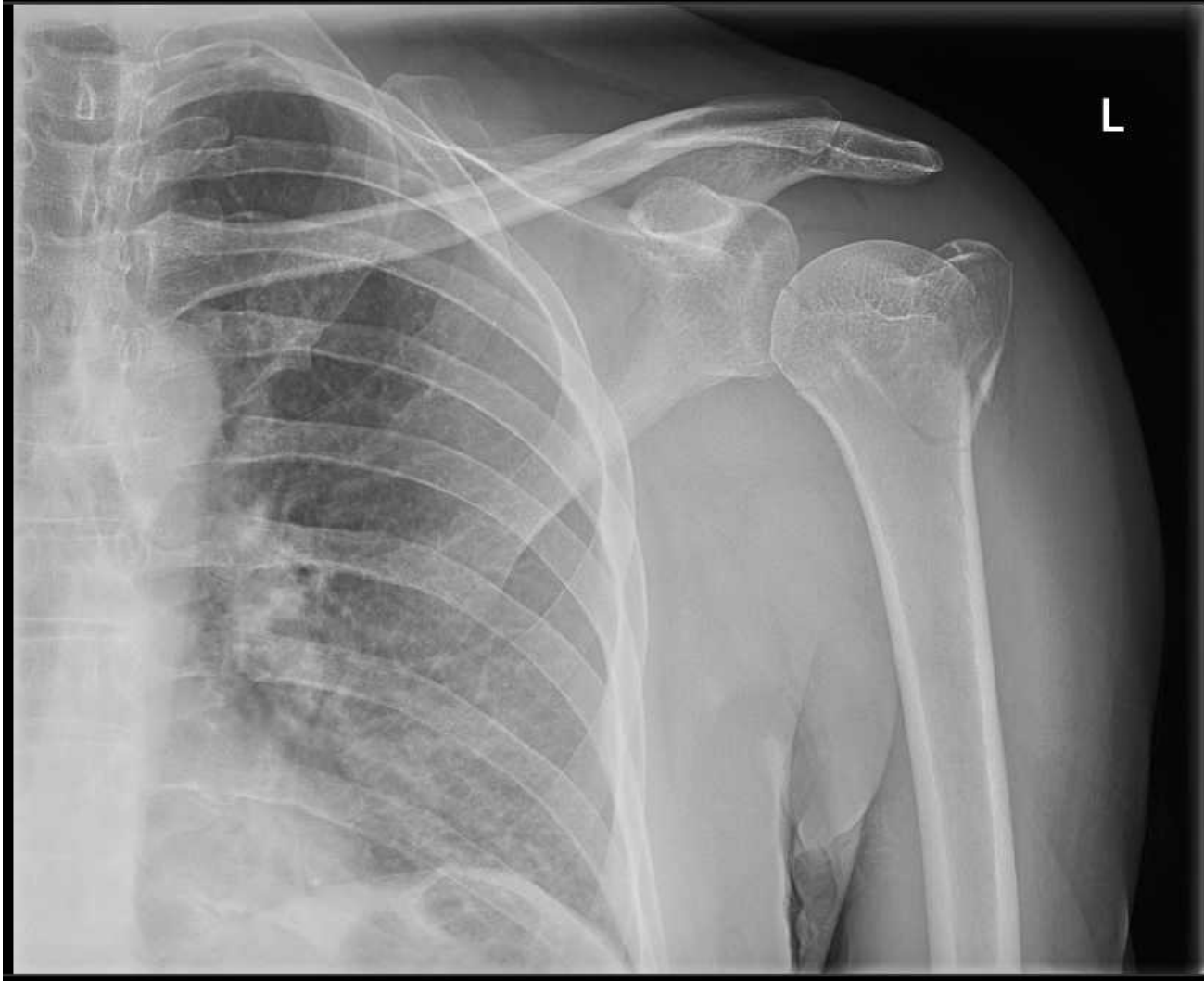
Diagnóza:

Zlomenina proximálního humeru vlevo

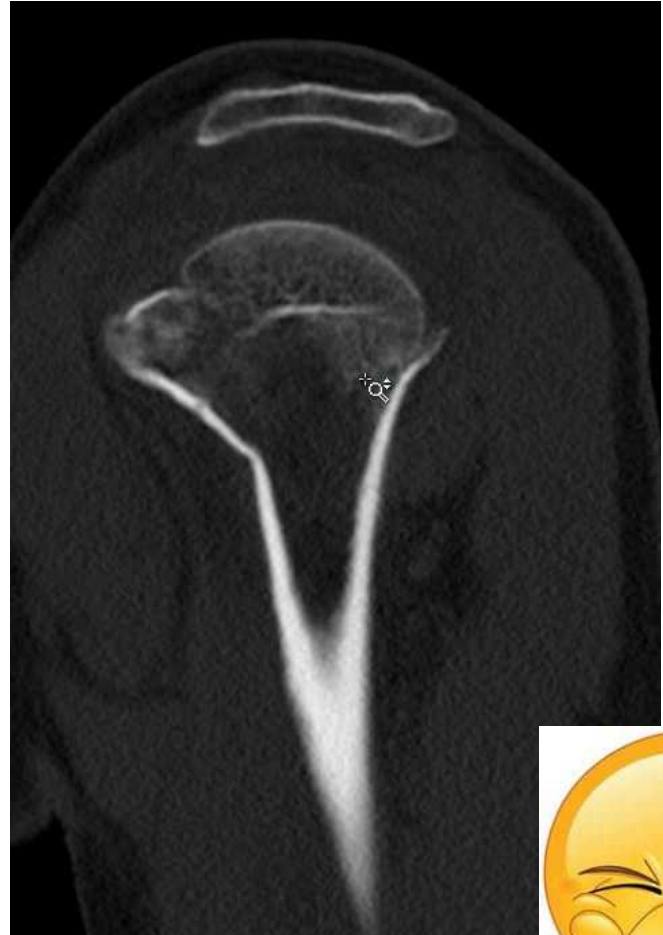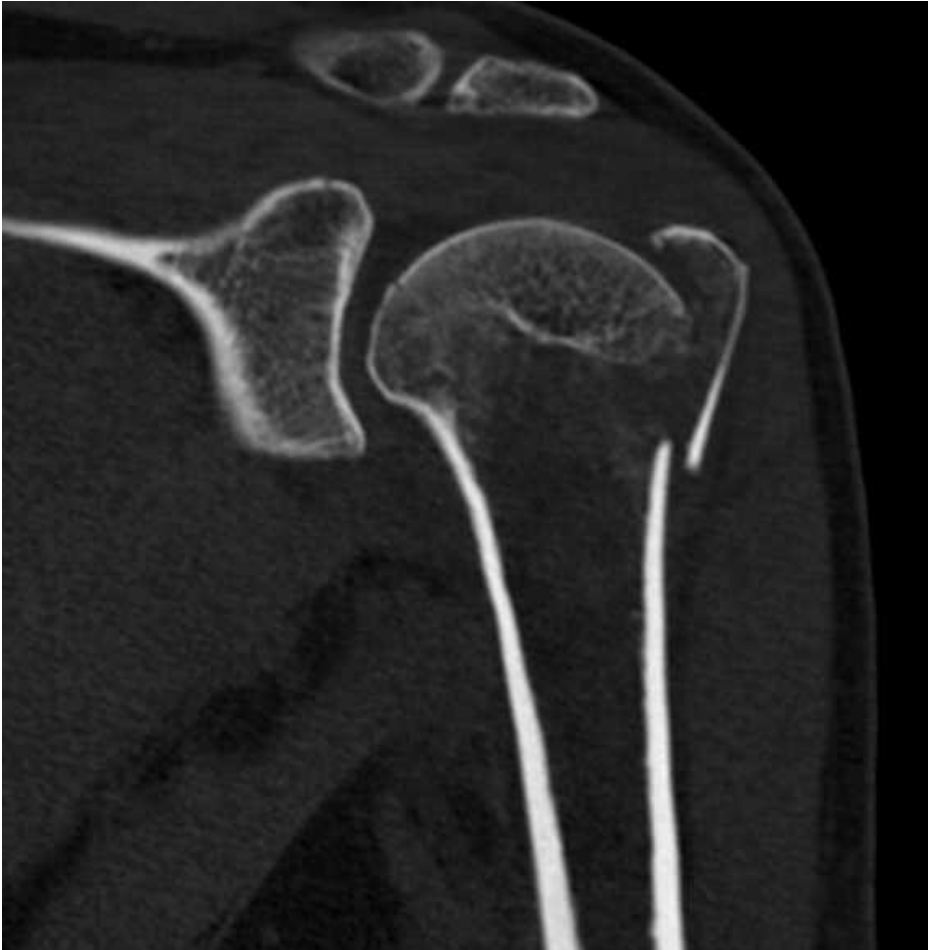Úraz říjen 2016 banální pád na levé rameno

vyšetření RTG + CT

RTG

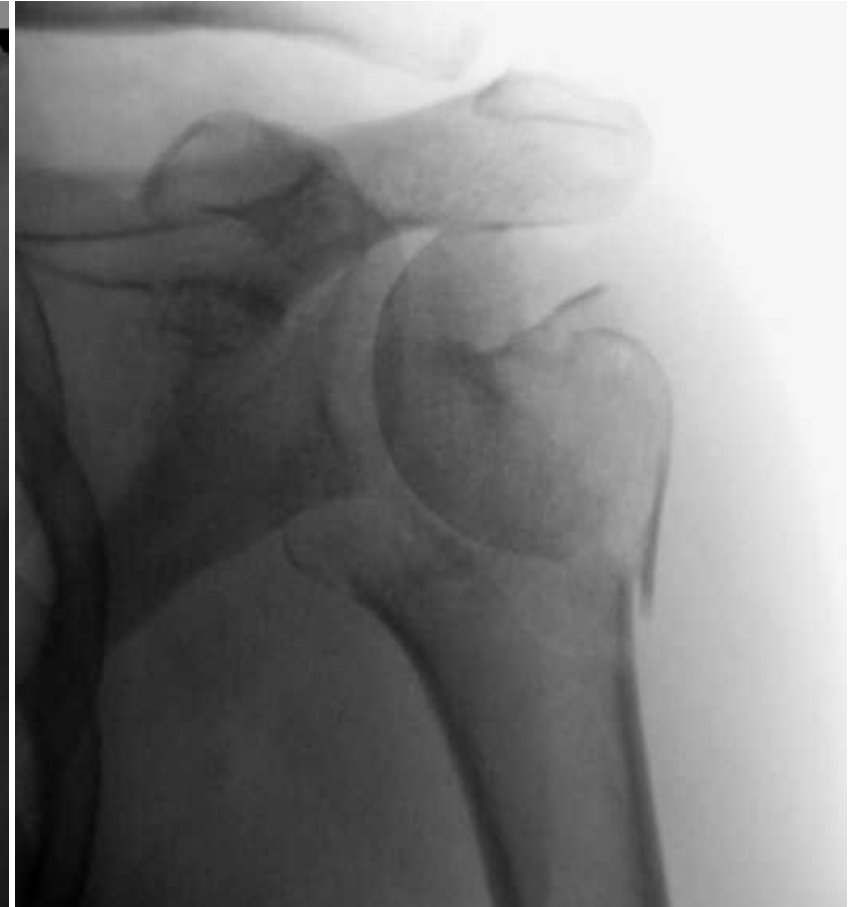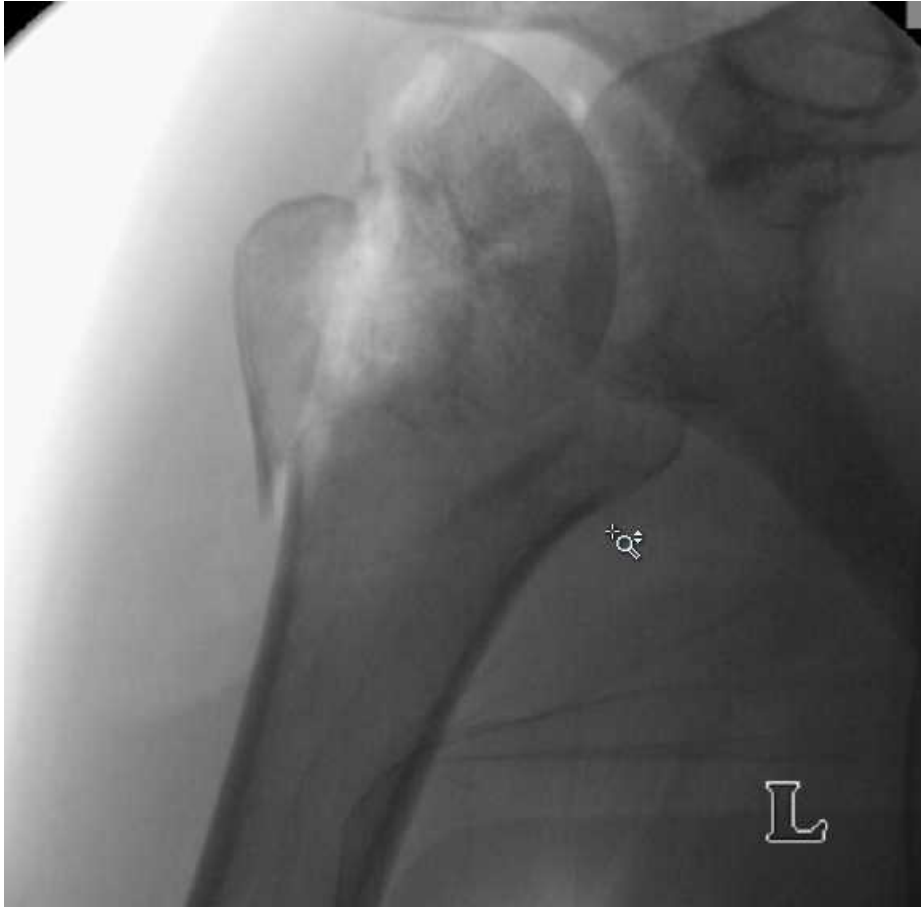


CT


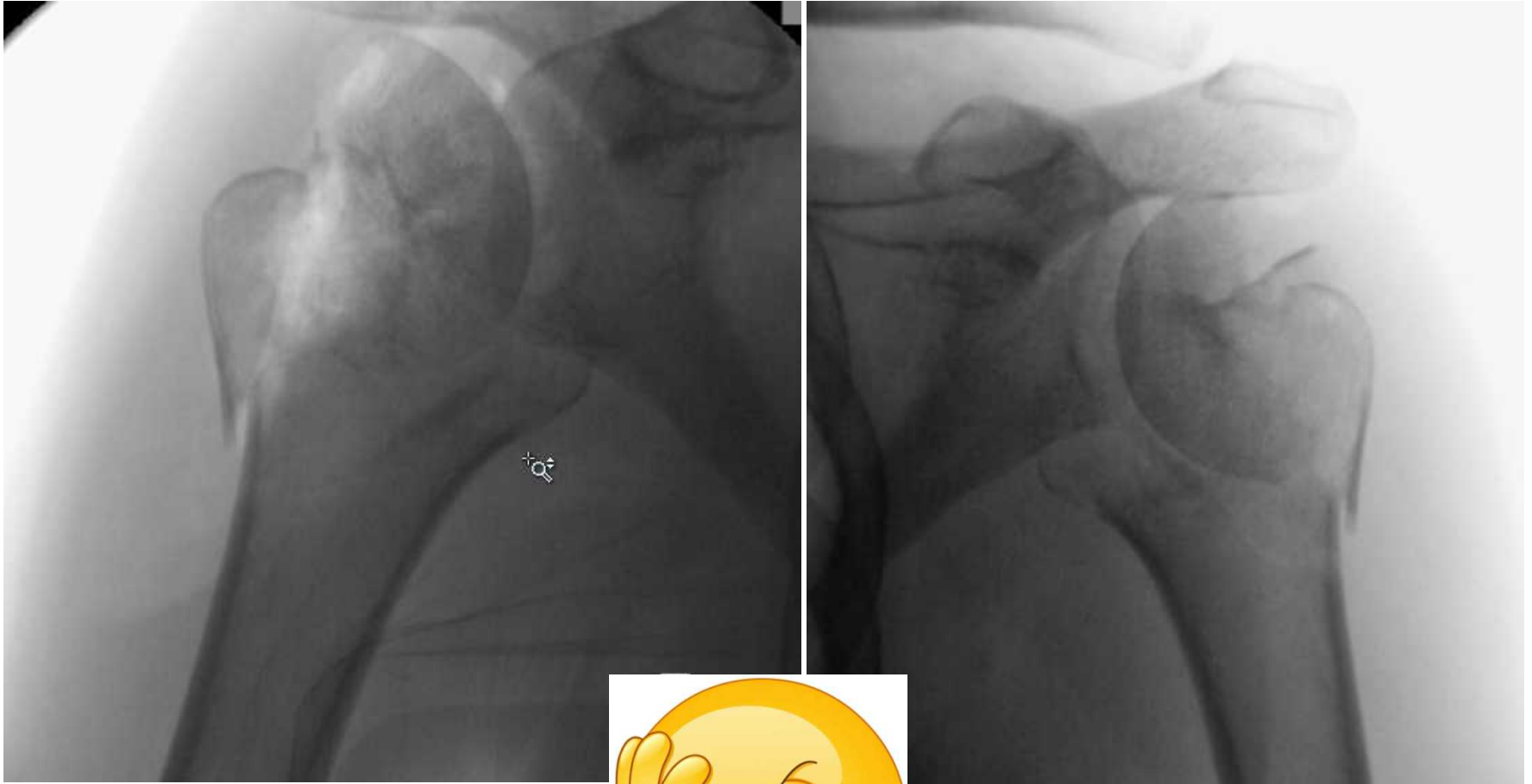



indikace k osteosyntéze

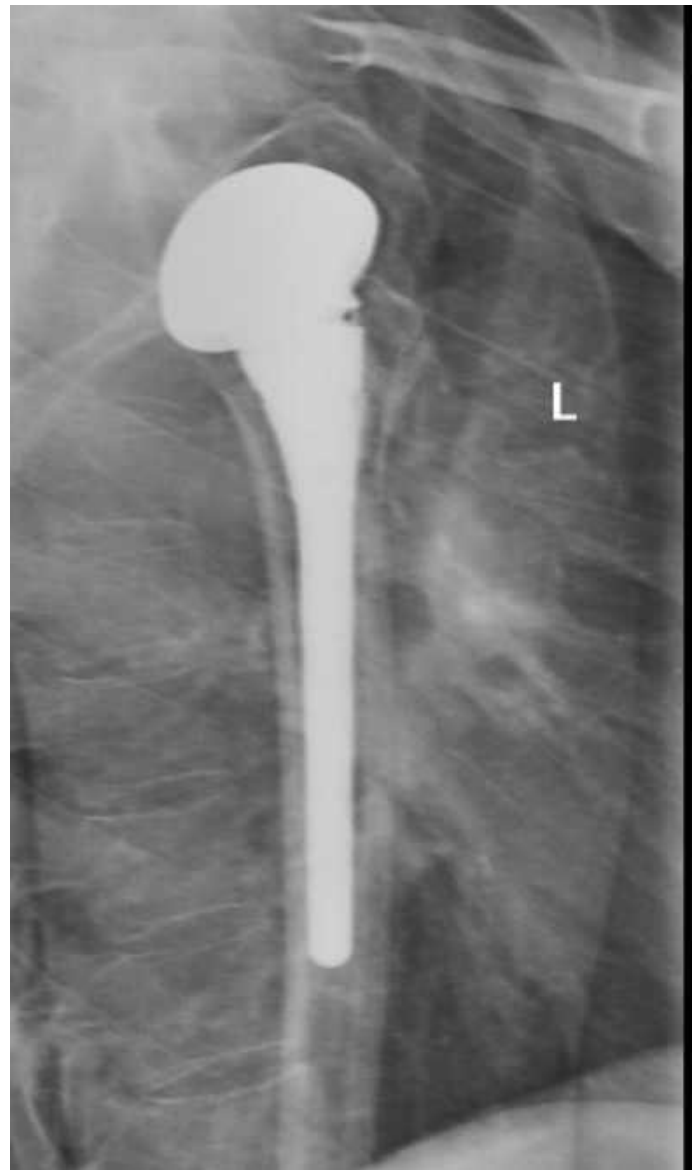
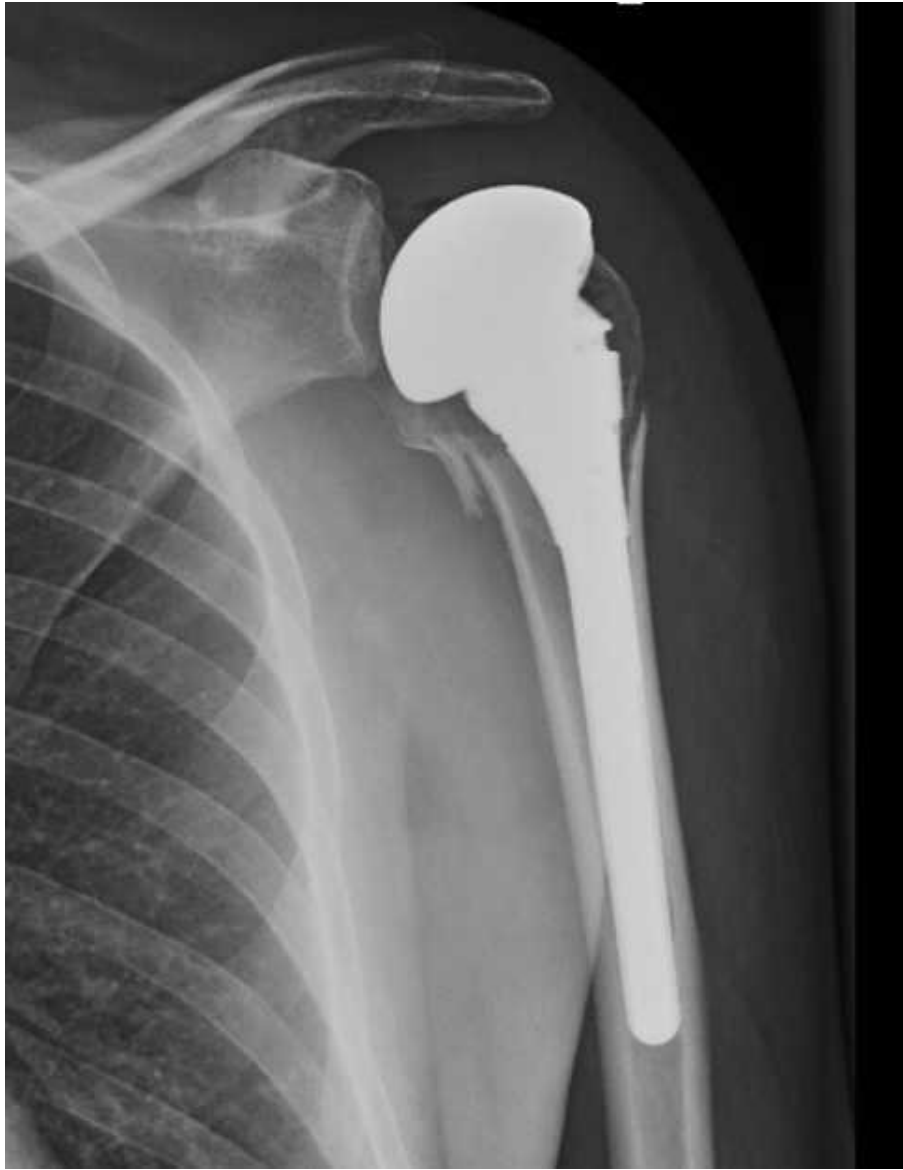Peroperační nález



Peroperační nález







Postup

1. hospitalizace 11. dní

- 1. operace revize s ponecháním hlavice
- 2. operace implantace CKP
+ ATB, monitorace zánětlivých markerů

Zhojení rány, RHB motodlaha ... **pacient domů**

Cena : **96 123** Kč z toho implantát : **58 459** Kč

Komplikace

2. hospitalizace

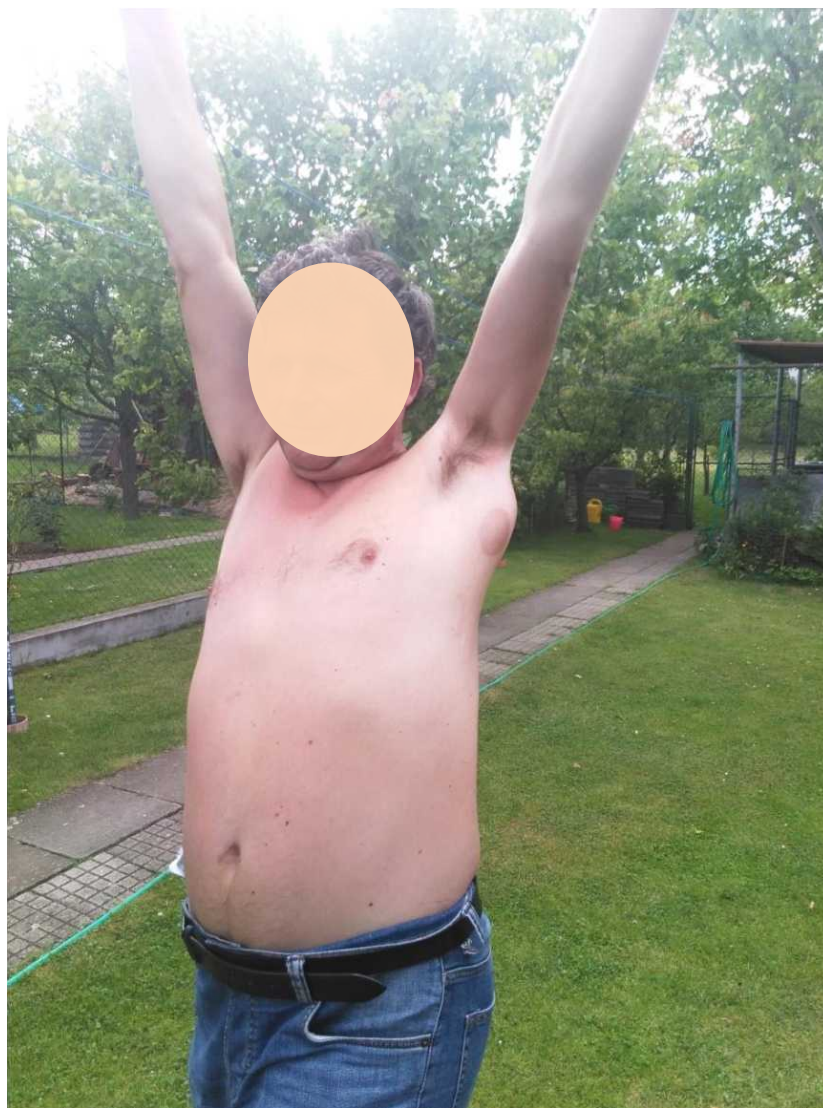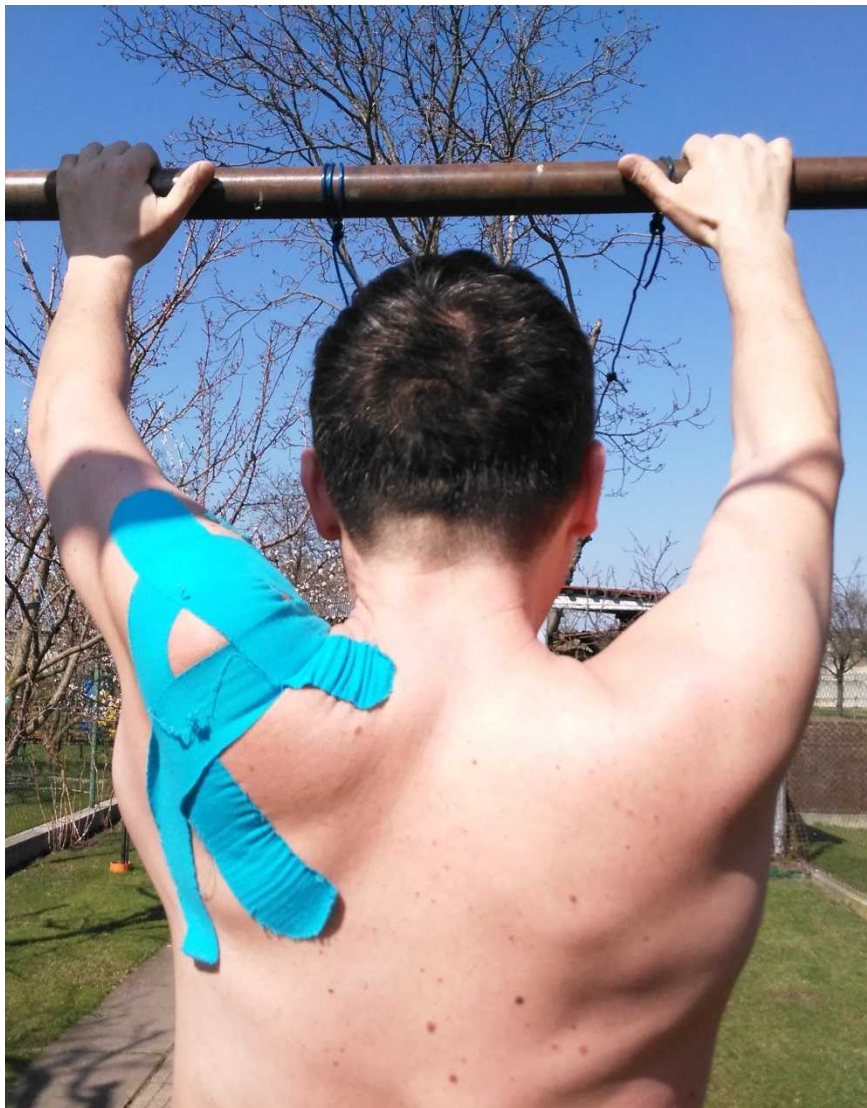
38 dnů

Infekt *Enterococcus faecalis*

Finnegoldia magna

- 5x operační revize, proplachová laváž, podtlaková terapie, ATB.
- Monitorace zánětlivých parametrů

Cena : **67 752** Kč



Závěr

Lepší holub v hrsti než vrabec na střeše

= minimalizace rizík komplikací

- Možnost konverze z OS na Aloplastiku
- Operace s odstupem = *komplikace z nevýhodné situace, otok, riziko infektu, omezení hybnosti*
- Cena finanční a nefinanční

pacient psychická, sociální, společenská

operatér psychická

Poučení

Mít k dispozici *alternativu* i při příznivém

postavení a charakteru zlomeniny k

provedení operačního výkonu

v jedné době

Proč?

2x operační výkon = 2x anestezie
x krát vyšší riziko komplikací

- = potíže pacienta
- = potíže zařízení
- = potíže operatera



Děkuji za pozornost

