

# ONEMOCNĚNÍ JÍCNU A PORUCHY POLYKÁNÍ U DĚTÍ

MUDr. Milan Urík, Ph.D., MUDr. Jana Jančíková, Mgr. Denisa Bezděková

Klinika dětské otorinolaryngologie LF MU a FN Brno

# Onemocnění jícnu u dětí

- Vývojové vady
- Divertikly
- Achalázie
- Refluxní esofagitida
- Poleptání
- Jizvení
- Cizí tělesa
- Poranění
- Nádory

# Vývojové vady

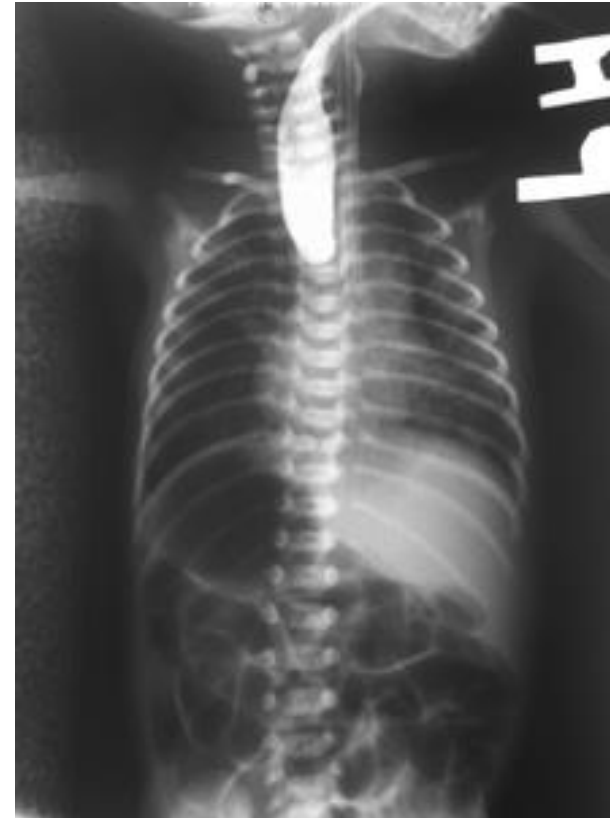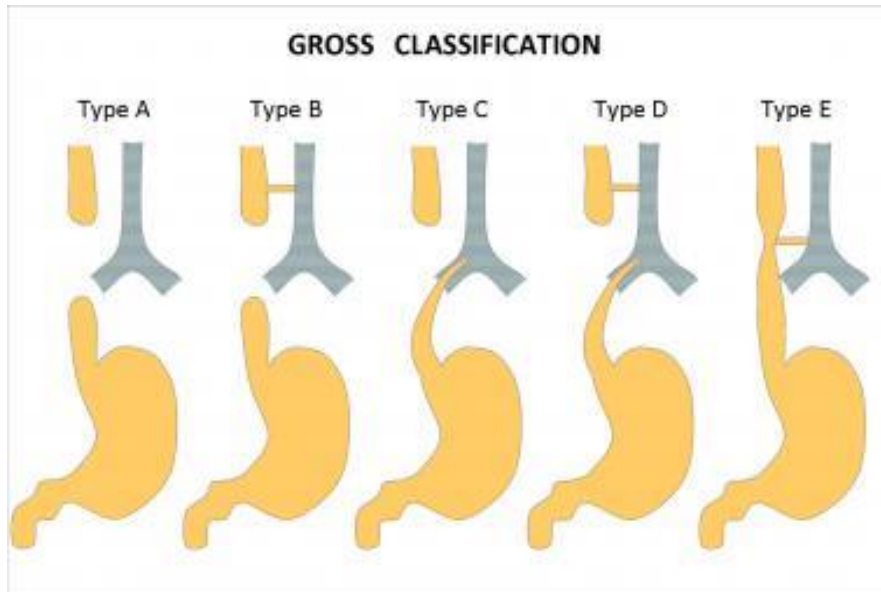
- Atrézie (+VVV tracheobronchiálního stromu)
- M. Hirschprung (vrozená dilatace)
- Brachyesofagus (infantilní a krátký jícen)

Příznaky: Porucha polykání slin, zvracení, bolest, kašel až dušení.

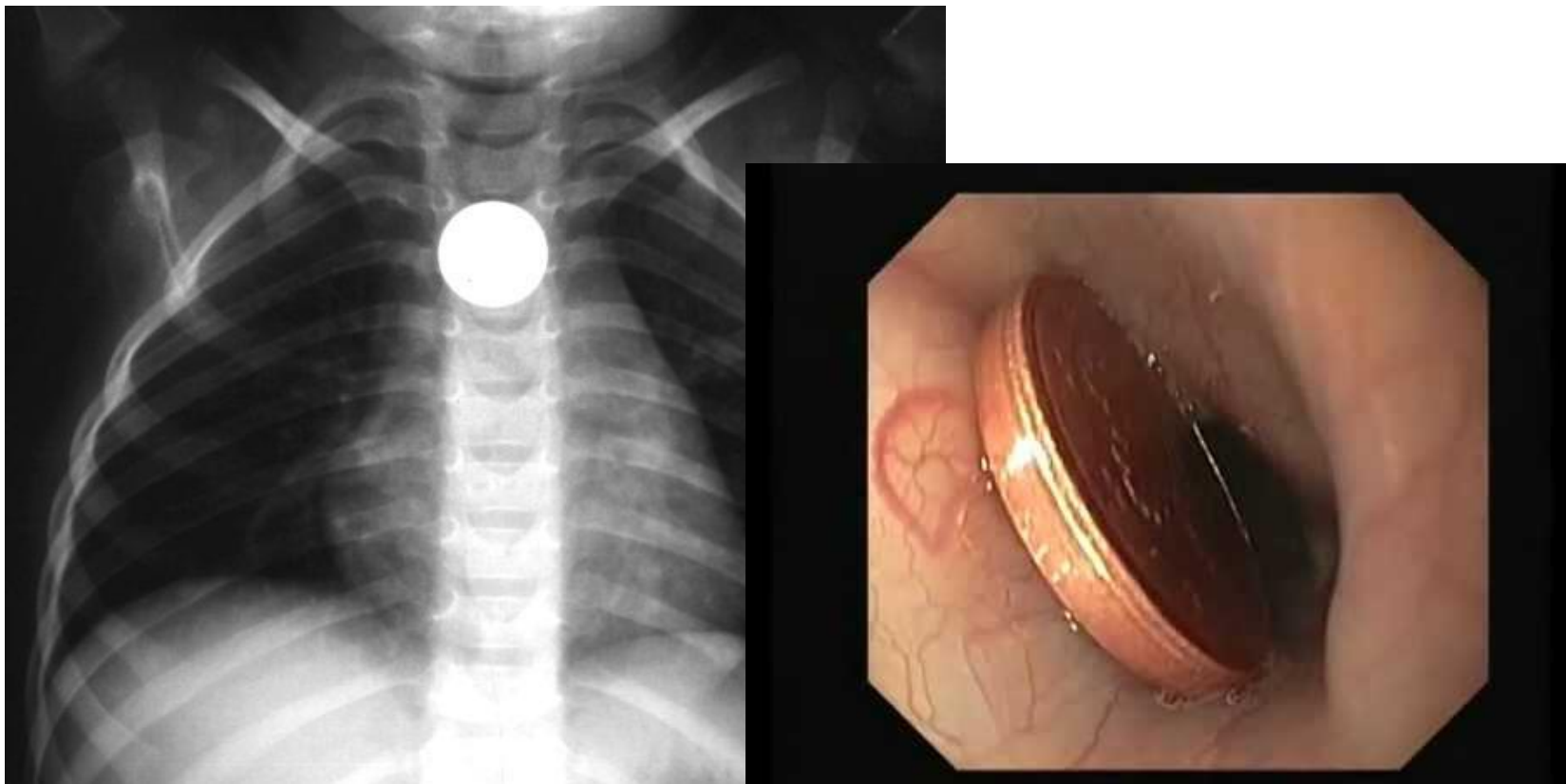
Diagnostika: RTG, polykací akt, endoskopie

Terapie: chirurgická

# Atrézie jícnu



# Cizí těleso v jícnu



# Cizí těleso v jícnu

- Klinické vyšetření (slinění!)
- Prostý RTG snímek (boční a AP projekce)
- RTG s polknutím smotku vaty s kontrastem
- Esofagoskopie:
  - \*Rigidní (horní 1/3 jícnu)
  - \*Flexibilní

# Poruchy polykání u dětí

- Příčiny u dětí jsou velmi různorodé
- Proto je důležitý screening
- Vytipovat rizikové skupiny

Malé děti – riziko+příznaky+dotazník

Starší děti – screeningové testy

# Rizikové skupiny dětí

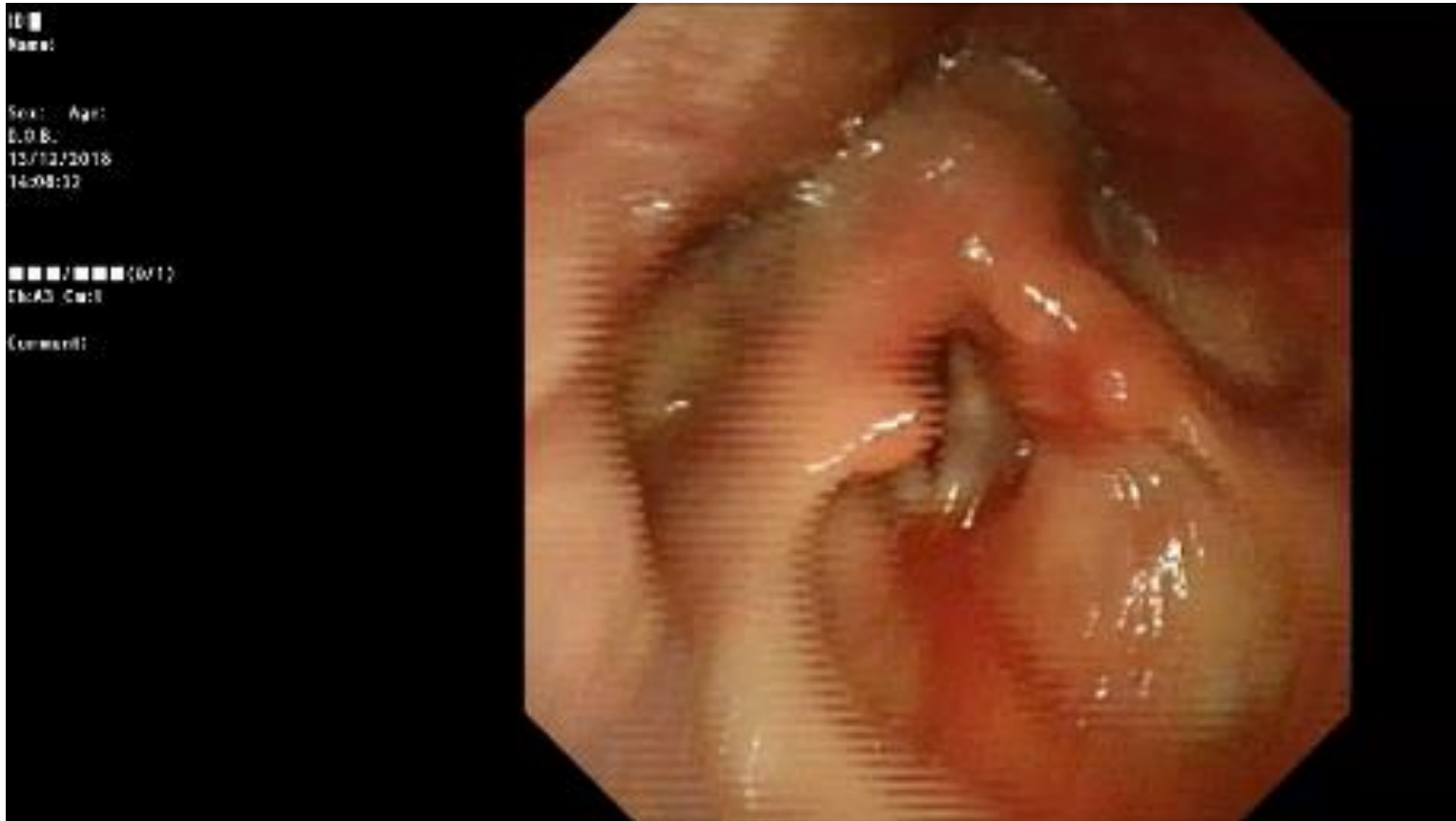- Neurologické postižení
- Nedonošení novorozenci
- Genetické postižení
- Srdeční vady
- Systémová onemocnění, GIT, DS
- Iatrogenní postižení (onkologie)




# Kazusitika - EER

- Batole – 3 roky
- Intolerance stravy, obtížný přechod na tuhou stravu, časté zvracení a bolesti břicha
- FEES – známky EER
  
- Terapie: Omeprazol suspenze

# Kazuistika - EER




# Před terapií



# Logopedická terapie

- Snižování hypersenzitivity orofaciální oblasti
- Manuální techniky
- Strukturace stravy
- Nové chutě – rozšiřování spektra
- Termické podněty
- Identifikace a odstranění negativního zážitku


# Po terapii



# Kazuistika – postkrikoidní prolaps

- Intolerance tuhé stravy a stridor
- Flexibilní endoskopie
- Prolaps + známky EER
- Terapie: Omeprazol suspenze 2,5ml 2xdenně
- Sledování
- Stav se zlepšuje

# Postkrikoidní prolaps




# Kazuistika – cysty měkkého patra

- Kojenec – 4 měsíce
- Bez perinatologických rizik
- Známky apnoe, které odezněly
- Objevilo se časté polykání „naprázdno“
- FEES
- Sledování – ev. chirurgické řešení



# Kazuistika – cysty měkkého patra



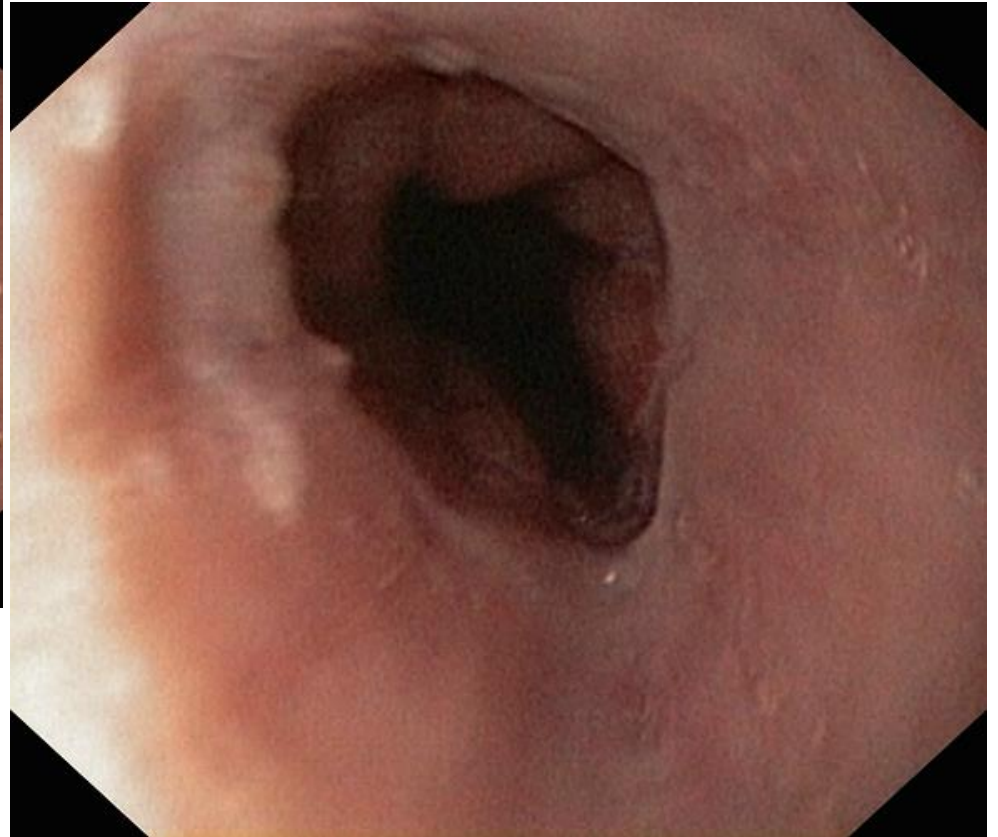
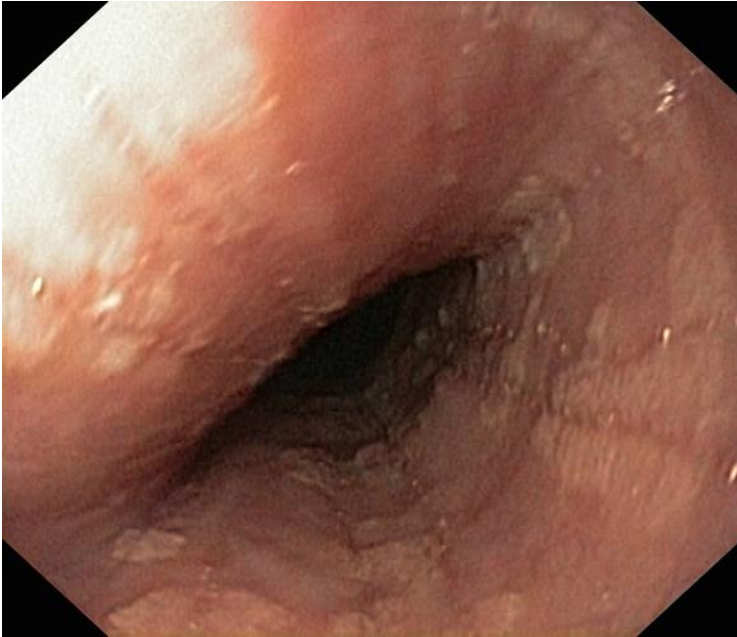# Kazusitika – eosinofilní esofagitída

- Adolescent – 17 let
- 2 roky trvající zhoršující se polykání tuhých soust
- Časté zapíjení, pocit dyskomfortu
- Uvíznutí sousta po polknutí
- FEES – překlápění arytenoidu l.dx., zdá se objemný kořen jazyka

# Kazusitika – eosinofilní esofagitída

- CT krku – bez patologie
- Polykací akt – bez patologie
- Doporučení esofagoskopie s biopsií
- Eosinofilní esofagitida
  - asociována s atopickými onemocněními
  - riziko striktury jícnu

# Eosinofilní esofagitida



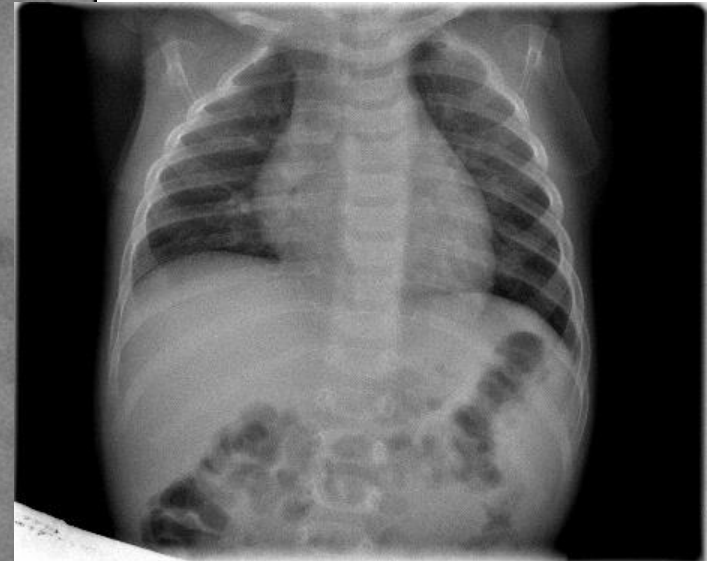
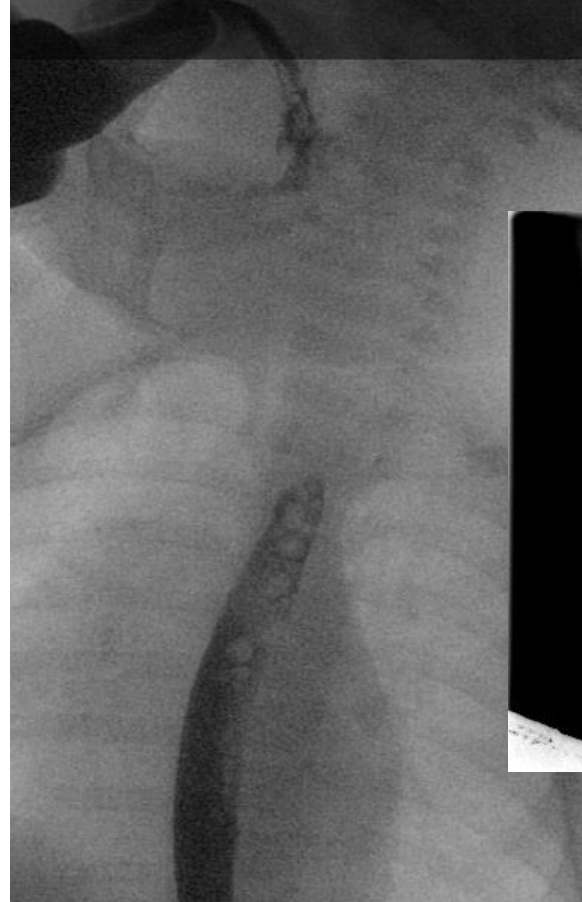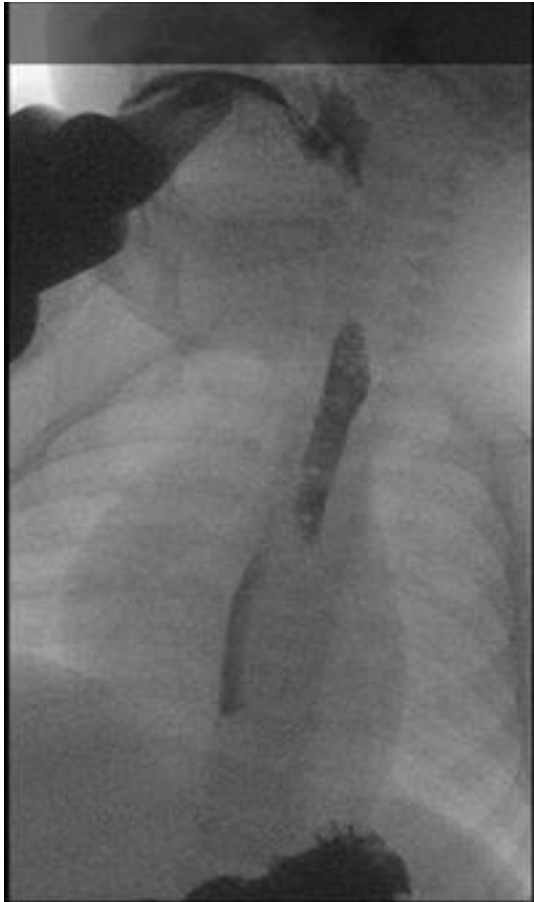# Terapie a sledování

- Omezení liberátorů histaminu (nakládána zelenina, mořské plody, citrusy, rajčata,...)
- IPP 2 x denně 40 mg
- Kontrolní GFS po 6 - ti týdnech
- Makroskopicky i klinicky výrazné zlepšení, kontrolní biopsie

# Kazuistika – VFI a pneumatóza

- Kojenec – 8 měsíců
- Výrazné obtíže do hodiny po nakrmení
- Bolesti břicha, pláč, nadýmání, občas mléko vytéká nosem
- FEES – bez patologie
- Polykací akt: zatékání KL do nosohltanu+výrazná pneumatóza břicha

# Kazuistika – VFI a pneumatóza

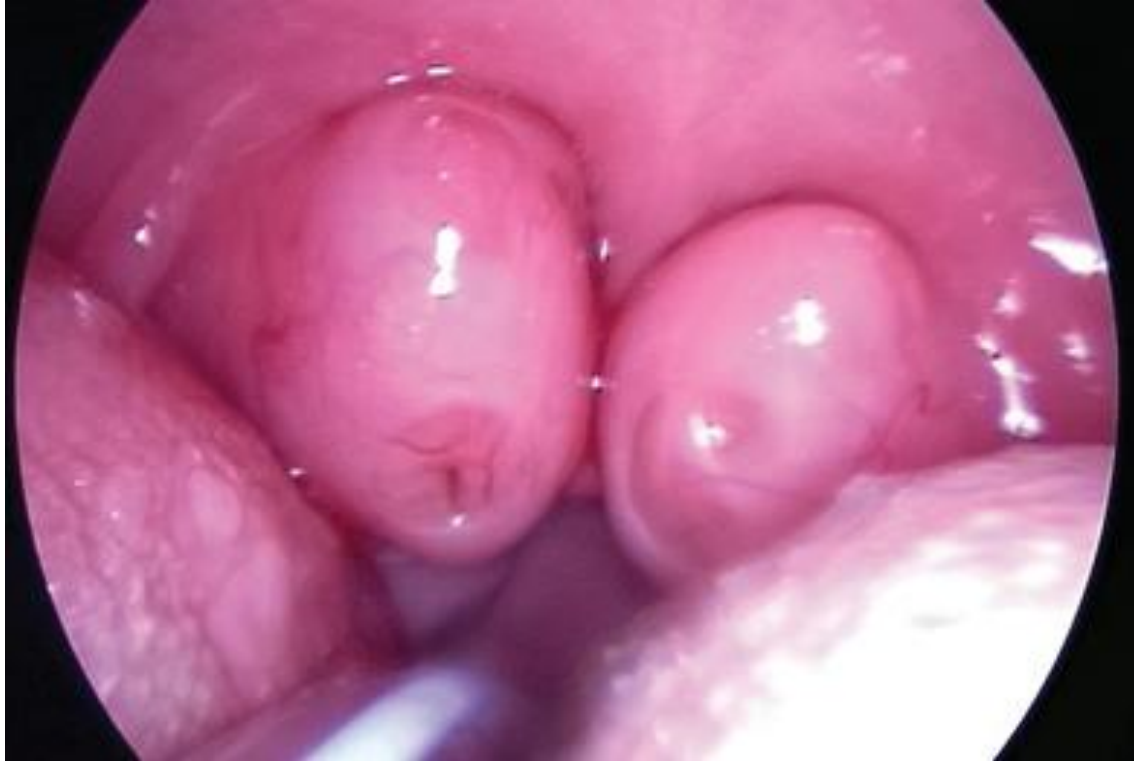

# Terapie

- Vývojová rehabilitace dle Bobatha
- Orofaciální stimulace
- Polohování při krmení
- Posilování VFU
- Sledování v dysfagiologické poradně
- Vyšetření na GE – vyloučení intolerance stravy



# Hypertrofie krčních tonsil



# Hypertrofie krčních tonsil

- Potíže s tuhou stravou
- Dítě si vybírá
- Často i chrápe a jsou apnoe
- Jiné patologie vyloučeny
  
- Tonzilotomie s výrazným efektem!

# Poradna pro děti s poruchou polykání

- Klinika dětské ORL, Černopolní 9, 61300, Brno
- MUDr. Jana Jančíková, Mgr. Denisa Bezděková
- Objednání: 532234220, 532234441
- Kontakt: [jancikova.jana@fnbrno.cz](mailto:jancikova.jana@fnbrno.cz)  
[bezdekova.denisa@fnbrno.cz](mailto:bezdekova.denisa@fnbrno.cz)
- Kdy: čtvrtek odpoledne

# Co nabízíme

- Komplexní vyšetření
- FEES, polykací akt, videofluoroskopie
- Multioborová spolupráce: gastroenterologie, neurologie, chirurgie, radiologie
- Možný diagnostický pobyt (hospitalizace)
- Terapie na lůžku nebo ambulantně

# Děkuji za pozornost

