

# Tatra nezná bratra

komplexní trauma pánve v dětském věku



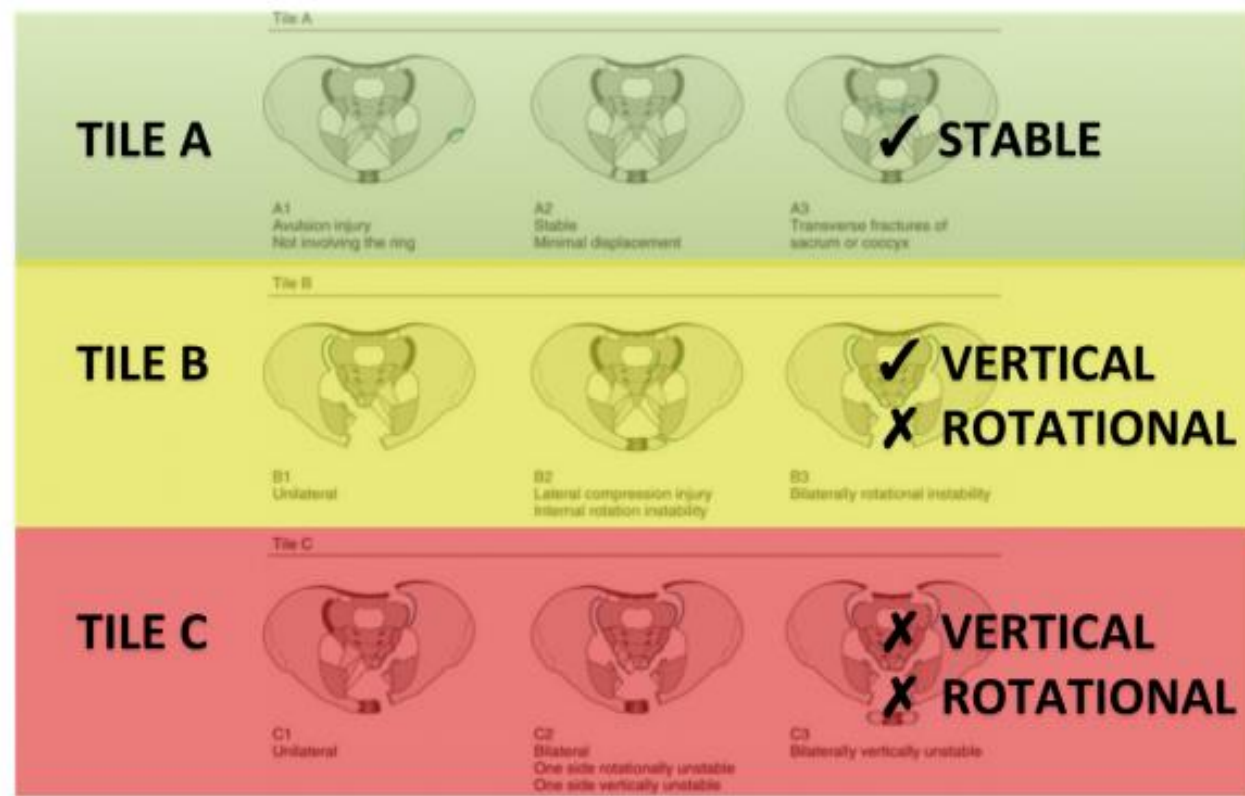
MUDr. Petr Toufar

Oddělení úrazové chirurgie Nemocnice České Budějovice, a.s.

# Trauma pánve v dětském věku

- 0,2 % všech dětských zlomenin
- vysokoenergetický mechanismus úrazu
- při poranění acetabula relativně často poruchy růstu

## Tile Classification



# Den 1

- Osmiletá pacientka sražena na přechodu nákladním automobilem, zaklíněna mezi kolem a blatníkem.
- Na místě komplikované vyproštění.



# Den 1

---

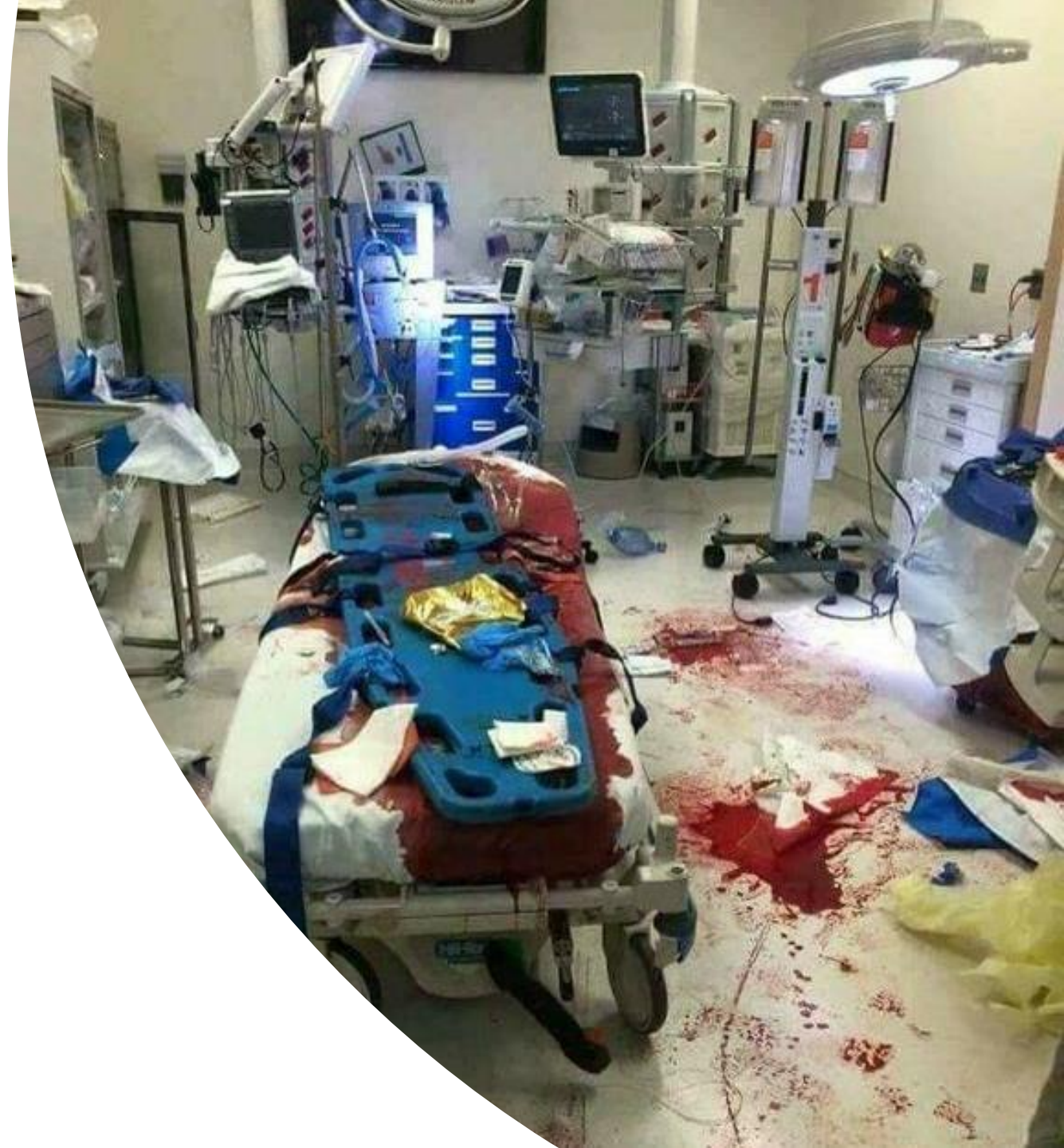- na místě při vědomí
- pro silné bolesti analgosedace 40mg Ketamin + 1mg Midazolam
- stabilizace vakuovou matrací a transport letecky do spádového traumacentra – NČB



# Den 1

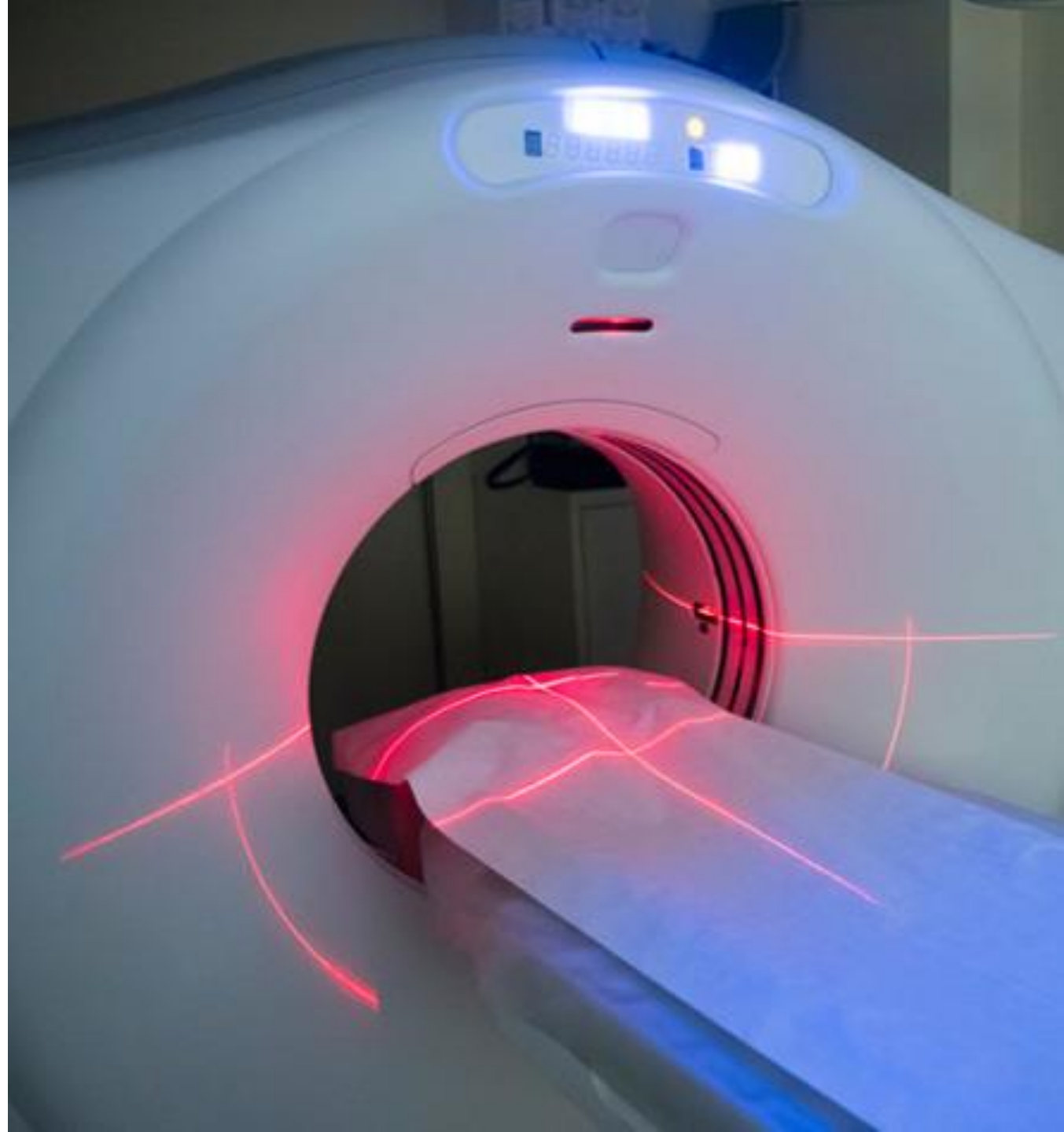---

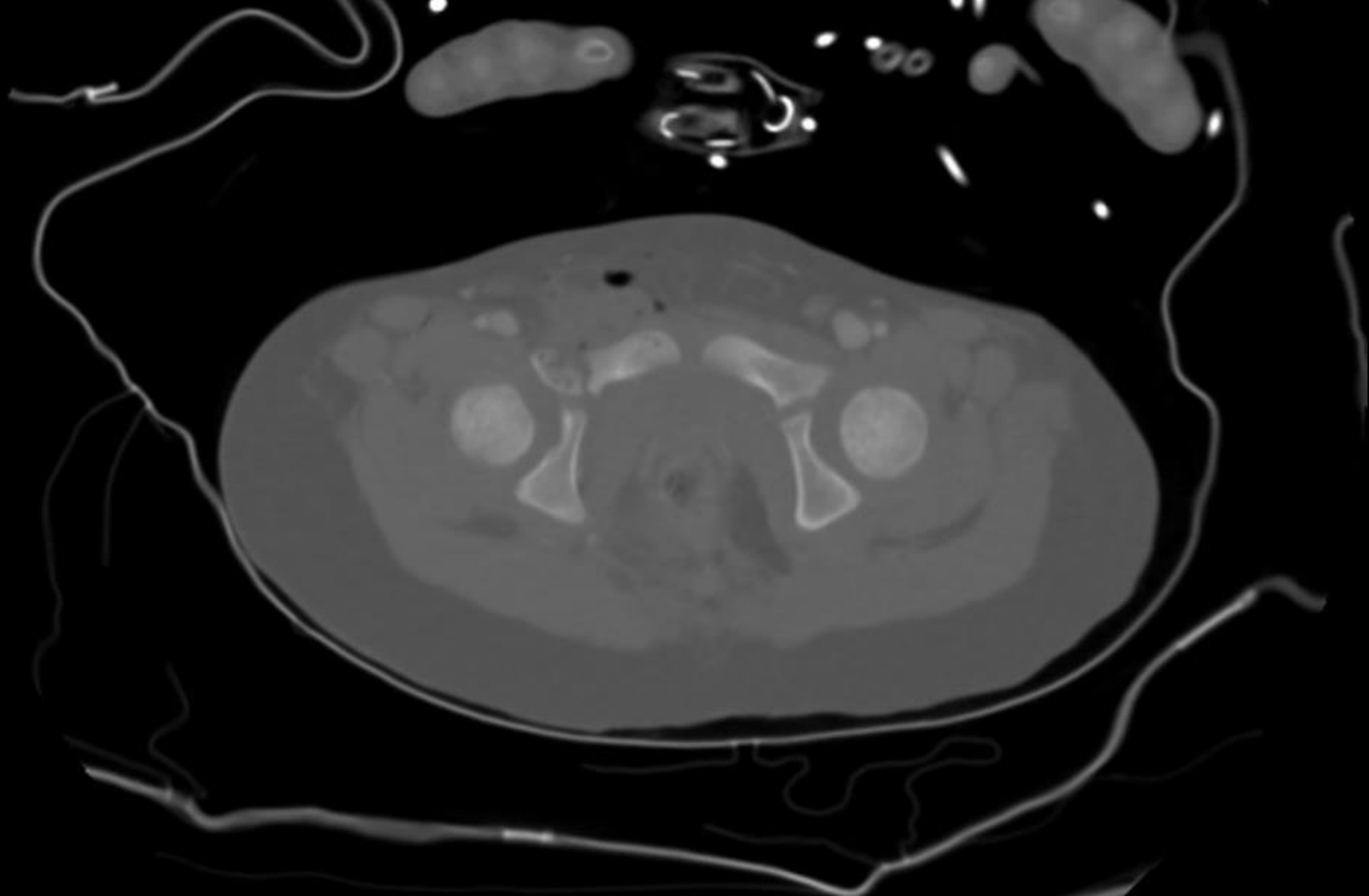
- aktivován traumatým
- při předání pacientka v účinné sedaci, pokožka růžová. TK:100/60 P: 128
- dominuje otevřené poranění pánve a pravé dolní končetiny

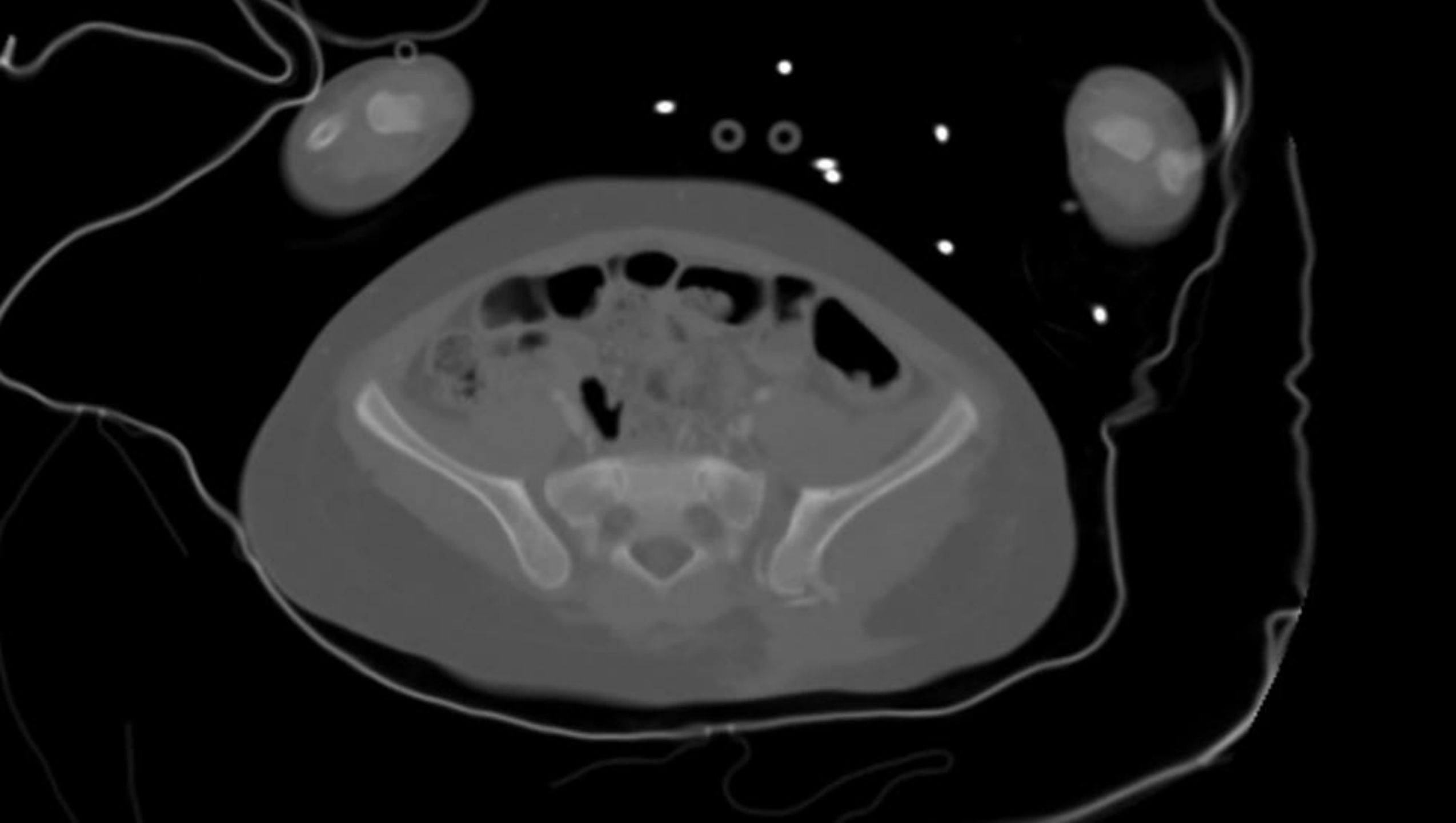


# Den 1

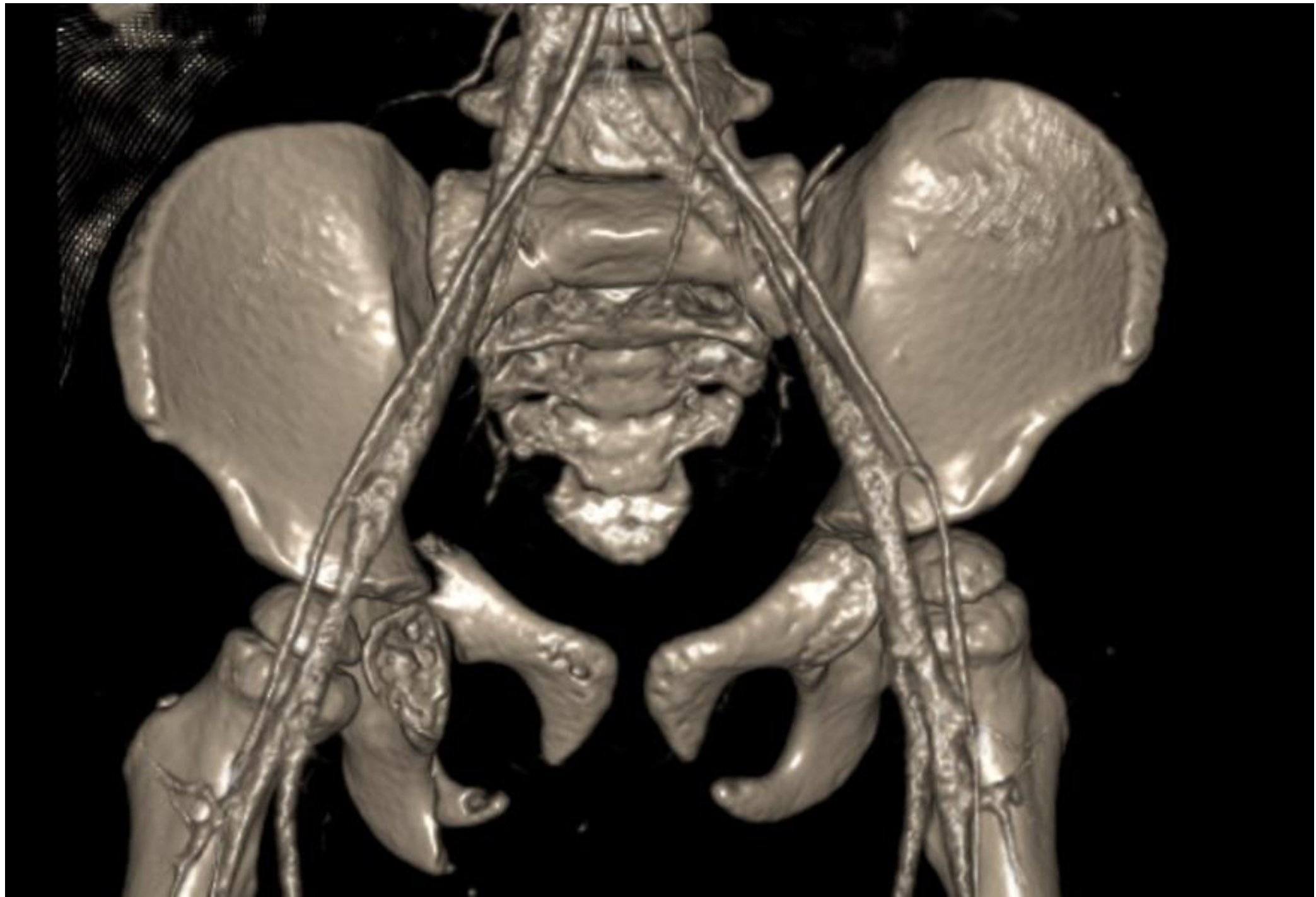- provedeny STATIM odběry, fyzikální vyšetření pacientky
- indikováno celotělové CT vyšetření





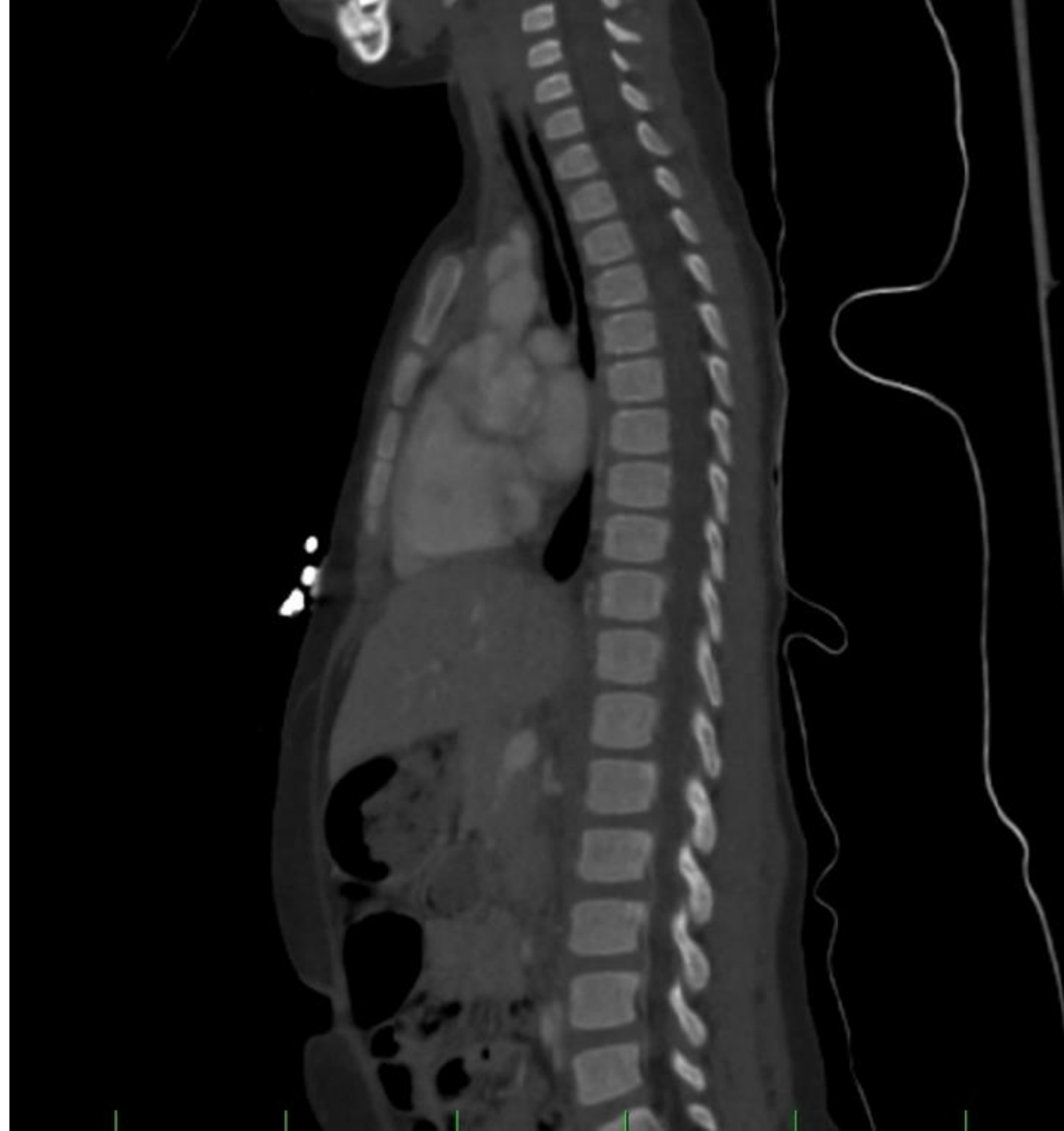





# Dle CT

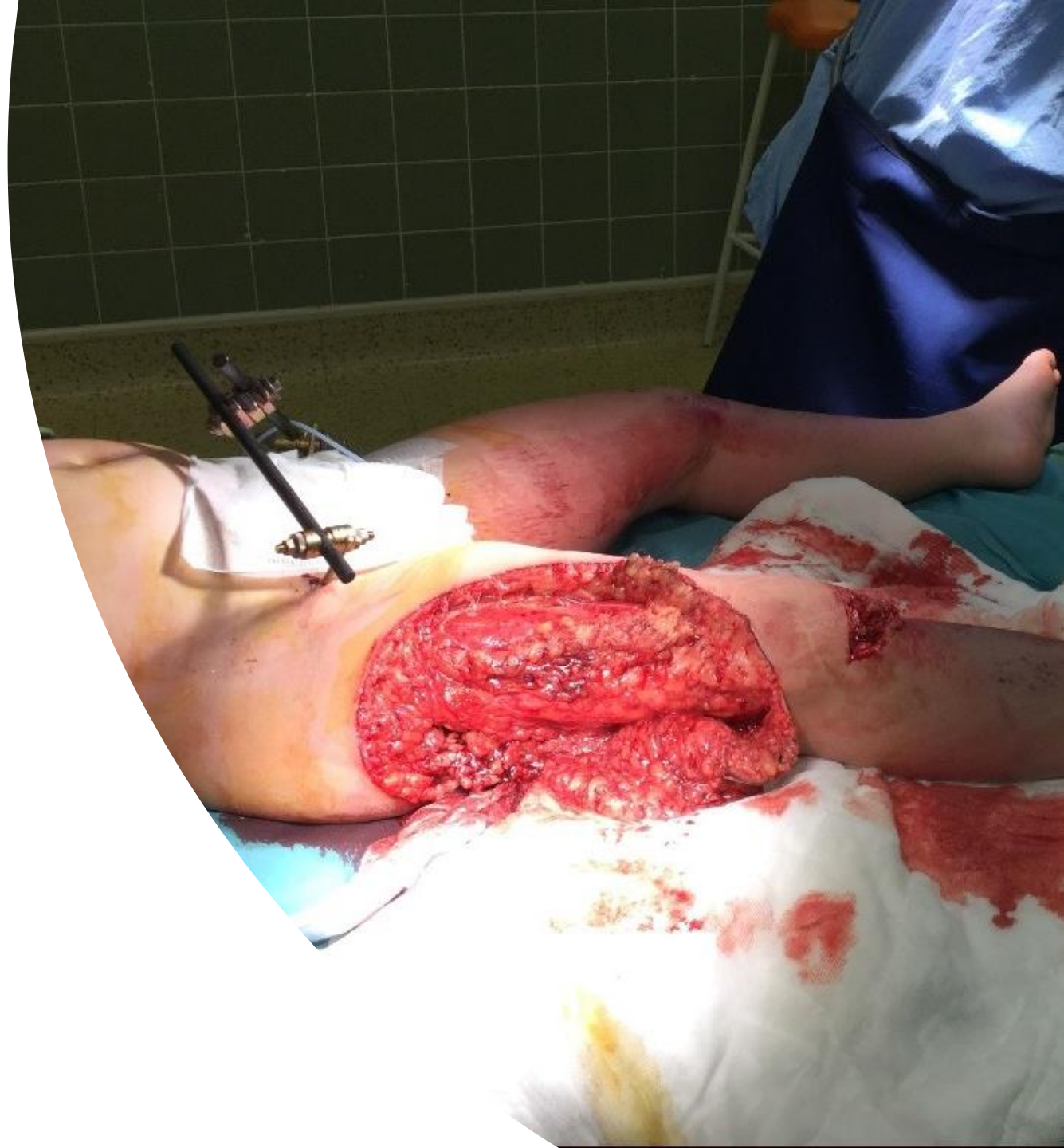- komplexní fraktura pánve
- bez průkazu arteriálního leaku
- v dutině břišní není přítomna volná tekutina
- bez známek fluido či pneumothoraxu



# Z CT pacientka směřována na operační sál

---

- stabilizace pánve ZF a dlahou
- rekonstrukce parciální perforace svěrače
- revize a sutura ruptury stěny pochvy
- rekonstrukce lacerovaných adduktorů
- sutura decollement pravého stehna



В  
Я  
K=1  
R=0

M=255  
L=127

15:08:47  
21-06-18

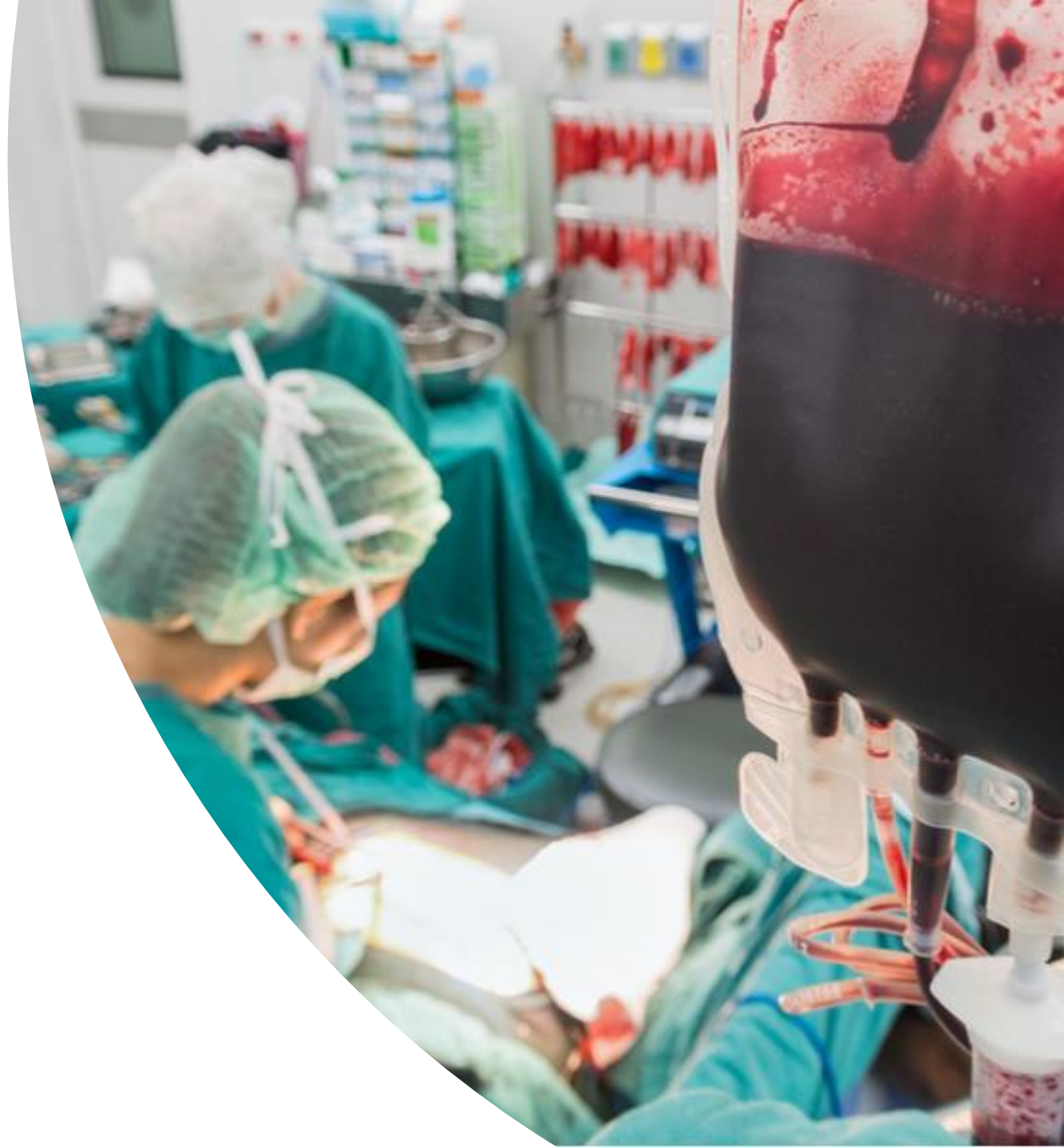

60 kV  
8.0 mA

# Multioborová spolupráce

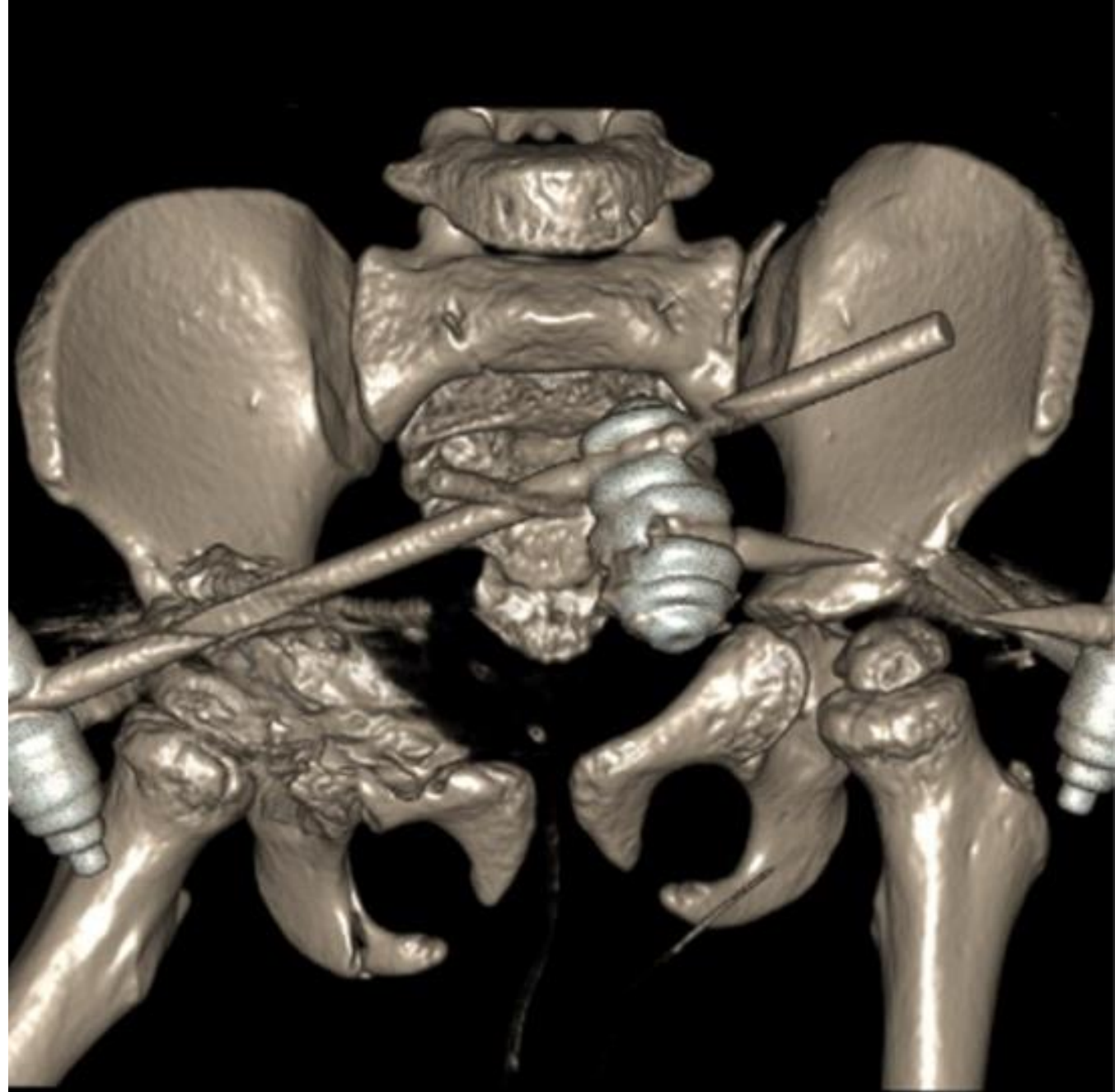
---

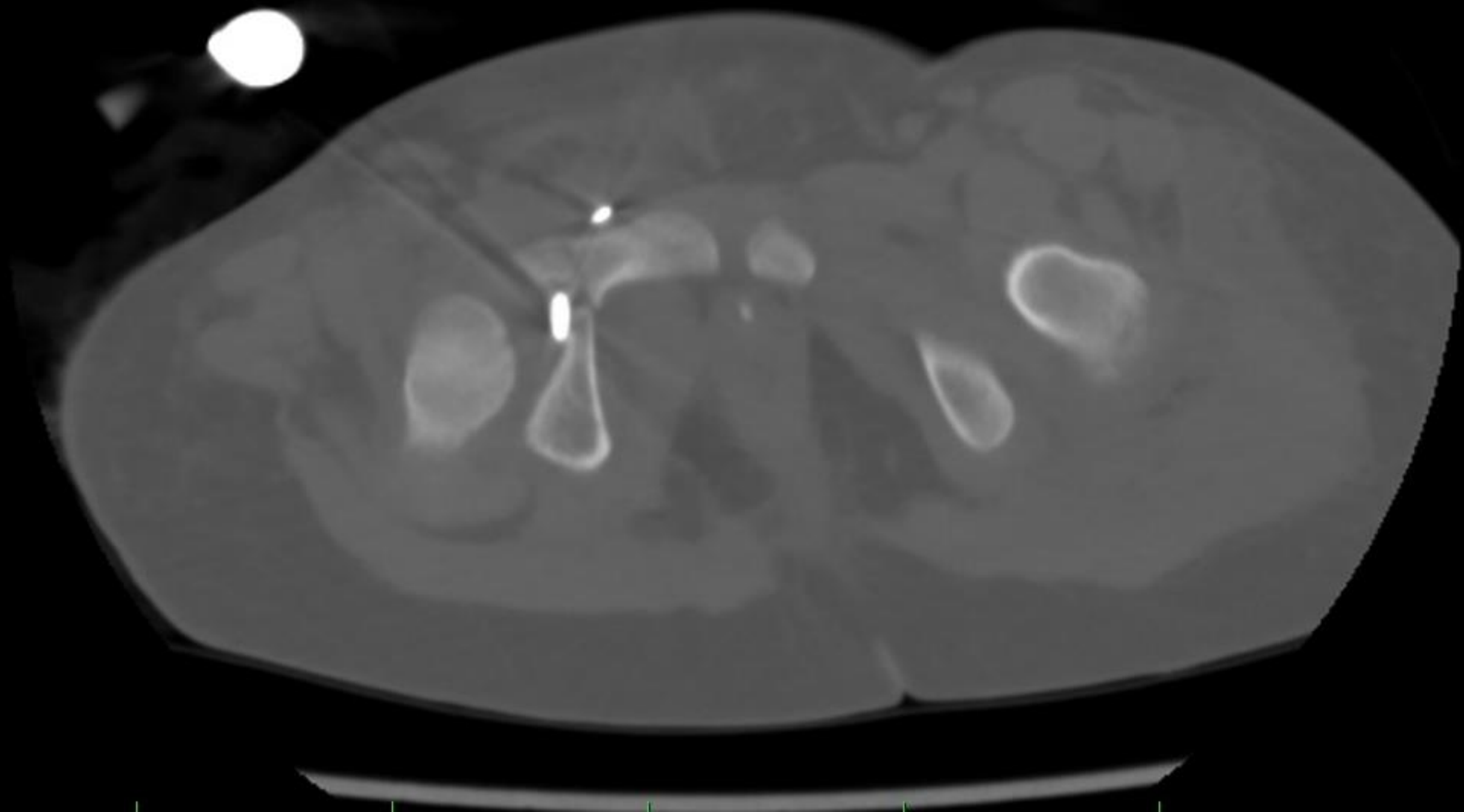
- čtyřhodinový operační výkon
- spolupráce traumatologa, všeobecného chirurga a gynekologa
- během výkonu podáno 3x FFP a 2x EBD
- pooperačně hospitalizována na JIRP DEO

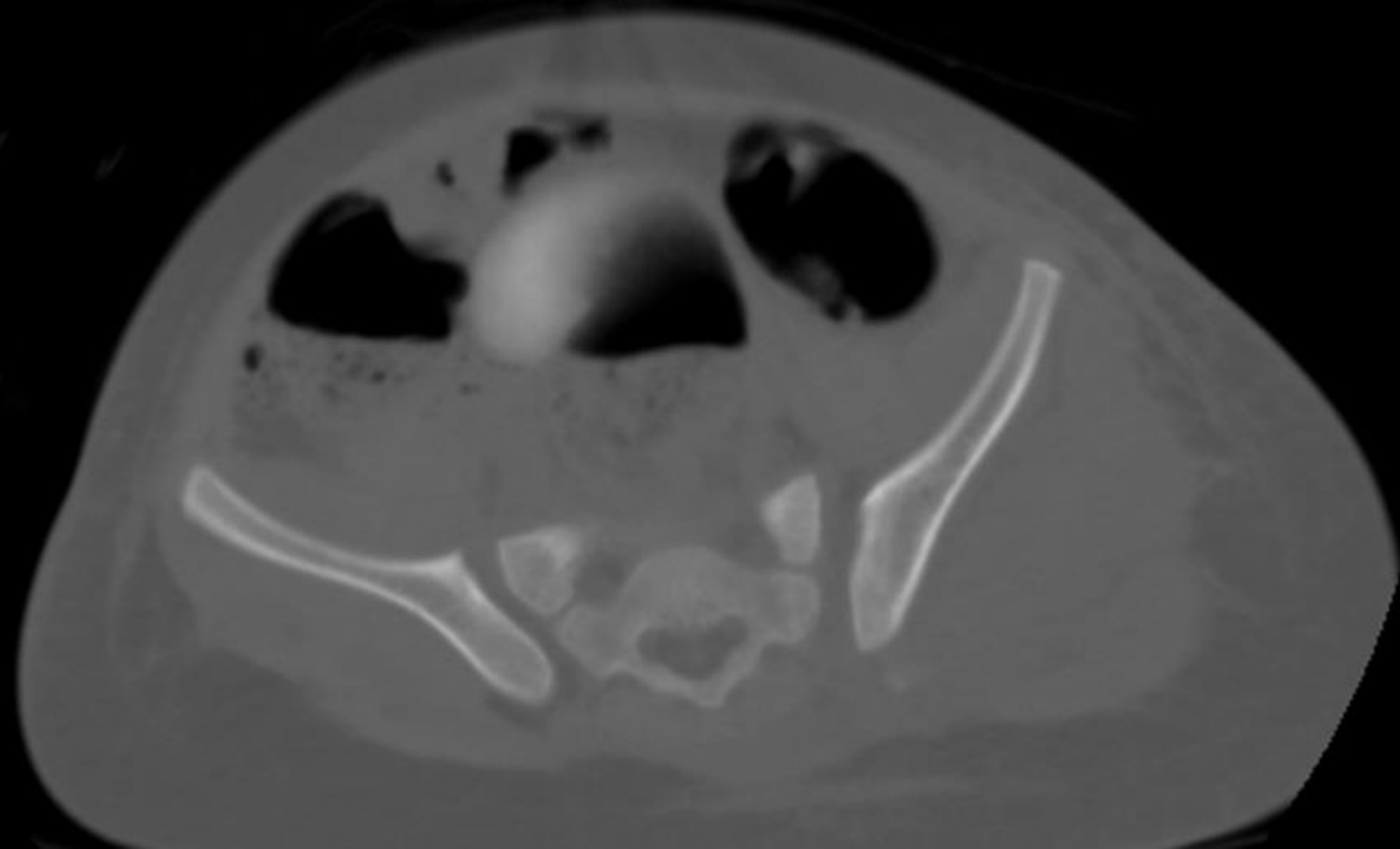


# Pooperační CT

- zobrazení polohy implantátů a zhodnocení výsledného postavení





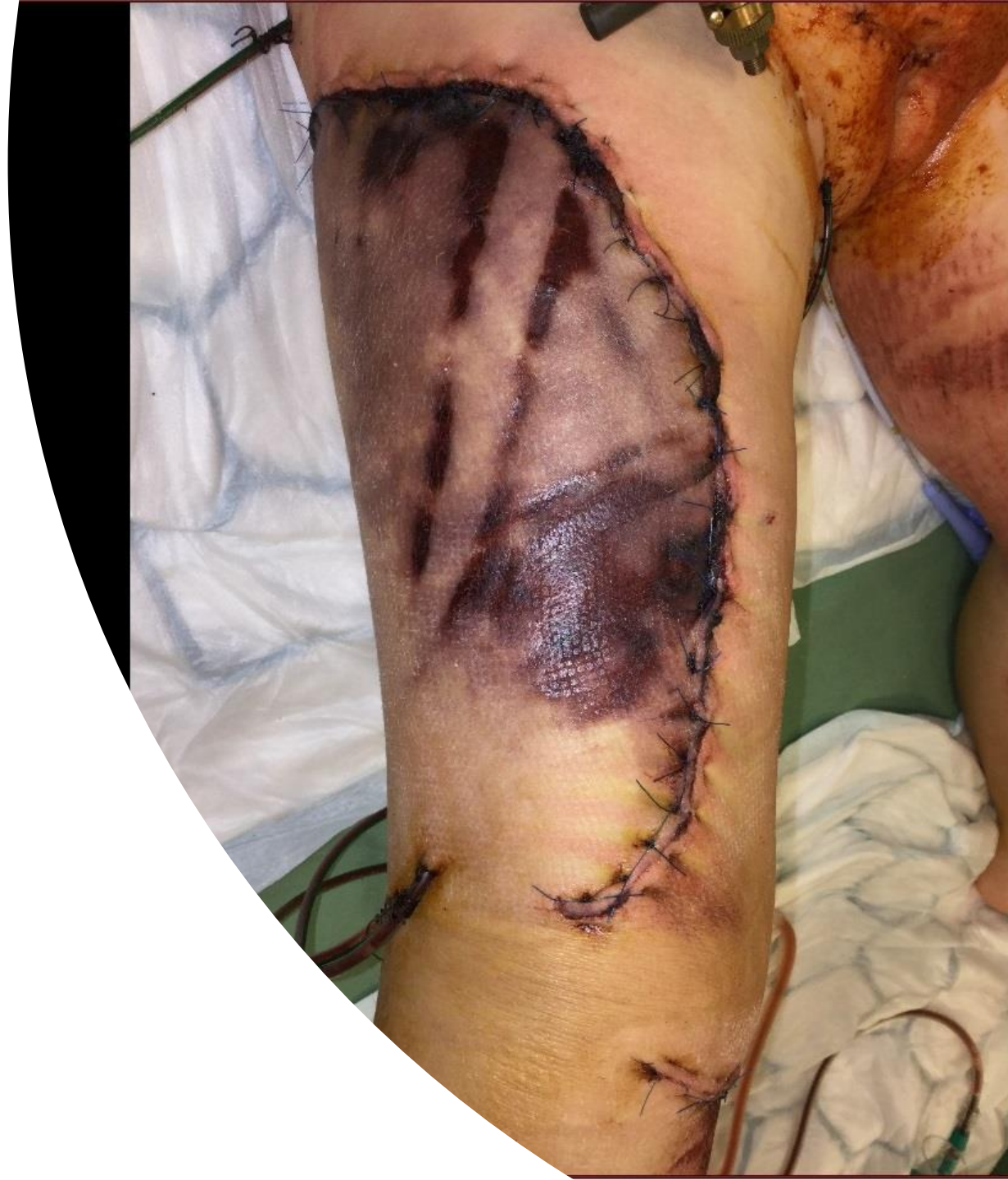



# Den 5

---

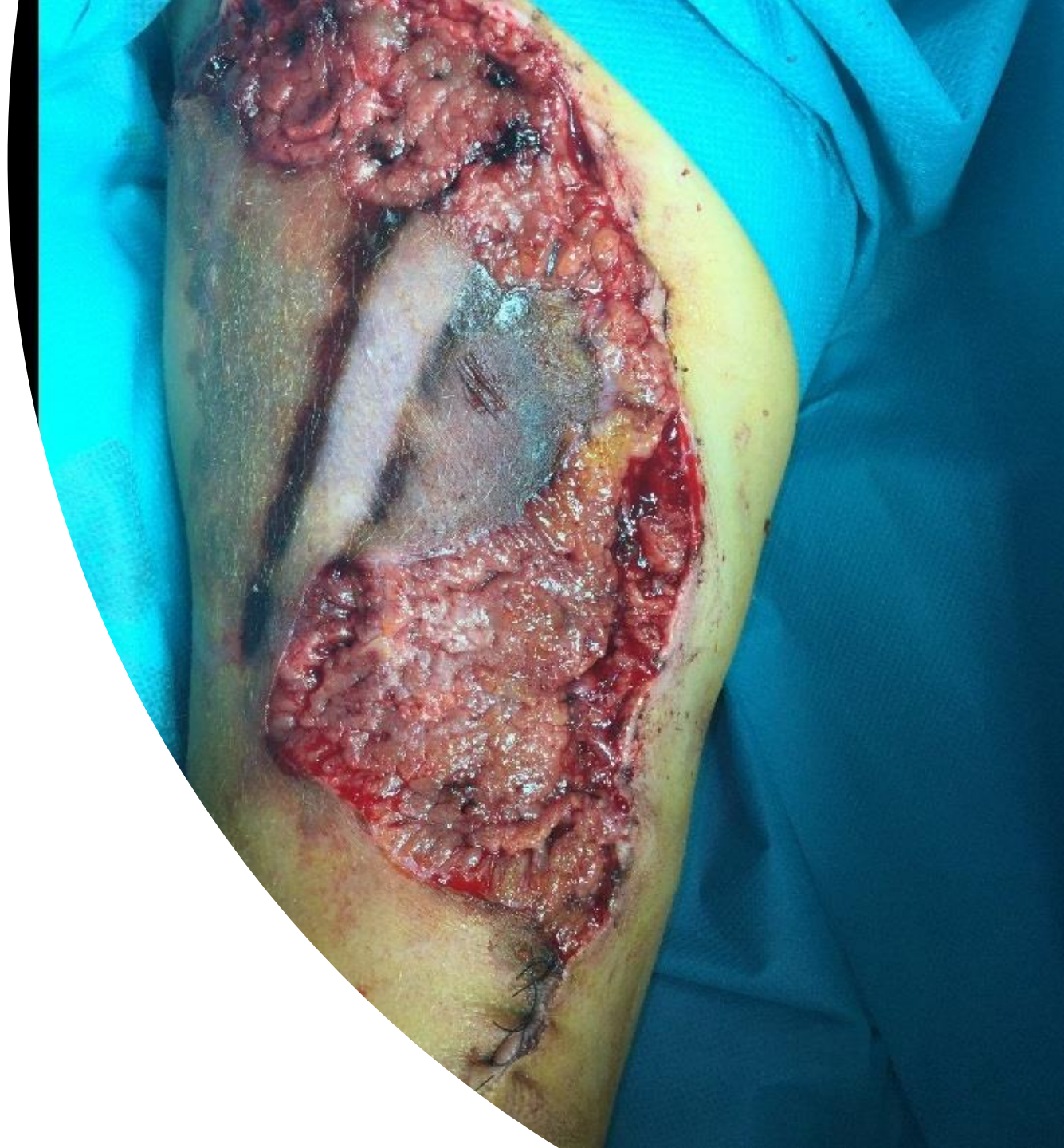- během dalších dnů postupná nekrotizace kožního laloku stehna



# Den 5

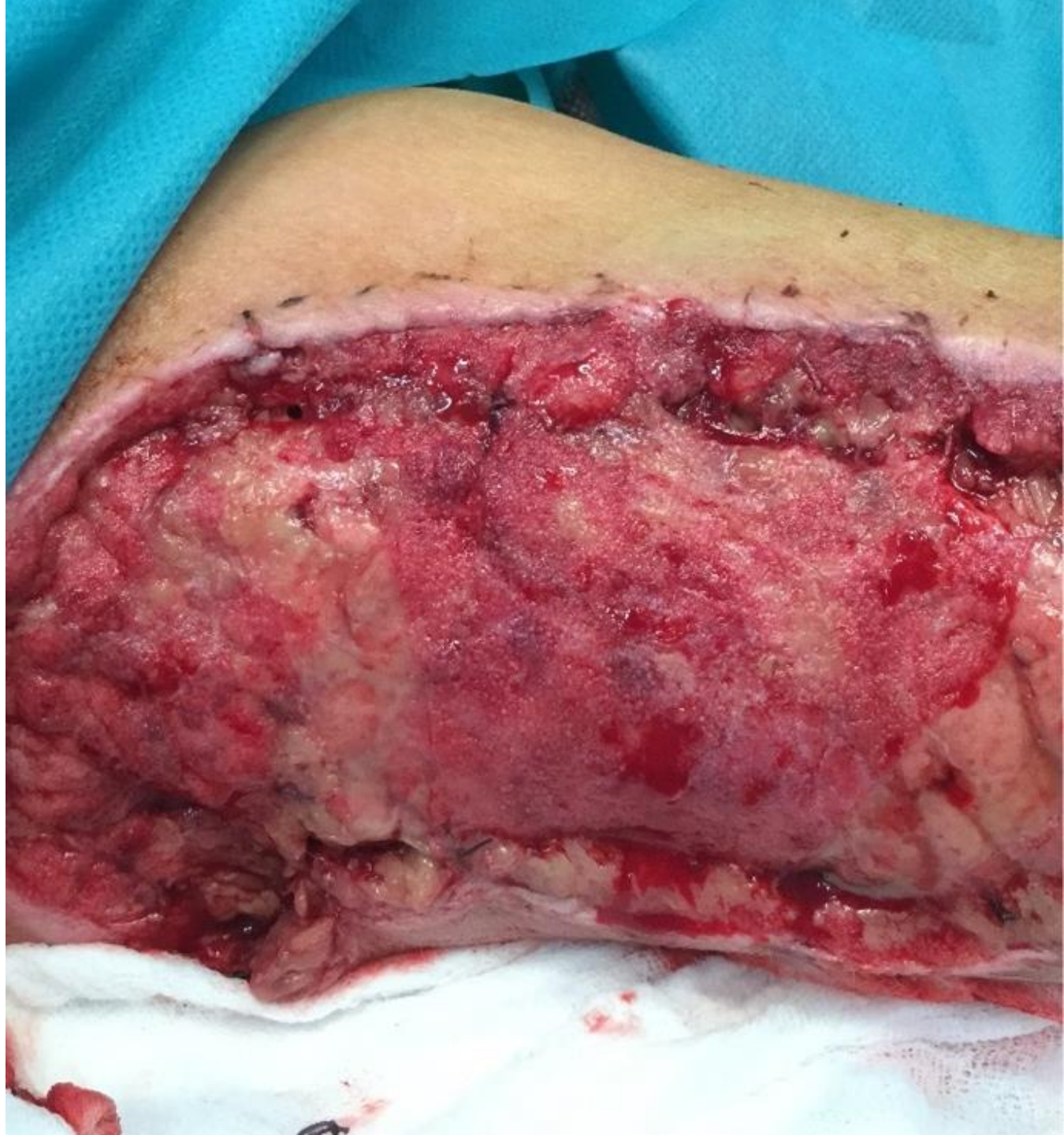---

- během dalších dnů postupná nekrotizace kožního laloku stehna
- postupná nekrektomie, krytí pomocí COM, následně VAC



# Den 19

- během dalších dnů postupná nekrotizace kožního laloku stehna
- postupná nekrektomie, krytí pomocí COM, následně VAC
- po přípravě spodiny defekt kryt ATR



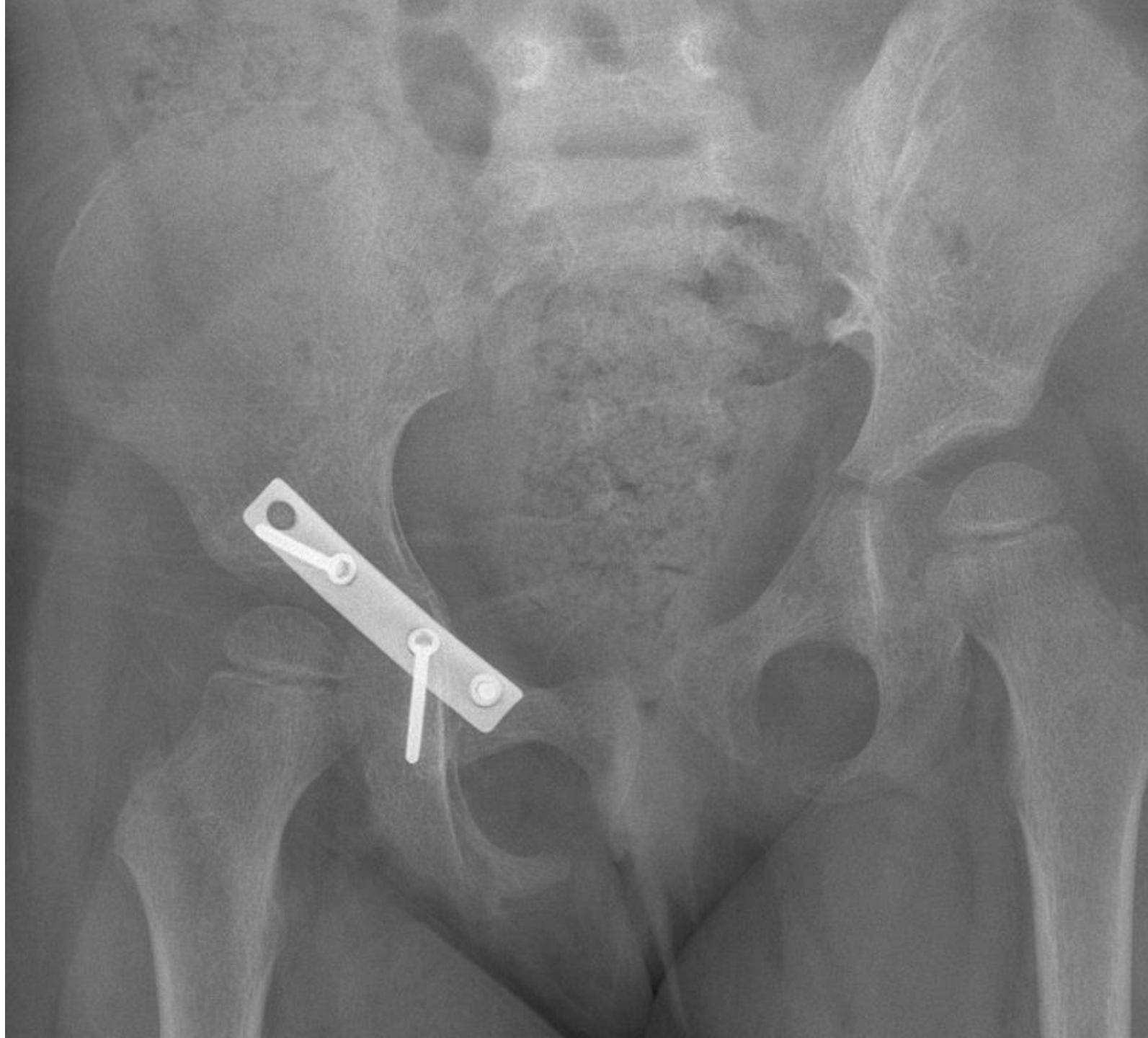
# Den 19-57

- opakované převazy v CA
- 41. den extrakce ZF
- gynekologická kontrola – příznivý nález
- rehabilitace na lůžku
- 57. den dimise, dále rehabilitační centrum ARPIDA



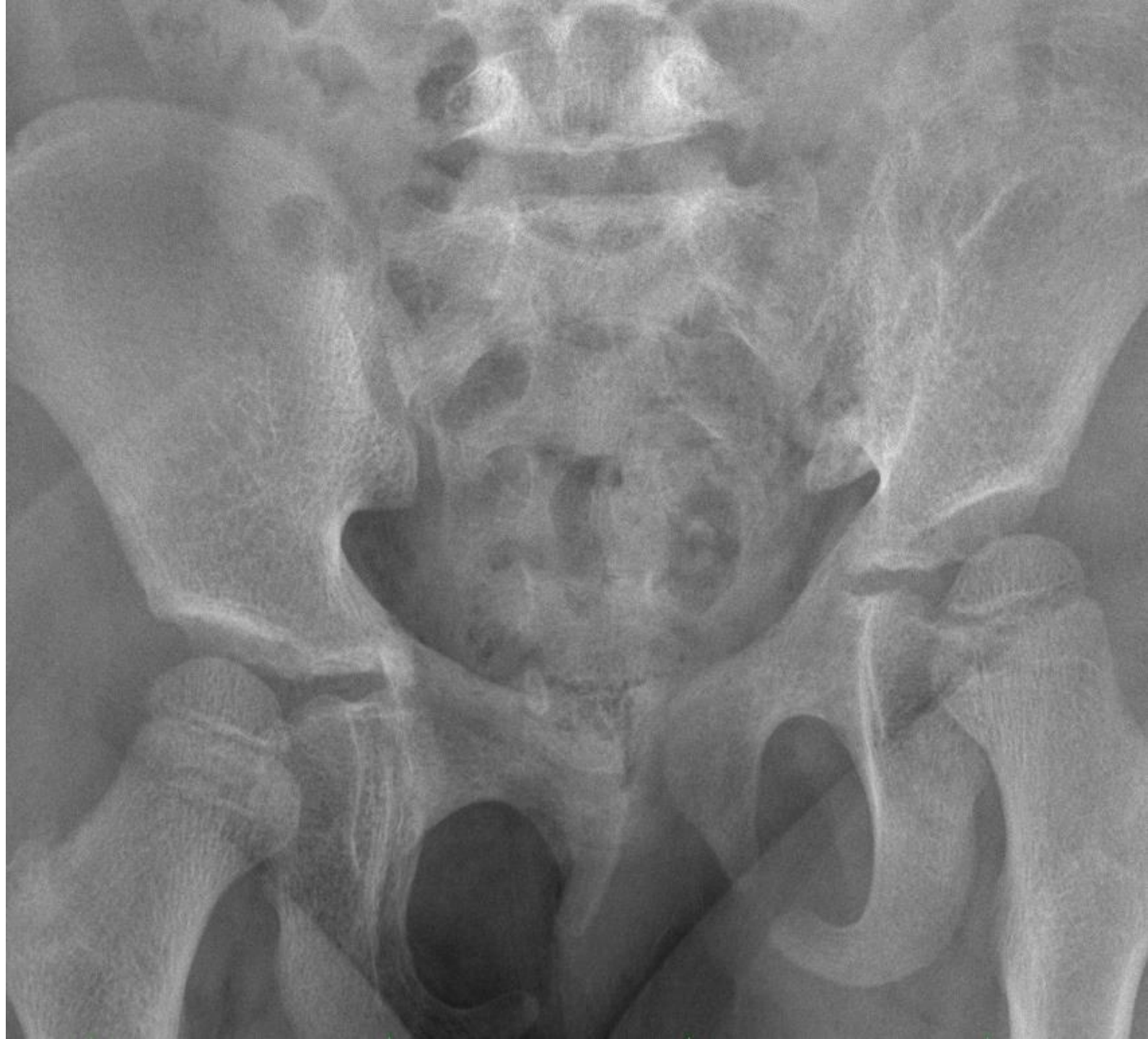# Den 84

- RTG kontrola hojení pánve
- příznivý nález
- naplánována extrakce dlahy



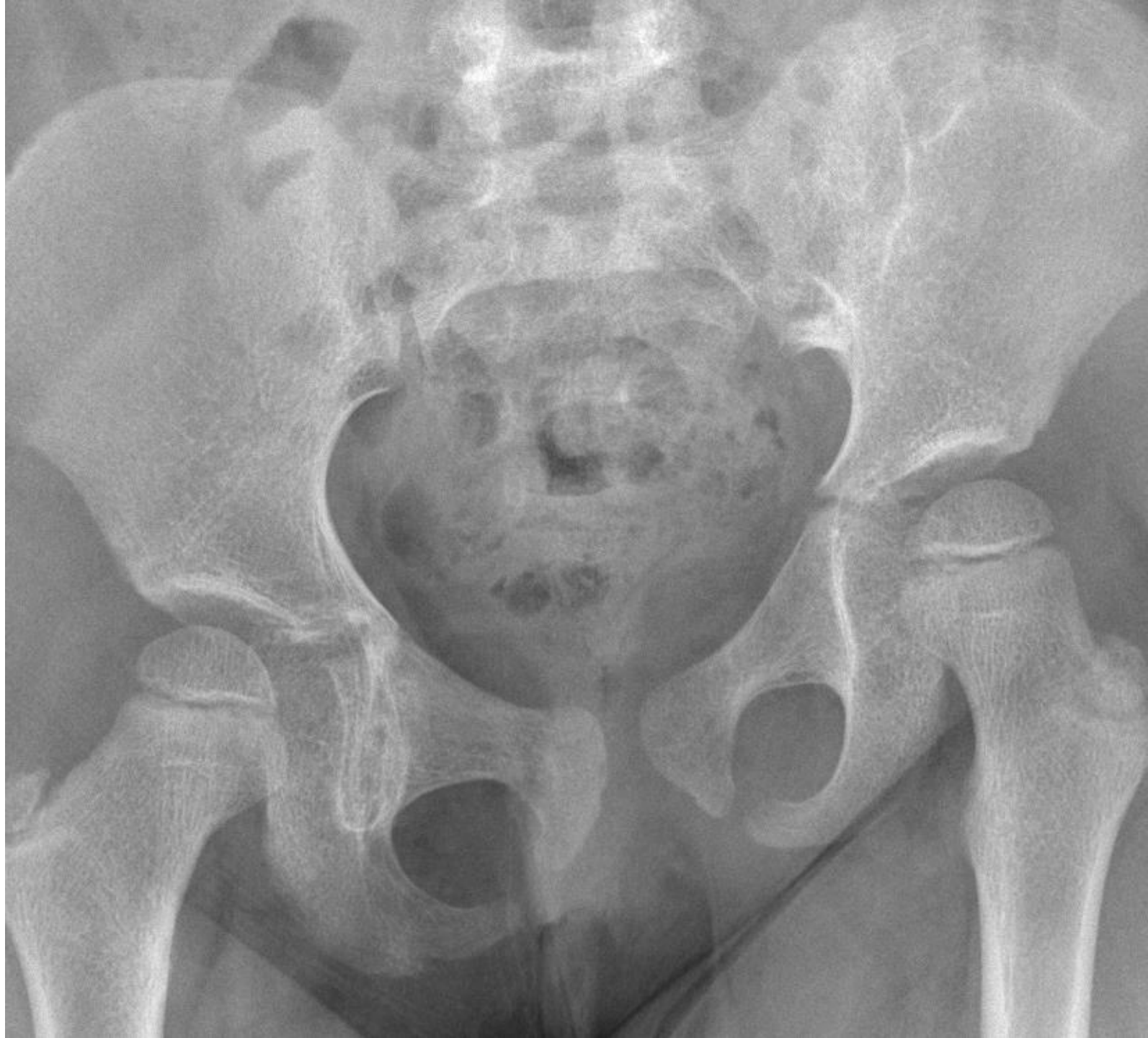12 měsíců po  
úrazu

plánovaná kontrola ke  
zhodnocení celkového stavu



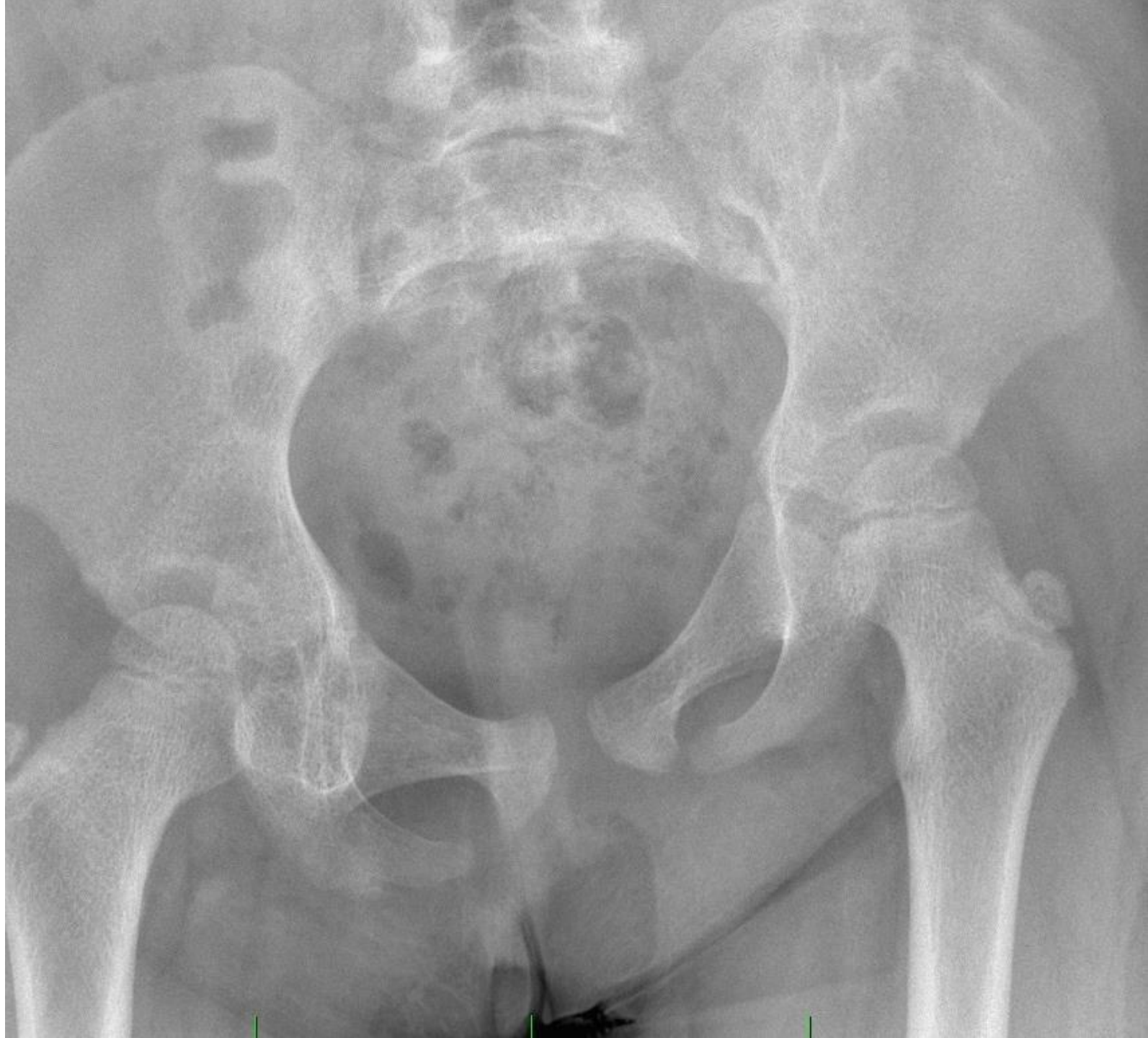# 12 měsíců po úrazu

- zlomeniny prohojeny
- bez známek poruchy růstu



# 12 měsíců po úrazu

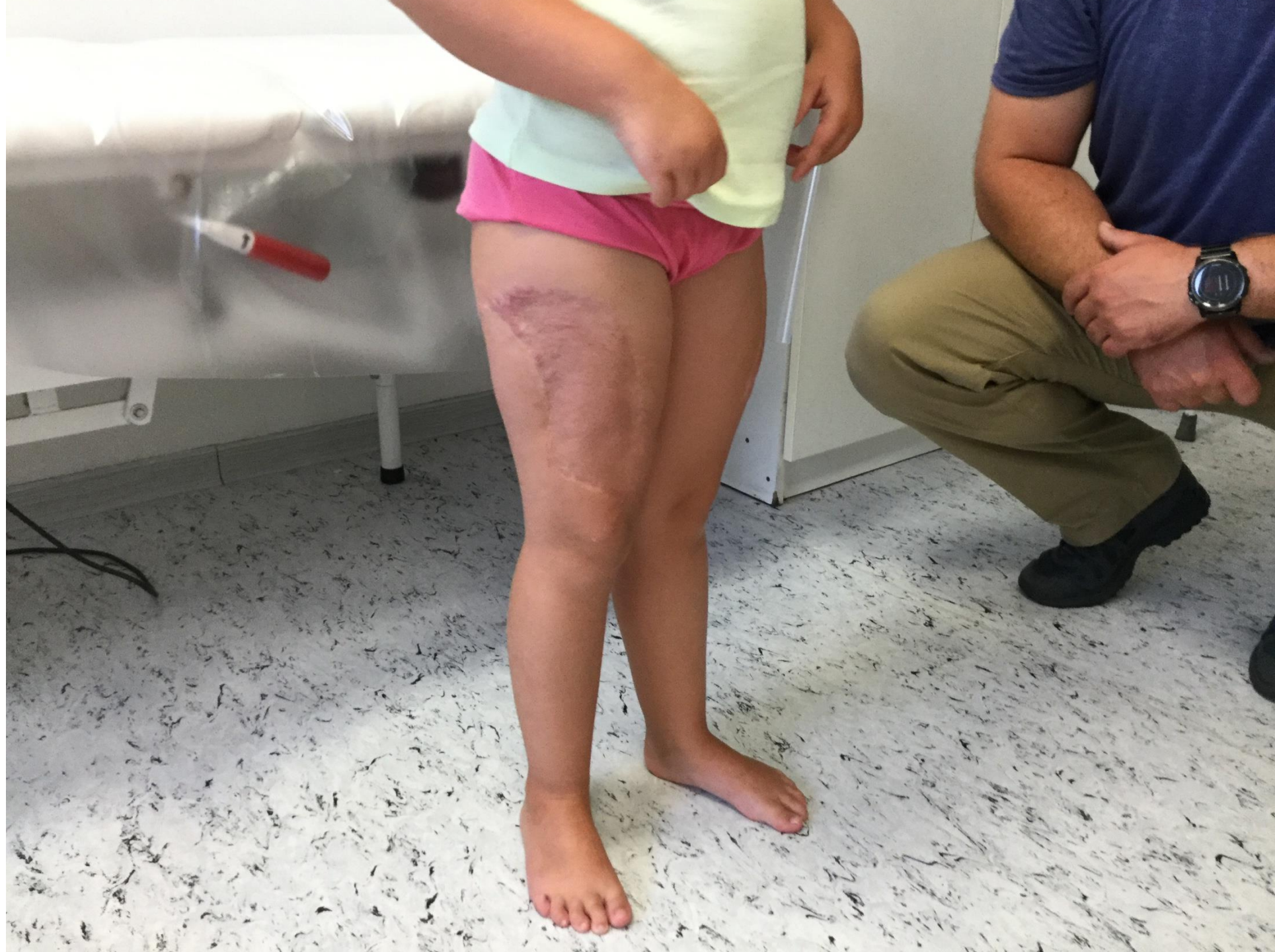- zlomeniny prohojeny
- bez známek poruchy růstu
- mírná asymetrie pánevního kruhu



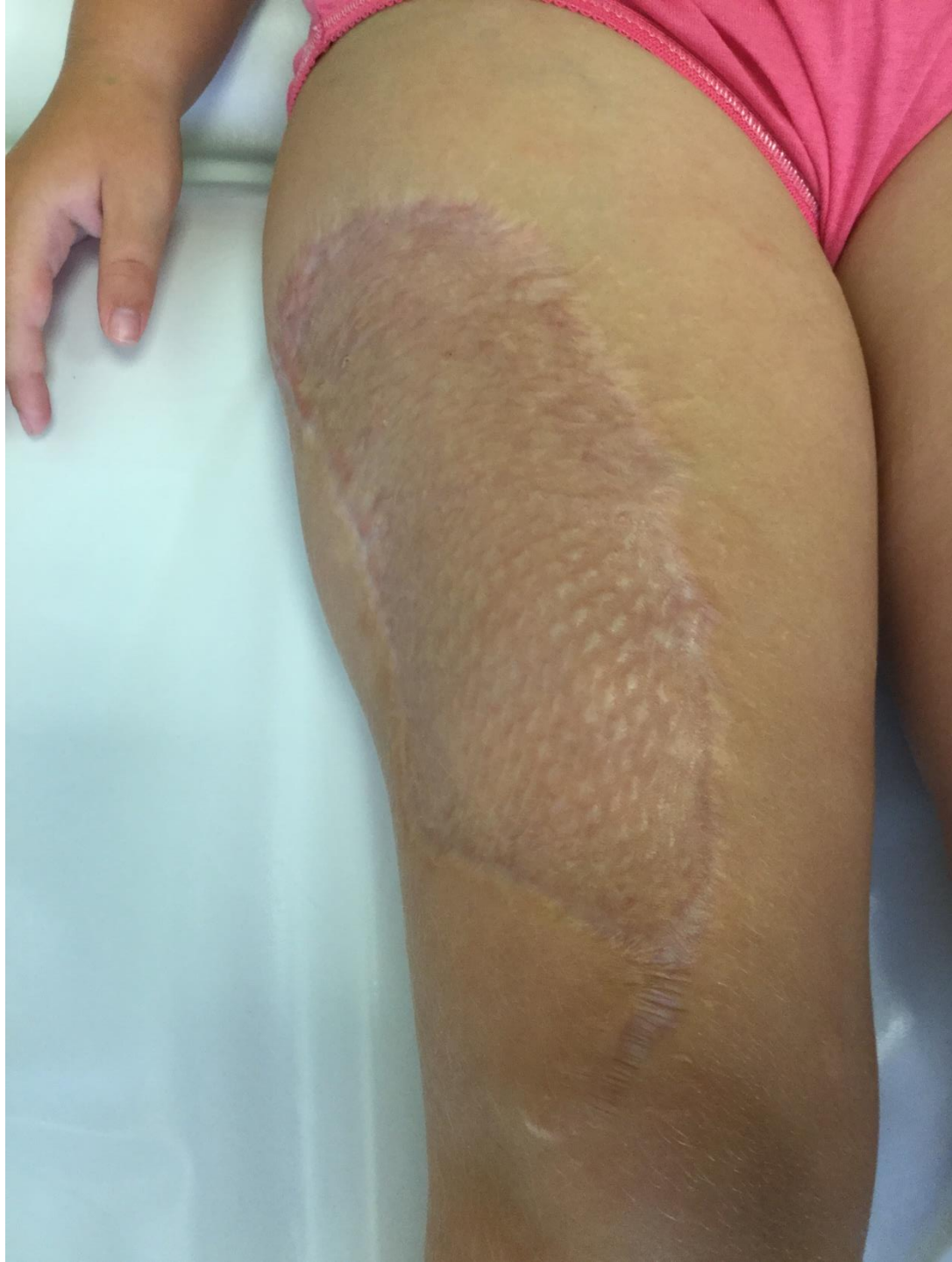

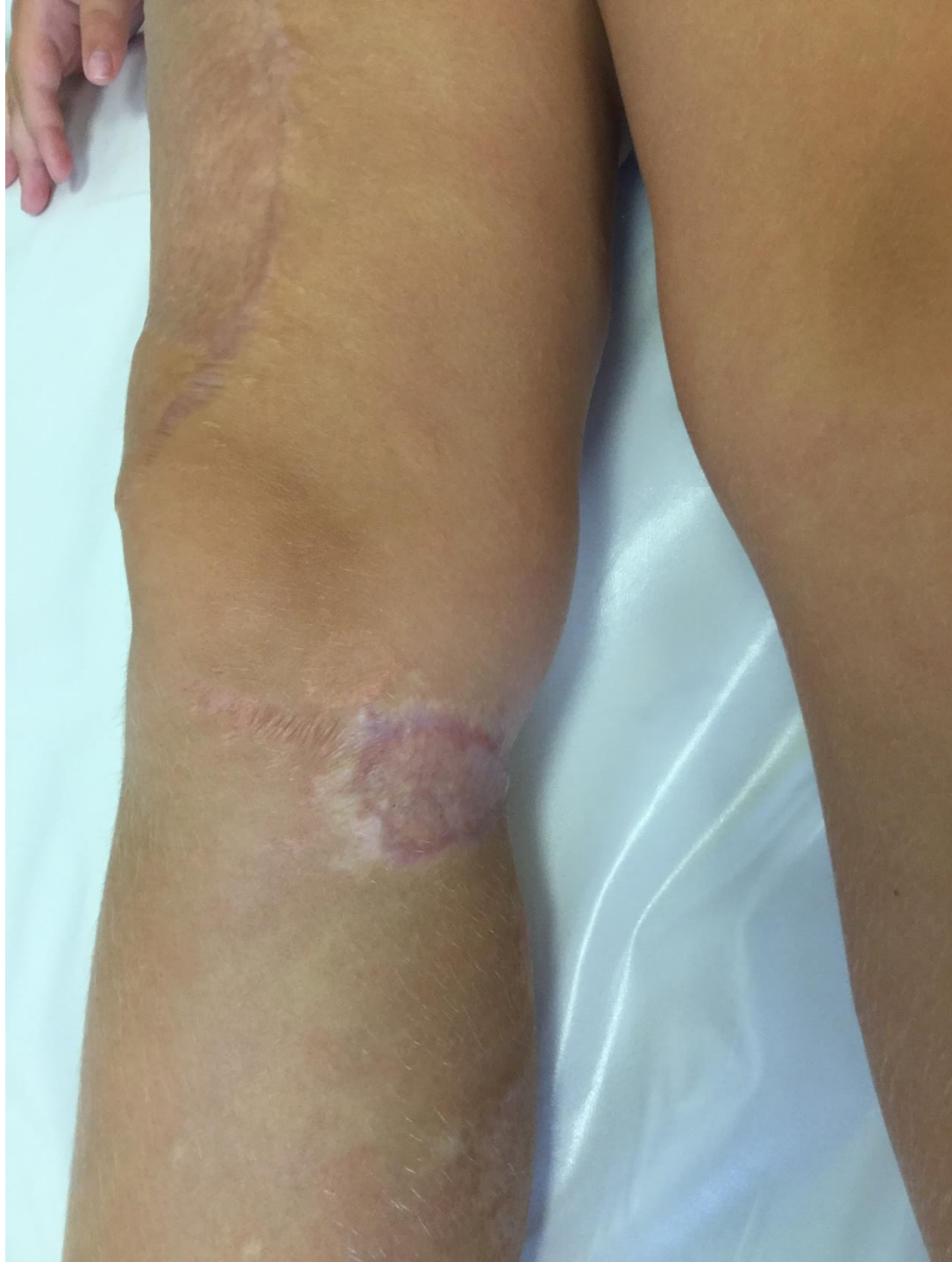# 12 měsíců po úrazu

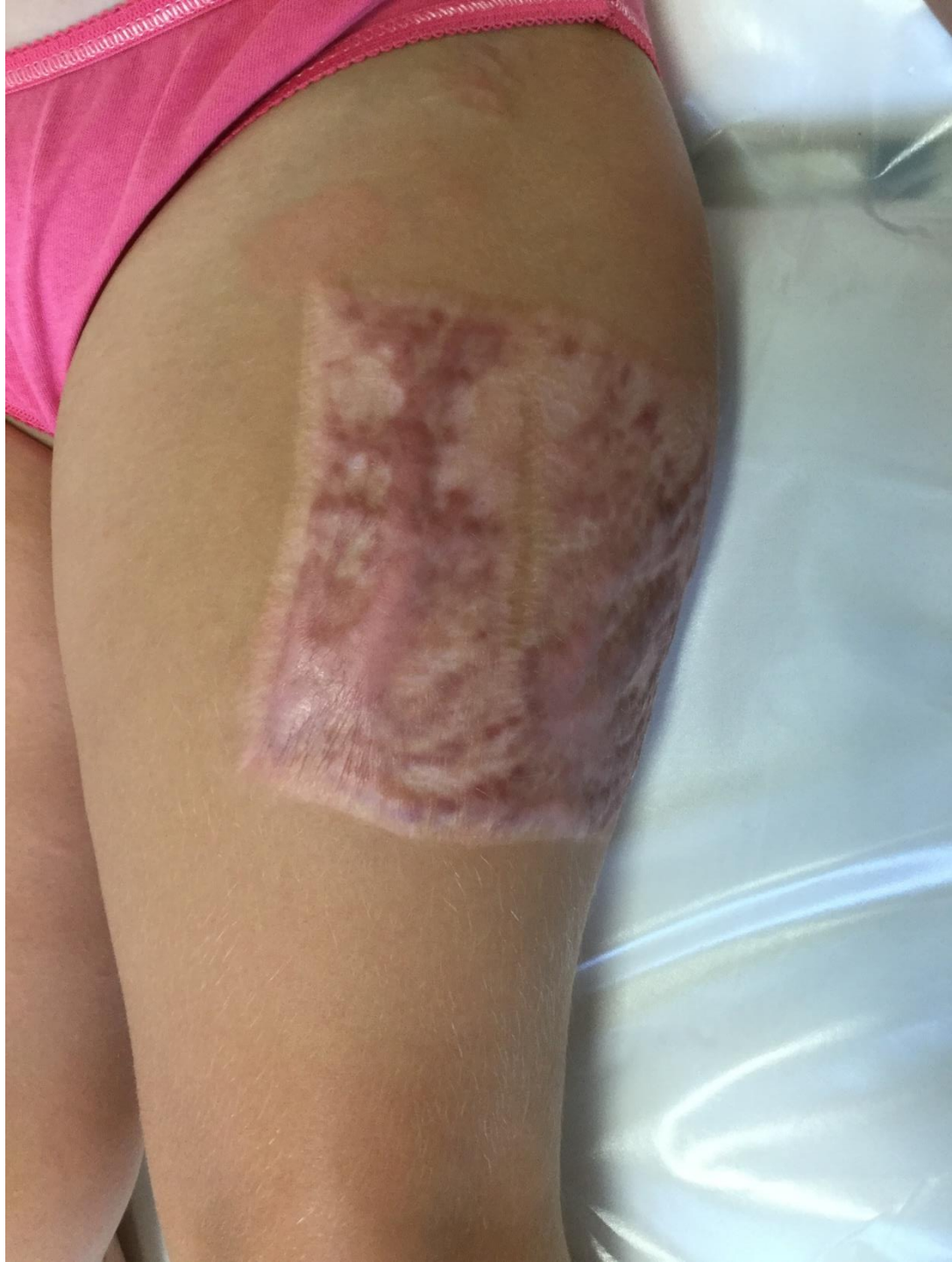- subjektivně bez potíží
- zatěžuje plně
- rozsah pohybu v kyčlích plný













Multioborová péče

**BE TRUCK AWARE**

**Look out,  
trucks about.**

