

Fibrooptická intubace

Tomáš Brožek



COLOURS
of Sepsis

1967 – Dr. Peter Murphy



Murphy P. A fibre-optic endoscope used for nasal intubation. *Anaesthesia* 1967; 22: 489-91

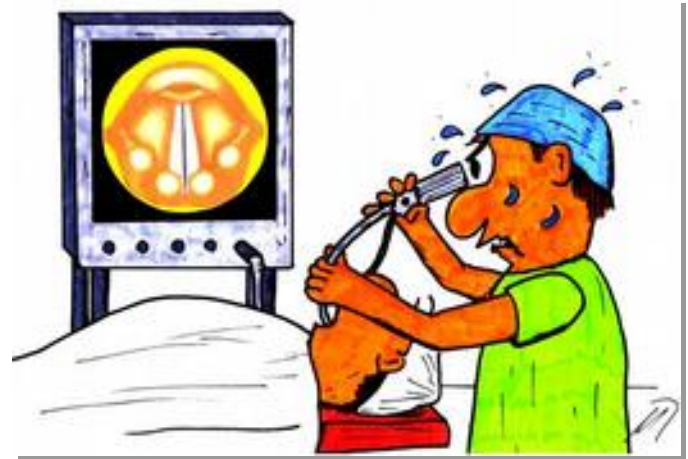Proč FOI?

**Always Remember
Safety First ✓**



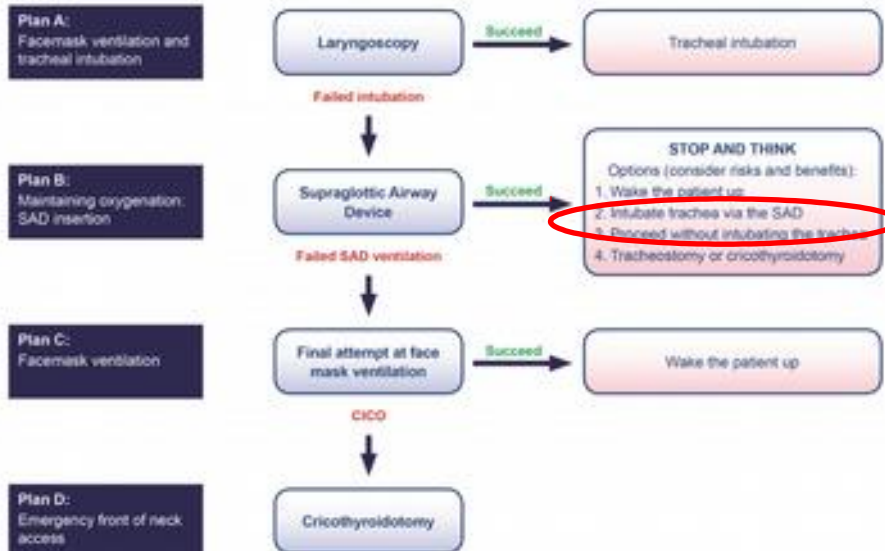
Kam ji zařadit? - **akutní x plánované výkony**

- **SADs**
- **přímá laryngoskopie**
- **videolaryngoskopie**
- **fibrooptická intubace**
- **koniopunkce / koniotomie**
- **tracheostomie**



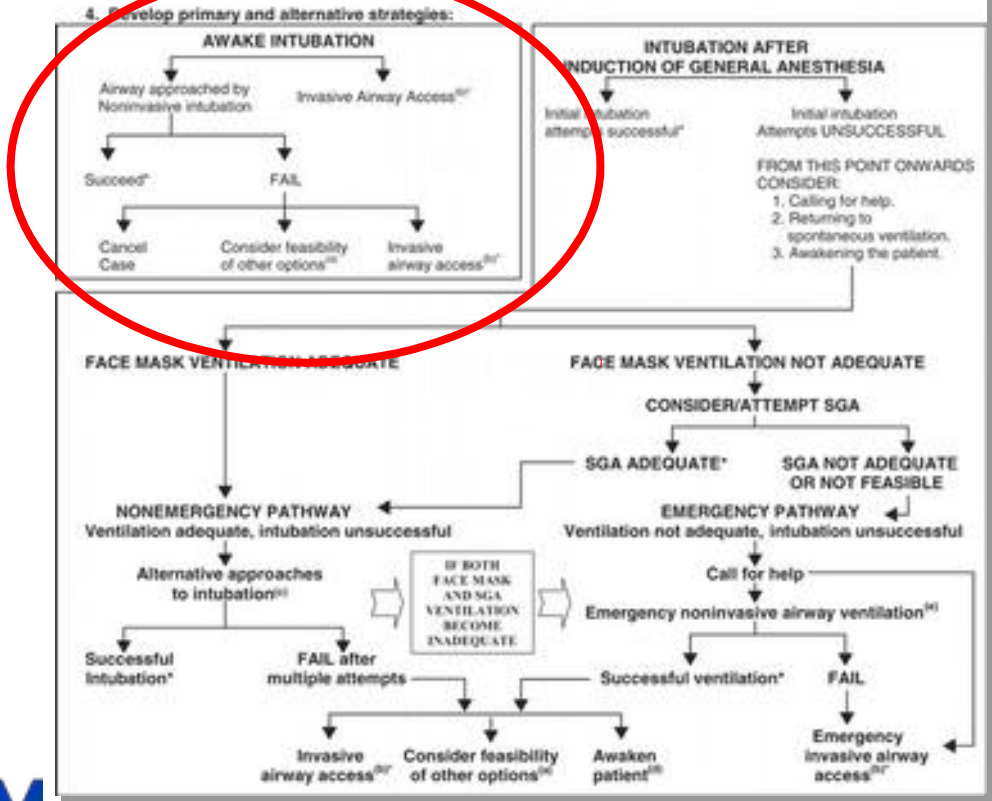


DAS Difficult intubation guidelines – overview

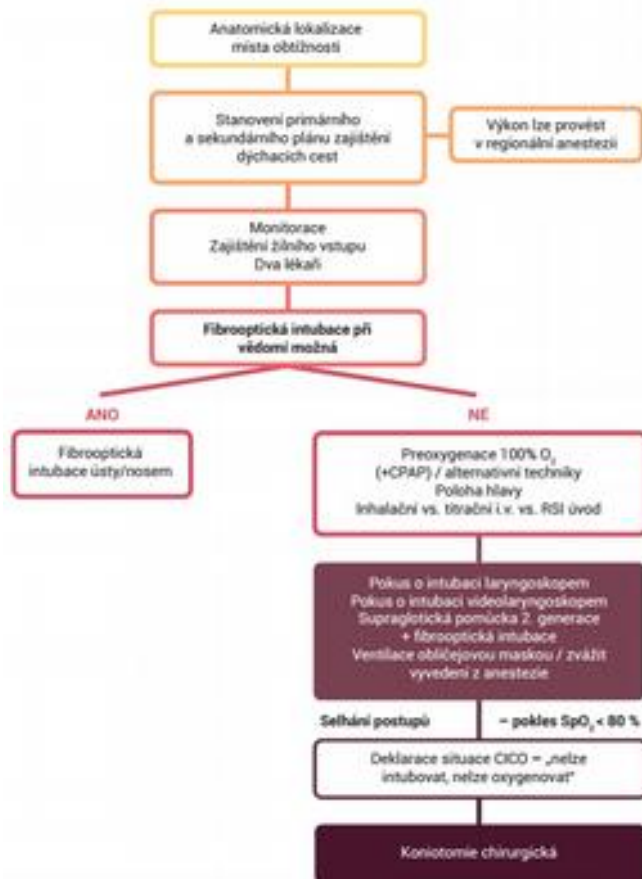


This flowchart forms part of the DAS Guidelines for unanticipated difficult intubation in adults 2015 and should be used in conjunction with the text.

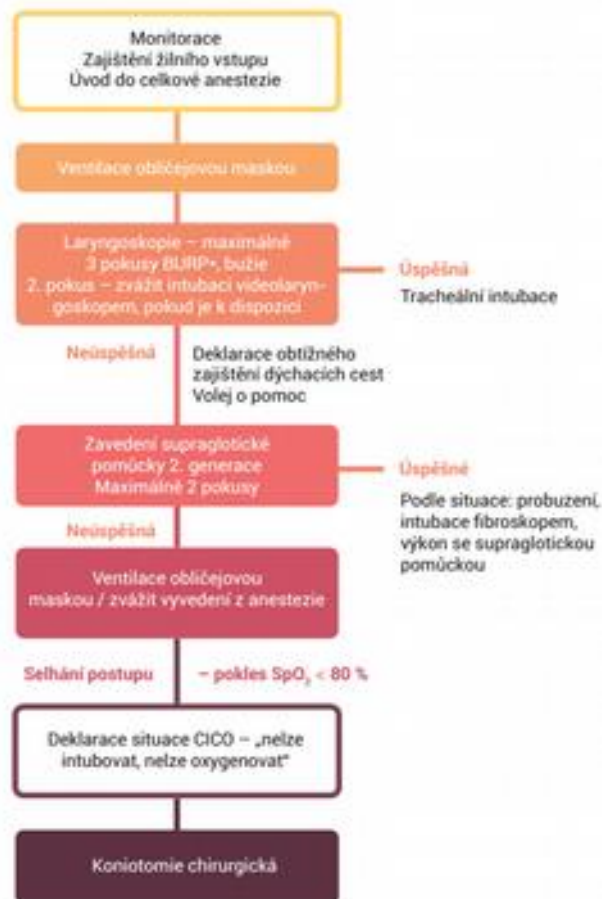
1. Assess the likelihood and clinical impact of basic management problems:
 - Difficulty with patient cooperation or consent
 - Difficult mask ventilation
 - Difficult supraglottic airway placement
 - Difficult laryngoscopy
 - Difficult intubation
 - Difficult surgical airway access
2. Actively pursue opportunities to deliver supplemental oxygen throughout the process of difficult airway management.
3. Consider the relative merits and feasibility of basic management choices:
 - Awake intubation vs. intubation after induction of general anesthesia
 - Non-invasive technique vs. invasive techniques for the initial approach to intubation
 - Video-assisted laryngoscopy as an initial approach to intubation
 - Preoxygenation vs. apnoea of spontaneous ventilation



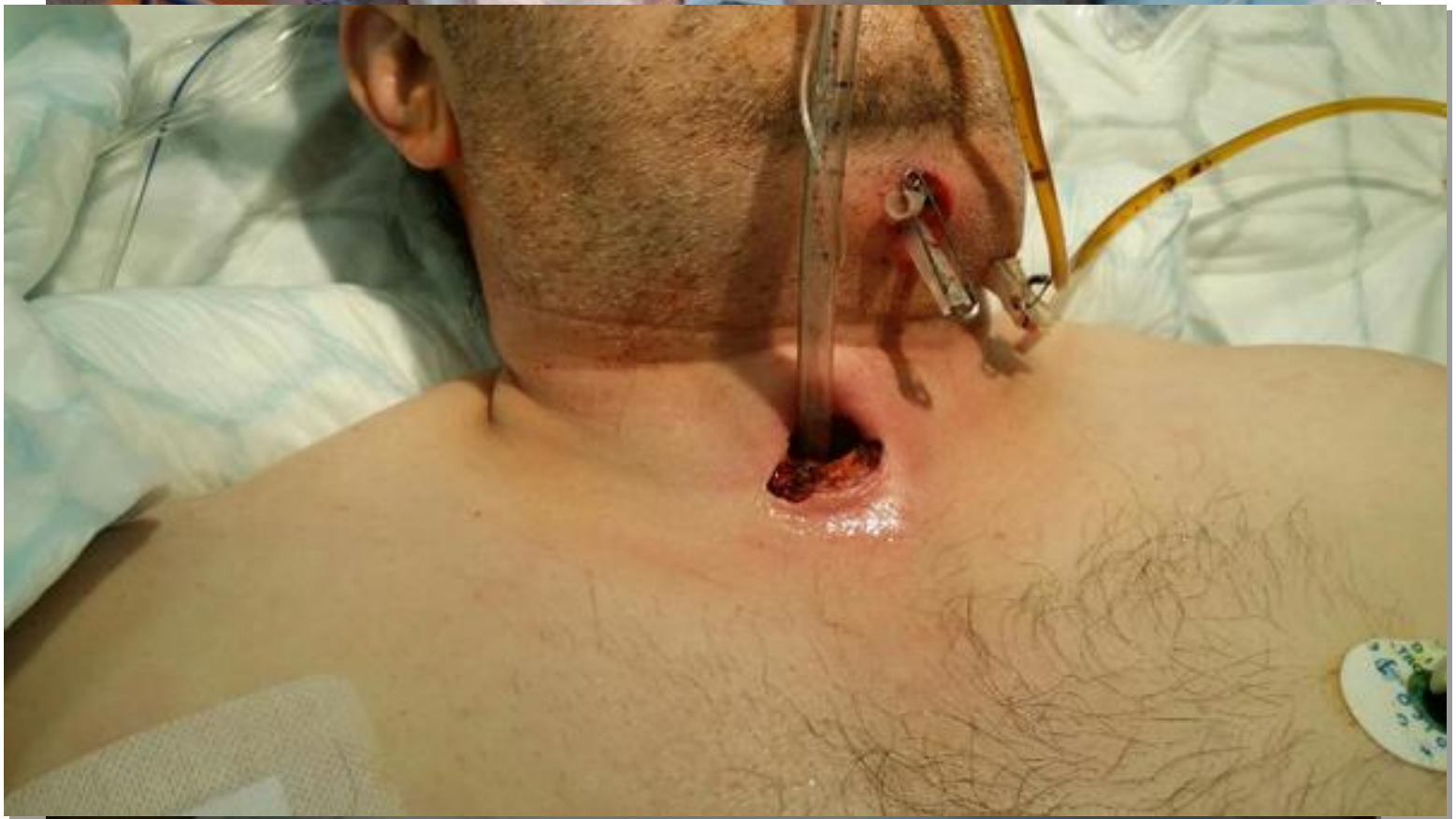OČEKÁVANÉ OBTÍŽNÉ ZAJIŠTĚNÍ DÝCHACÍCH CEST U DOSPĚLÉHO PACIENTA



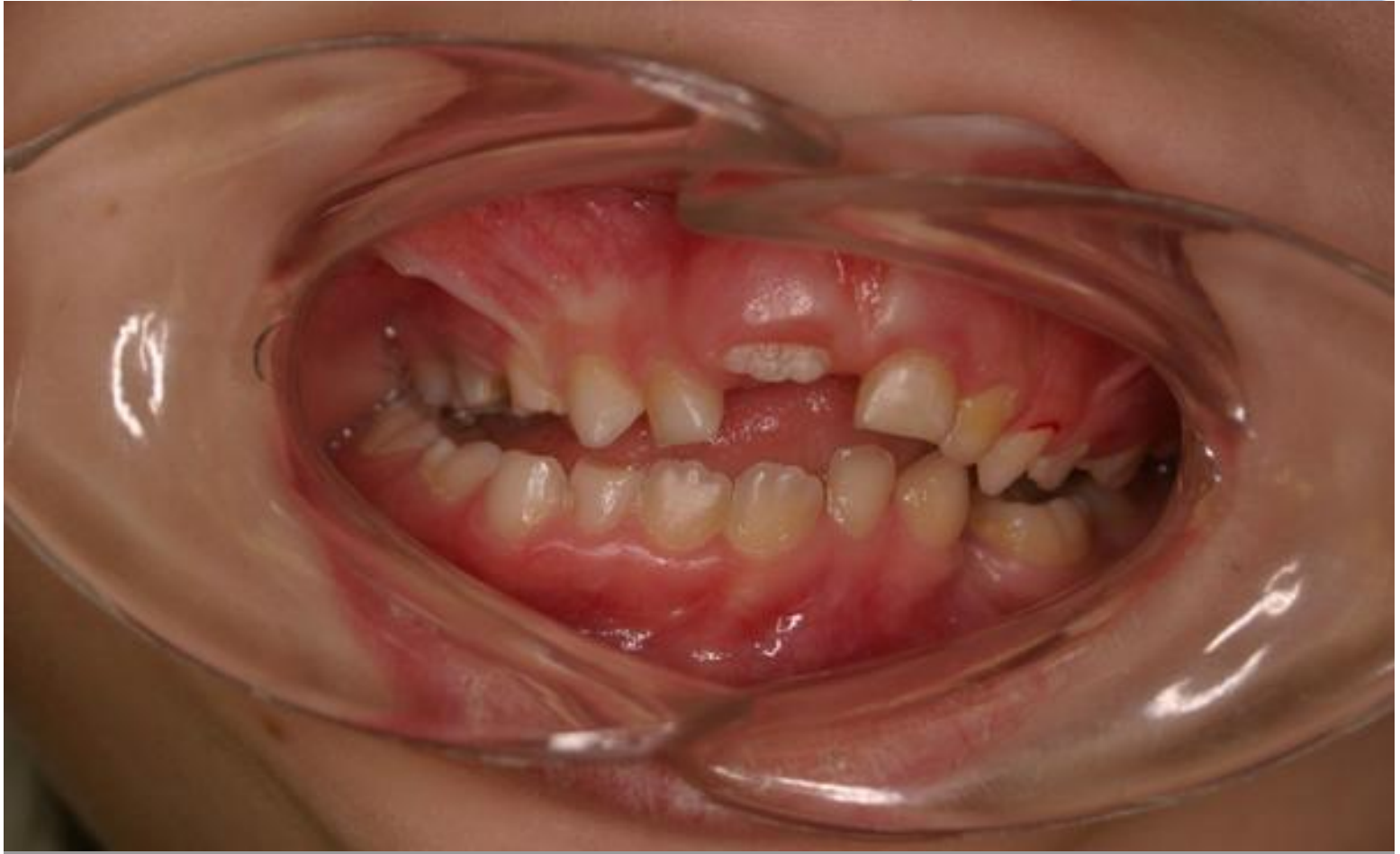NEOČEKÁVANÉ OBTÍŽNÉ ZAJIŠTĚNÍ DÝCHACÍCH CEST U DOSPĚLÝCH



Užití u plánovaných x akutních x emergentních výkonů (*ultimum refugium?*)



U jakých pacientů FOI použít?




FOI - proč se jí bojíme a odmítáme jí?

- *dojem, že si vystačíme se základními pomůckami na zajištění dýchacích cest*
- *nemáme znalosti a bojíme se jí*
- *je technicky složitá*
- *nutnost delšího tréninku*



Kudy na to?



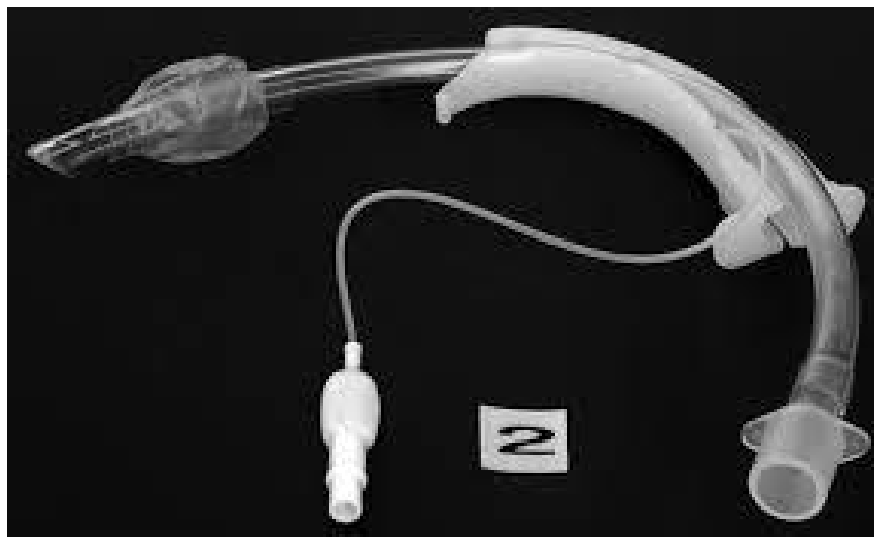
ILMA

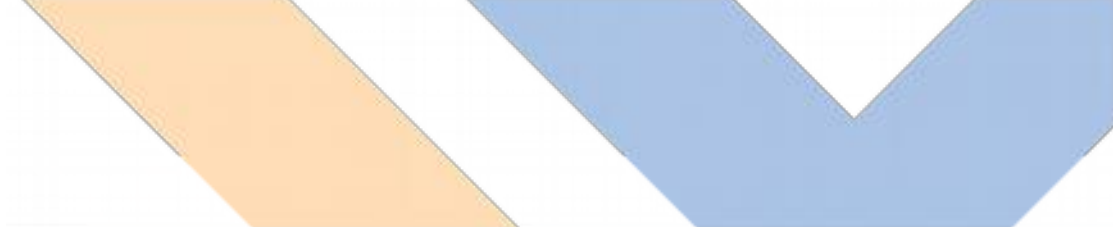- ***interincizální vzdálenost***
18 -20 mm
- ***v celkové anestezii***
- ***ochrana DC***
- ***možnost intermitentní oxygenace a ventilace***



Orotracheální cesta

- *technicky nejnáročnější*
- *vyžaduje povytažení jazyka či užití Bermanova airway*



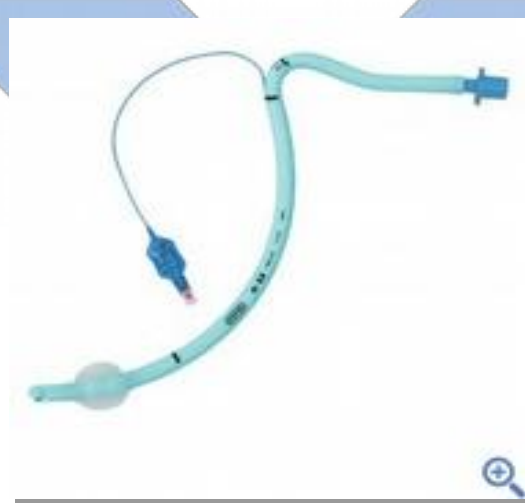

Nasotracheální cesta

- *bez ohledu na interincizální vzdálenost*
- *LA + analgosedace*
- *spontánní ventilace pacienta*
- *ne koagulační porucha a poranění baze lební*
- *nutná spolupráce pacienta*
- *při CA maximální snaha zachovat spontánní ventilaci*

Postup nasotracheální intubace

- **informování pacienta**
- **analgoedace (Midazolam, Sufentanil,...)**
- **nosní kapky s vasokonstrikčním efektem (Sanorin)**
- **LA – lze i nebulizačně, znecitlivění sliznice trachei přes lig. konicum**
- **oxygenace**
- **FOI**
- **úvod do CA až po zavedení NTI přes hlasivkové vazy**



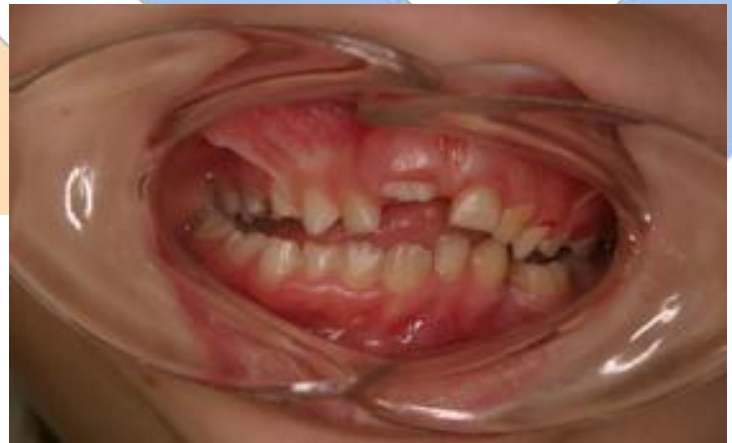Komplikace FOI

- **selhání techniky**
- **hematom, krvácení**
- **otok, protražený výkon**
- **špatná viditelnost – hleny, mlžení optiky**
- **selhání umístění OTI, NTI**



Něco se pokazilo, asi...

Dětská skupina pacientů



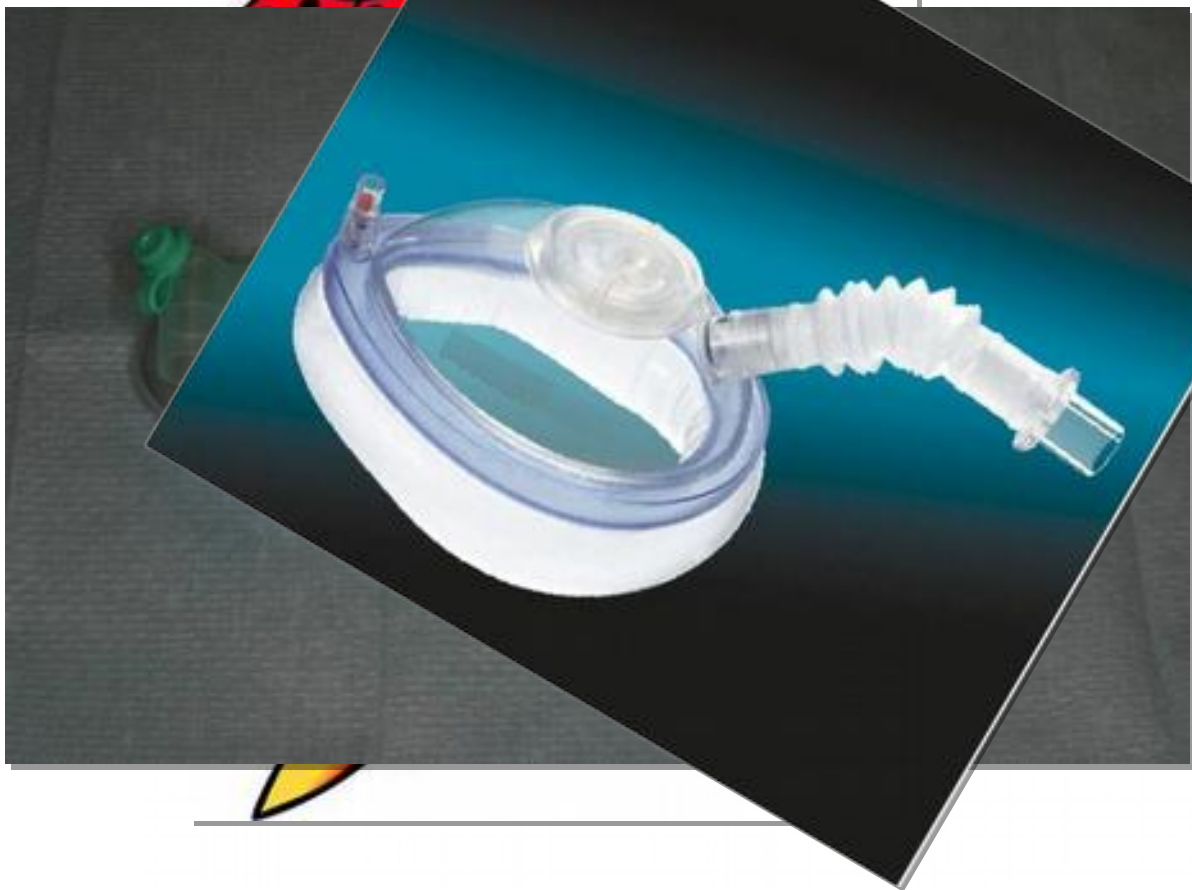J.Š. 2004 - kasuistika

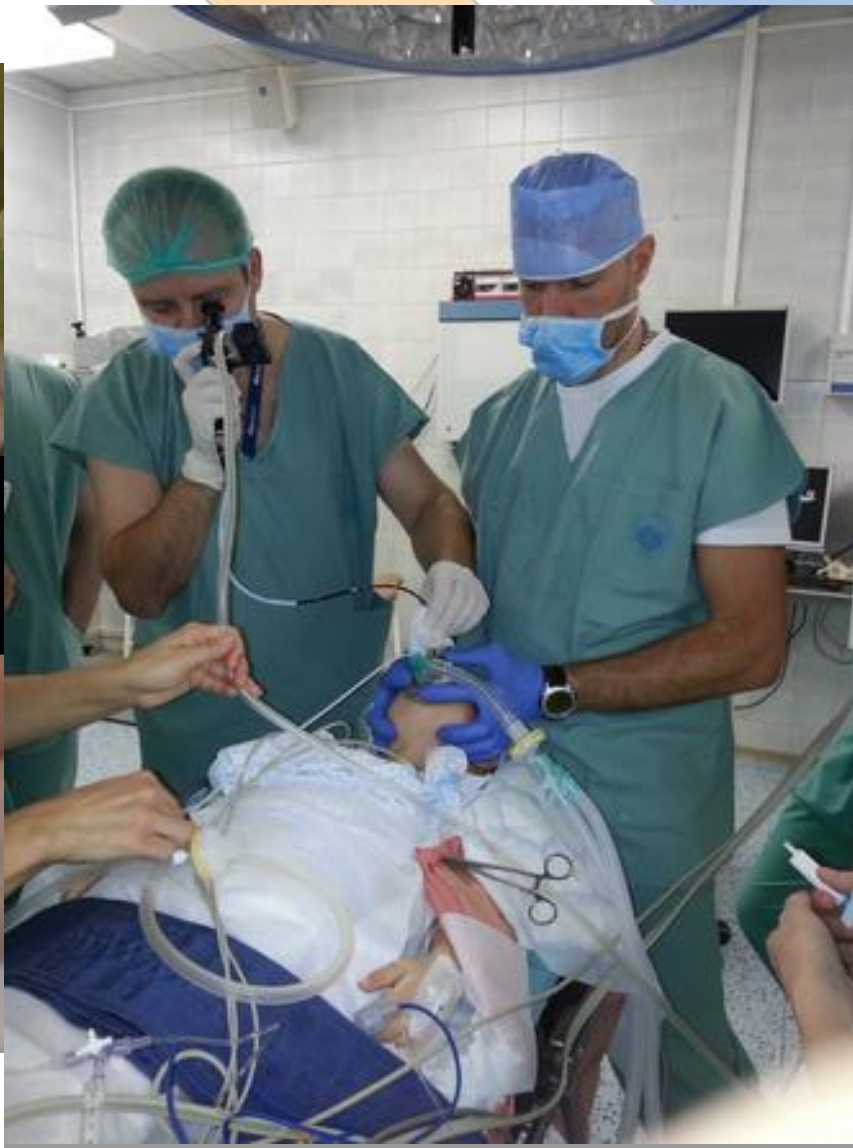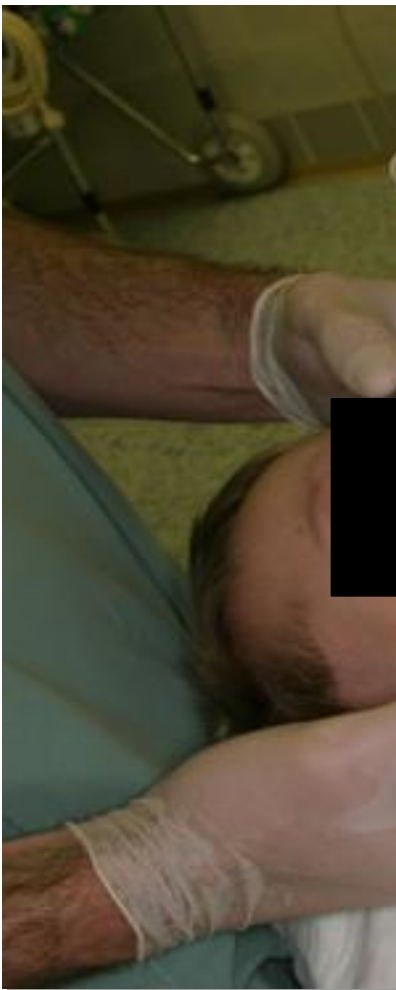OA: několik týdnů po narození sepse (*Staphylococcus aureus*)

- *asymptomatické postižení TMK vpravo*
- *manifestace kolem 3 roku – IIG= 3 mm*
- **ORL vyšetření: masivní adenoidní vegetace**
- *zajištění DC k operačnímu výkonu – NTI fiberopticky*

Operace - *resekce kloubního výběžku TMK vpravo*

+ náhrada resekátu osteochondrálním štěpem z vlastního žebra





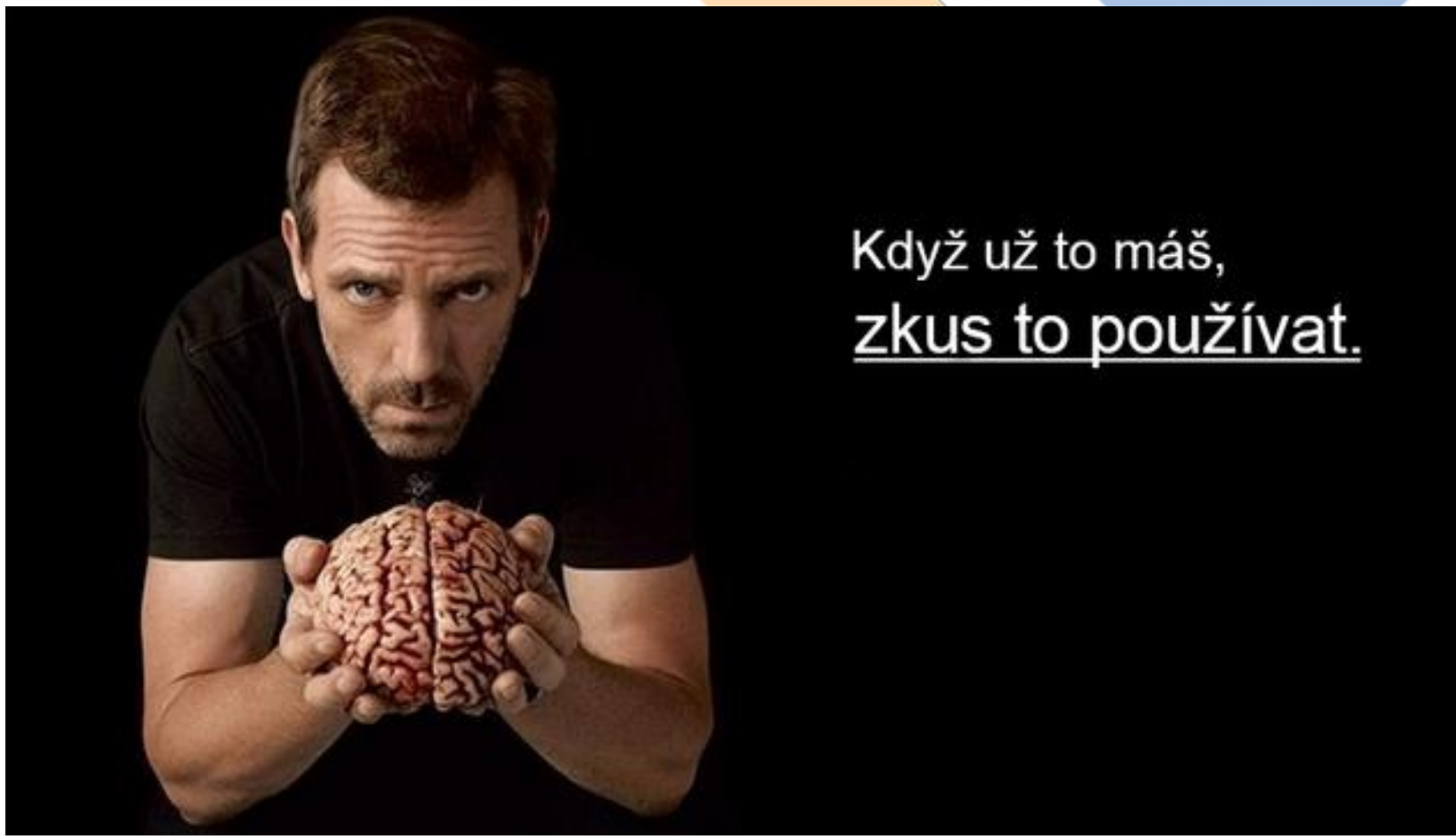

Závěrem:

Ve dvou to jde lépe.



Závěrem:



Když už to máš,
zkus to používat.



Děkuji za pozornost.

Klinika anesteziologie, resuscitace
a intenzivní medicíny 1. lékařská fakulta UK
a Všeobecná fakultní nemocnice v Praze

U nemocnice 2; 128 08 Praha 2

T: +420 224 962 243

F: +420 224 962 118

E: karim@vfn.cz

www.karim-vfn.cz