

LARRS - Lung-assisted renal replacement system

Princip fungování

- Systém pojmenovaný Forsterem et al. LARRS (Lung-assisted renal replacement system) umožňuje aditivně k funkci náhrady ledvin parciálně eliminovat CO₂ s cílem zlepšení respirační acidózy a možnosti snížení agresivity ventilačního
- V porovnání s jinými systémy k eliminaci CO₂ je výhodou LARRS, že není potřeba zajišťovat další invazivní vstupy

Indikační kritéria

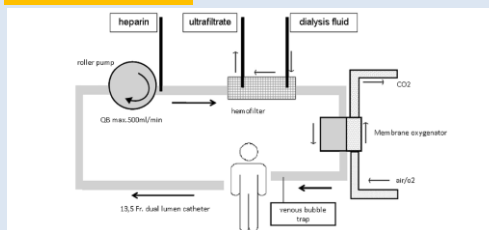
- ARDS a s ním spojená hyperkapnie a respirační acidóza
- Akutní selhání ledvin (šoková ledvina, metabolická acidóza, zvýšené hodnoty myoglobinu apod.)

Optimální nastavení terapie – průtok krevní pumpy 400 ml /min, průtok plynu 4 - 6 l/min

Table 2 Treatment modalities for low-flow CO₂ removal integrated into the RRT circuit

No.	Double-lumen catheter	Blood flow (ml/min)		Dialysate flow (L/h)		Ultrafiltration (ml/h)		Volume (ml)	Gas flow (L/min)	Oxy FiO ₂ (vol. %)	Treatment time (hours)
		F=4h	F=24h	F=4h	F=24h	F=4h	F=24h				
1	1	250	300	4.0	4.0	100	200	-845	6	100	30
2	1	330	400	2.0	2.0	200	0	-705	4	100	84
3	1	400	400	2.0	2.0	0	150	605	4	050	45
4	1	400	400	2.0	2.0	0	100	1215	6	040	215
5	2	300*	na	2.0*	na	100*	na	na	6	021	25
6	1	500	450	3.0	3.0	0	100	1340	6	021	101
7	1	330	250	2.0	2.0	100	150	-3345	4	021	83
8	2	400	450	2.0	1.5	40	100	-2055	6	021	71
9	1	400	500	2.0	2.0	0	0	180	6	021	92
10	1	250	250	2.0	2.0	50	0	2945	4	021	134

Schéma zapojení



Potřebné pomůcky a vybavení

- Přístroj na kontinuální hemodialýzu (včetně setu a kapsle)
- Výměník na eliminaci CO₂
- Dvoucestná dialyzační kanyla
- Antikoagulače

KAZUISTIKA

- Padesátiletý motocyklista, anamnesticky bez komorbidit, po čelní srážce s autobusem ve vysoké rychlosti. Po srážce zůstá zaklíněný pod autobusem. Při příjezdu RZP GCS 3, intubován, po vyproštění hyposaturace s SpO₂ 60%, přes bradykardii dochází k srdeční zástavě. KPR s reintubací pro suspektní dislokaci ETK do jícnu, ROSC 8minut. Letecky transportován na Oddělení urgentního příjmu (OUP) KARIM FN Brno.
- Na OUP analgosedován, anisokorie 3/2, bez výbavné fotoreakce, TK 58/30, sinusová tachykardie 140/min, zahájena masivní volumenterapií. Po částečném oběhové stabilizaci doplněno celotělové CT a RTG končetin. Dominuje trauma hrudníku, hémopneumothorax , mnohočetné zlomeniny žebér, bilaterálně rozsáhlé kontuze plic, dále intraparenchymální hematomy sleziny a jater, mnohočetné zlomeniny pánve a všech končetin a decolment levého stehna
- Na COS zevní fixaci bérce a obou femurů a revizi rány na stehně. Odhadovaná krevní ztráta 12 litrů, do příjmu na oddělení resuscitace a intenzivní medicíny (ORIM) podáno celkem 22TU EBR, 18TU ČZP, 3x trombonaplav, 10g fibrinogenu, 10l kystaloidů a 1,5l 6% HES. Ptes uvedenou hemovolumoterapii pacient výrazně oběhově nestabilní, na kontinuální vasopresorické podpoře noradrenalinem v dávce okolo 0,8mcg/kg/min, s hraničně udržitelnou oxygenací a eliminací CO₂.
- Na ORIM 3 zaveden rozšířený hemodynamický monitoring Vigileo ke sledování trendu srdečního výdeje při pokračující volumoterapii. Navzdory dosažení uspokojivých makrohemodynamických parametrů dochází k rozvoji oligurického renálního selhání. Dále také progredovala globální respirační insuficience při těžké kontuzi plic a rozvíjejícím se SIRS (viz. RTG) s nutností agresivního ventilačního režimu
- Pro nedostatečný efekt na krevní plyny - zejména perzistující hyperkapnii - zvažovány rescue postupy. Provedena bronchoskopie bez významného nálezu v dýchacích cestách, následný manévr bez zlepšení plicní compliance či oxygenace. Pronační poloha při oběhové nestabilitě a mnohočetných poraněních včetně pánve sledována příliš rizikovou. Proti ECMO hovořilo vysoké riziko transportu na jiné pracoviště.
- Vzhledem k indikované kontinuální náhradě ledvin při AKI zajištěna kapsle na mimotělní eliminaci CO₂ a rozhodnuto o napojení LARRS. Pod ultrazvukovou navigací zajištěna 13,5Fr dialyzační kanyla cestou levé femorální žíly. Použit přístroj pro venovenózní hemodialýzu (CVVHD) Aquarius firmy Edwards s napojením kapsle Maquet HLS Advanced 5,0 mezi dialyzační kapsli a detektor plynu. Po předplnění a úspěšných testech těsnosti okruhu zahájena CVVHD (průtok dialyzátu 2000ml/h, bez ultrafiltrace) s eliminací CO₂. Vzhledem k dominantnímu efektu průtoku krve systémem na intenzitu eliminace CO₂ snaha o dosažení maximálního průtoku krve, tolerováno 400ml/min. Prouc vzduchu eliminátorem nastaven na 4l/min.
- K prevenci krevního srážení v okruhu zvolena regionální citrátová antikoagulače. Během 10min po napojení systému patrný významný pokles EtCO₂ z 6,1 na 5,3kPa, zlepšení saturace z 91 na 98%. Do 2 hodin možné snížení PEEP a FIO₂. laktacidemie po napojení plechodně vzrostla až na hodnotu 11mmol/l, avšak již za snížování vasopresorické podpory bez poklesu srdečního výdeje a při nízkém SVV do 9%. 8 hodin po napojení systému začal laktát klesat, poté zajiženo stahování tekutin s cílem negativní bilance.
- Postupně zcela odejmuta sedace bez známek návratu vědomí. Z renálních důvodů provedena ještě intermitentní hemodialýza. Pátý den hospitalizace bohužel dochází k rozvoji bilaterální areaktivní mydriázy, na CT nález difuzního edému mozku s útlakem komorového systému, rozsáhlé ischemie obou hemisfér.
- Klinicky areflexie nad C1. Rodina informována v plném rozsahu. Proto po konferenci ošetřujícího personálu rozhodnuto o odnětí terapie. Převeden do paliativní péče. Pacient zemřel 136 hodin po příjmu.

Čas (T)	0	1	5	10	15	22	30	82	87
pH	7,13	7,11	7,12	7,10	7,15	7,21	7,23	7,41	7,37
Laktát	9,5	6,0	4,5	5,1	6,4	6,1	11	1,8	1,5
BE	-13,0	-10,9	-3,1	-3,8	-5,9	-5,3	-3,4	7,2	7,2
NRA	0,10	0,30	0,41	2,8	1,5	1,33	0,92	0,29	0,16
CI			3,1	2,9	2,4	3,1	3,0	2,8	3,2
KBT	1,0	4,5	9,4	11,0	12,8	13,5	14,4	12,8	12,3
P _{plat}			34	32	32	30	28	26	28
MV			6,6	12,1	13,8	12,0	12,4	13,2	13,2
pCO ₂	6,2	7,1	12,2	11,1	9,5	8,0	8,3	7,7	8,3
PEEP	5	5	8	18	18	15	14	12	12
FIO ₂	100	70	60	100	100	55	50	40	50
pO ₂	13,1	13,6	6,5	11,2	10,9	10,9	10,1	11,8	13

Literatura:

Low-flow CO₂ removal integrated into a renal-replacement circuit can reduce acidosis and decrease vasopressor requirements, Forster et al. Critical Care 2013, 17:R154

Low-flow veno-venous extracorporeal CO₂ removal: first clinical experience in lung transplant recipients, Franco Ruberto et al. Int J Artif Organs 2014; 37 (12): 911-917

