

# Pneumoperikard u polytraumatizovaného pacienta: kazuistika

M. Kovář<sup>1</sup>, K. Krčková<sup>1</sup>, J. Malásková<sup>1</sup>, O. Hrdý<sup>1</sup>, R. Šlaisová<sup>2</sup>, M. Felšöci<sup>3</sup>

<sup>1</sup> Fakultní nemocnice Brno, Klinika anesteziologie, resuscitace a intenzivní medicíny, Brno, Česká republika

<sup>2</sup> Fakultní nemocnice Brno, Klinika radiologie a nukleární medicíny, Brno, Česká republika

<sup>3</sup> Fakultní nemocnice Brno, Interní kardiologická klinika, Brno, Česká republika

## | Úvod

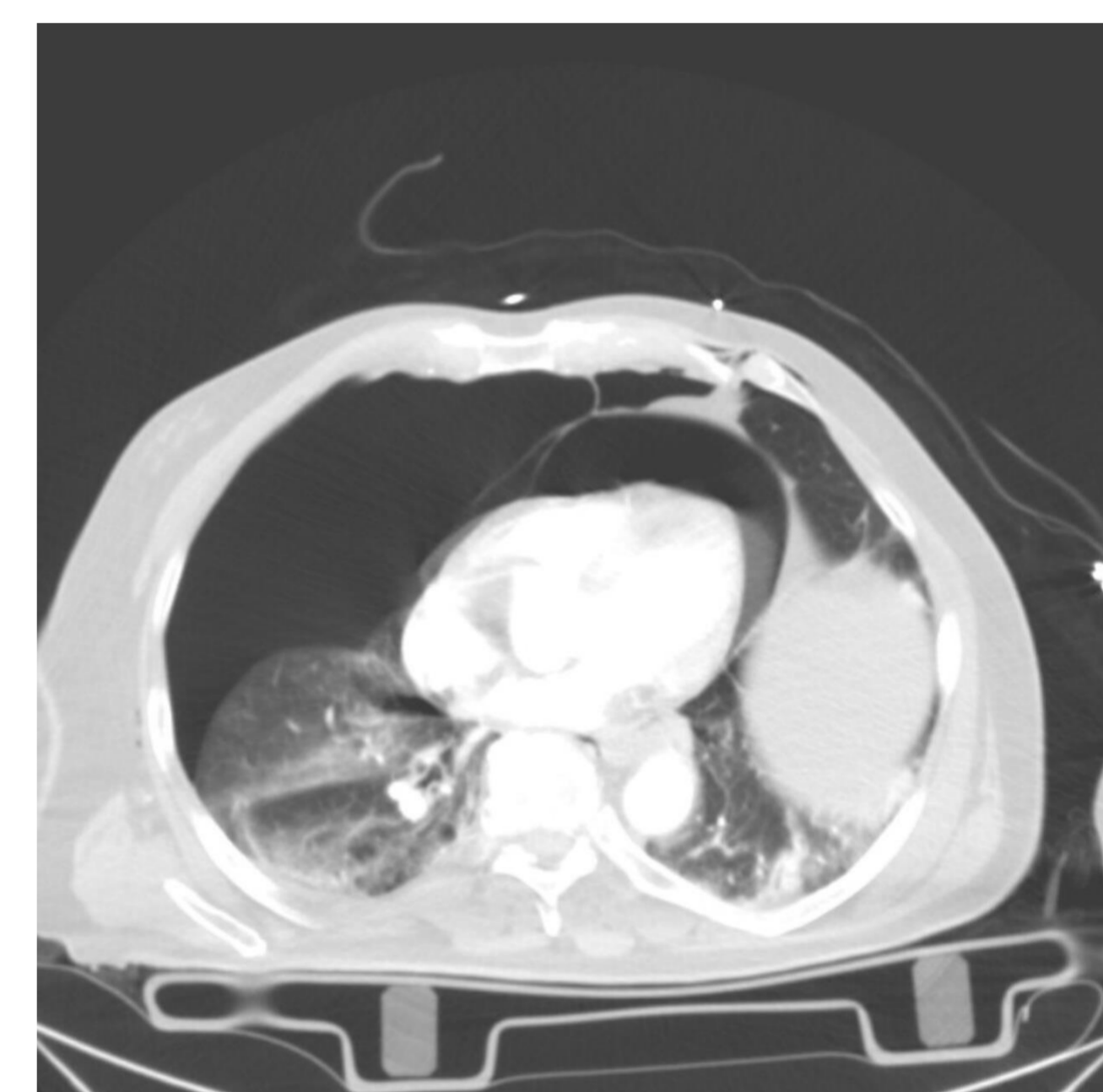
Při pneumoperikardu je v perikardiální dutině přítomen vzduch, nejčastějším důvodem je tupé či penetrující trauma hrudníku. Dalšími etiologiemi mohou být neonatální pneumoperikard, iatrogenní poškození (intervenční kardiologické výkony, punkce CVK), fistulace při karcinomech nebo abscesech a nahromadění plynu při anareobní perikarditidě. Dle přehledu dr. Cummingse má jen pneumoperikard 57% mortalitu (umřelo 127 pacientů z 221). Zajímavá je absence rozdílu mortalit mezi úmrtím u skupin pacientů s tenzním pneumoperikardem (mortalita 56 %; 53 zemřelých z 94) a pneumoperikardem bez tenzní složky (mortalita 58 %; 74 úmrtí z 127). Autor článku tuto absenci vysvětluje už samotnou tíží poranění či stavu způsobující pneumoperikard.<sup>1,2</sup>

## | Kazuistika

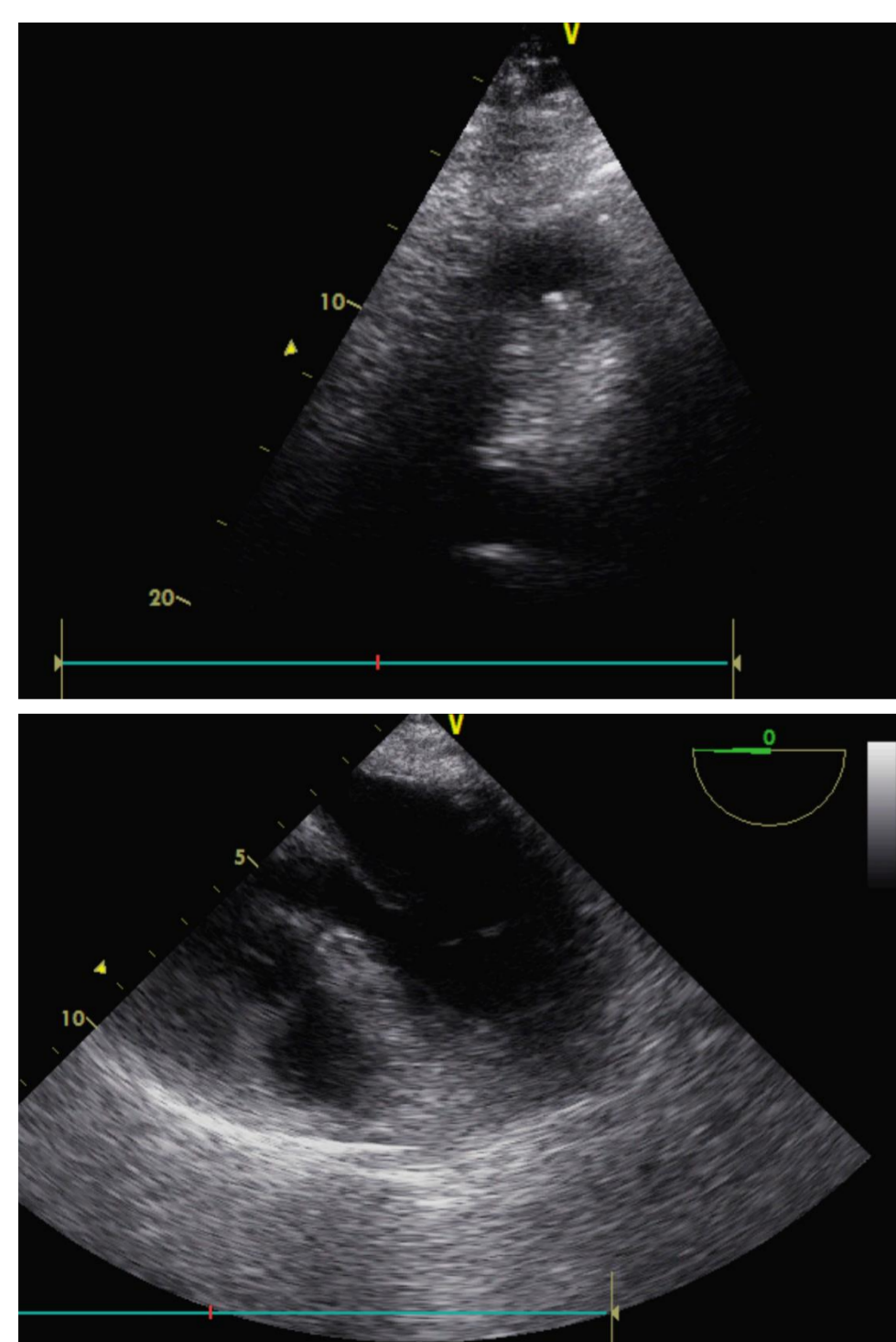
79letý muž, účastník dopravní nehody jako spolujezdec osobního automobilu (čelní srážka, užití bezpečnostní pásy i airbag, zaklíněný, vyproštěn), na místě při vědomí, s retrográdní amnézií, transportován po podání analgetik (metamizol, fentanyl) na Oddělení urgentního příjmu FN Brno. Zde vyšetřen v algoritmu polytrauma, dominuje poranění břišní dutiny a hrudníku. Lékařem urgentního příjmu ve zprávě explicitně zmíněna v rámci nálezu na CT tekutina kolem jater, PNO vpravo a fraktura humeru vlevo. Indikován k hrudní drenáži a operační revizi dutiny břišní na operačním sále. Podán 1 g kys. tranexamové, 4 g fibrinogenu, 1 g paracetamolu, 1,2g Amoksiklav. Pacient transportován na operační sál při vědomí, spontánně ventilující se stabilním krevním oběhem bez katecholaminové podpory.

Před indukcí do anestezie již počínající propad vědomí (GSC 13), oběhová nestabilita (70/50 mmHg, 101/min) a desaturující (SpO<sub>2</sub> 80 %). Při indukcii podáno 60 mg propofolu, 3 mg midazolamu, 1 µg sufentanilu a 80 mg rocuronia. Po indukcii výrazná hypotenze (50/24 mmHg) vyžadující katecholaminovou podporu až 0,92 µg/kg/min, při probíhající agresivní volumoterapii (celkem během anestezie podáno 3000 ml Ringerfunginu a 1000 ml 4% Gelaspanu) a hrudní drenáži vpravo a napojení hrudního drénu na aktivní sání.

Po provedení střední laparotomie dutina břišní vyplněna 1400 ml čerstvé krve, k dalšímu zlepšení oběhu dochází po hemosubstituci (podány 3 TU erytrocytů a 2 TU ČMP a 20 ml CaCl<sub>2</sub>). Konečná odhadovaná ztráta 1500 ml. V rámci „damage control surgery“ provedeny „packing“ fisury jater, resekce dvou úseků (80 a 20 cm) avitálního tenkého střeva při potřhaném mesenteriu. Kontinuita střeva neobnovena a ponechána k další operační revizi. Antibiotická léčba posílena o 240 mg Gentamicinu a 500 mg Metronidazolu. V průběhu výkonu anesteziolog informován o nálezu pneumoperikardu a pneumomediastinu na CT v rámci popisu druhého čtení, vzhledem k lepším se parametrům oběhu bez cílené terapeutické intervence. Pacient ponechán analgosedovaný, na středních dávkách katecholaminů 0,37 µg/kg/min předávaný na lůžkové oddělení ORIM III KARIM FN Brno.



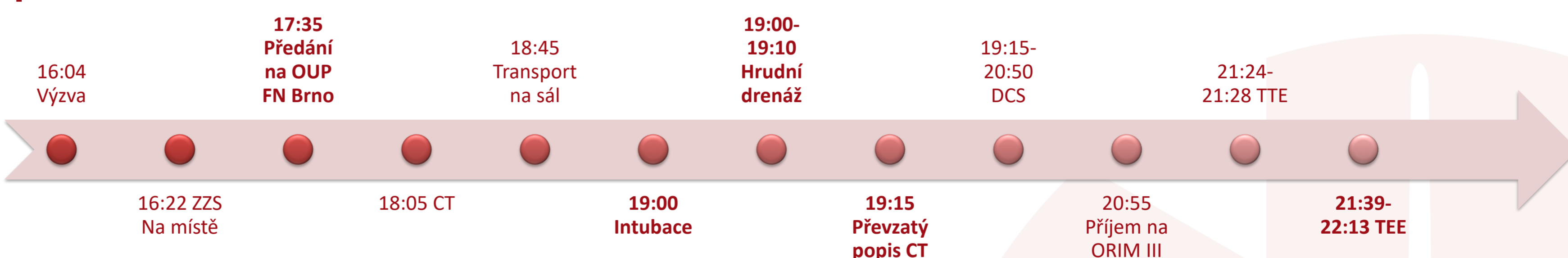CT na urgentním příjmu publikováno se svolením KRNM FN Brno



Zde volán kardiolog k provedení echokardiografie. TTE vyšetření nevytěžné pro emfyzém hrudní stěny. Na TEE již nález neodpovídající CT, srdeční oddíly bez zn. útlaku, diferencovány listy perikardu s hraničním množstvím tekutiny. Mírná imprese zadní a laterální stěny levé komory při suspekci na residuální PNO.

Druhý pooperační den obnovena kontinuita střeva, pacient se budí do kontaktu. Dále v pooperačním průběhu nutno drénovat i levostranný PNO, stav komplikovaný rozvojem ventilátorové pneumonie (nález: E.coli), 2x nutnost provést bronchoskopii s odsátím hlenových zátek. Čtvrtý pooperační den pacient extubován, šestý den provedena osteosyntéza fraktury levého humeru, devátý pooperační den rozvoj ICU deliria. Jedenáctý den hospitalizace pacient přeložený na KARIM FN Motol - trvalé bydliště ve Středočeském kraji.

## | Časová osa



## | Závěr

Kazuistika upozorňuje na pneumoperikard, vzácnou komplikaci traumat hrudníku. Zhoršující se oběhovou nestabilitu, vygradovanou při indukcii do anestezie a napojení na UPV s pozitivním přetlakem, způsobila patrně kombinace hypovolemického a obstrukčního šoku. Ke drenáži pneumoperikardu došlo nejspíše při drenáži pravostranného pneumotoraxu a napojení na aktivní sání. Nabízí se tedy existence otevřené komunikace mezi pneumoperikardem a pneumotoraxem.

Teoretickou otázkou zůstává možnost časné drenáže pneumoperikardu, předcházející samotné operaci. Punkce pod navigací UZ by pro emfyzém tkání nebyla technicky možná. Punkce bez navigace by při alterovaných anatomických podmínkách mohla být brána jako iatrogenní poškození. Jako jedinou reálnou možností zůstává drenáž pod CT navigací. Její provedení by ale oddalovalo samotnou revizi dutiny břišní a zhoršovalo rozvíjející se hemoragický šok.

<sup>1</sup> CUMMINGS, R. G., et al. Pneumopericardium Resulting in Cardiac Tamponade. *The Annals of Thoracic Surgery*. 1984, 37(6), 511-518

<sup>2</sup> RAPI, M. a VANÍČKOVÁ, K. Tenzní pneumoperikard - Vzácná komplikace traumat hrudníku? [online]. Mikulov: AKUTNĚ.CZ, 2012 ISSN ISSN 1803-179X. Dostupné z: <https://www.akutne.cz/index.php?pg=vyukove-materialy&tid=119>

