



Příběh probodlého srdce, aneb když je útočník někde kolem

Bc. Karel Kirs, DiS.

17. Prosinec 2022, 18:45

- Západ slunce: **16:01**
- Minimální teplota
Praha Braník: **cca -2°C**
- **Bezvětrí**



Zdroj: idnes.cz/praha/zpravy/strelba-utok-pobodani-praha-vysetrovani.A221218_094528_praha-zpravy_mav



Volání na tísňovou linku





Pacientka 1, přibližně 45 let

C

- 2 bodné rány cca 2 cm (hrudník + břicho), zástava krvácení „packing“ ran

A

- Dýchací cesty volně průchodné

B

- Dechová činnost zachována

C

- Pulsace hmatná na a. carotis

D

- **Bezvědomí, GCS 3**

E

- 2 bodné rány (hrudník + břicho)



Péče RZP (Pacientka 1)

- Packing rány hrudníku
CHITOGAUZE XR PRO
- Packing rány břicha
Elastické obinadlo
- I.O. proximální tibie
Plasmalyte 500 ml

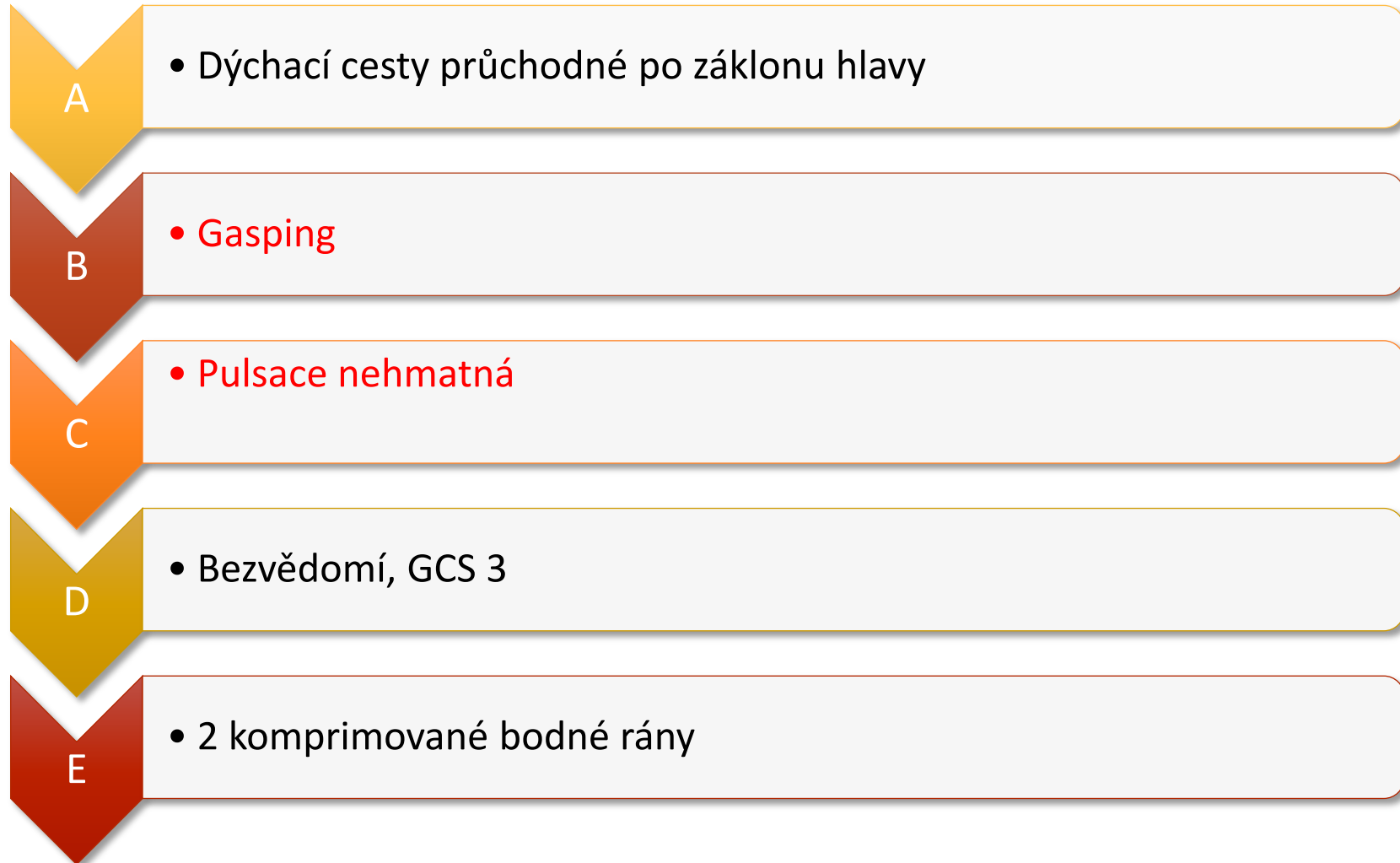


Informace ze strany svědků

„Teď tady pobodal druhou ženu!“



Vývoj stavu (Pacientka 1)





Péče RZP (Pacientka 1)

- Zahájena KPR (ERC GL 2021)
- Analýza rytmu
 - PEA



Stav (Pacientka 2)

- C** • Bodná rána na předloktí (edukace laiků, poskytnutí pomůcek)
- A** • Dýchací cesty volně průchodné
- B** • Dechová činnost zachována
- C** • Objektivně KP kompenzována
- D** • **Vědomí zachováno, GCS 15, schopná chůze s dopomocí**
- E** • Bodná rána na předloktí, bez dalších poranění



Vývoj stavu (Pacientka 1)

2 minuty KPR

ROSC - Sinusový rytmus

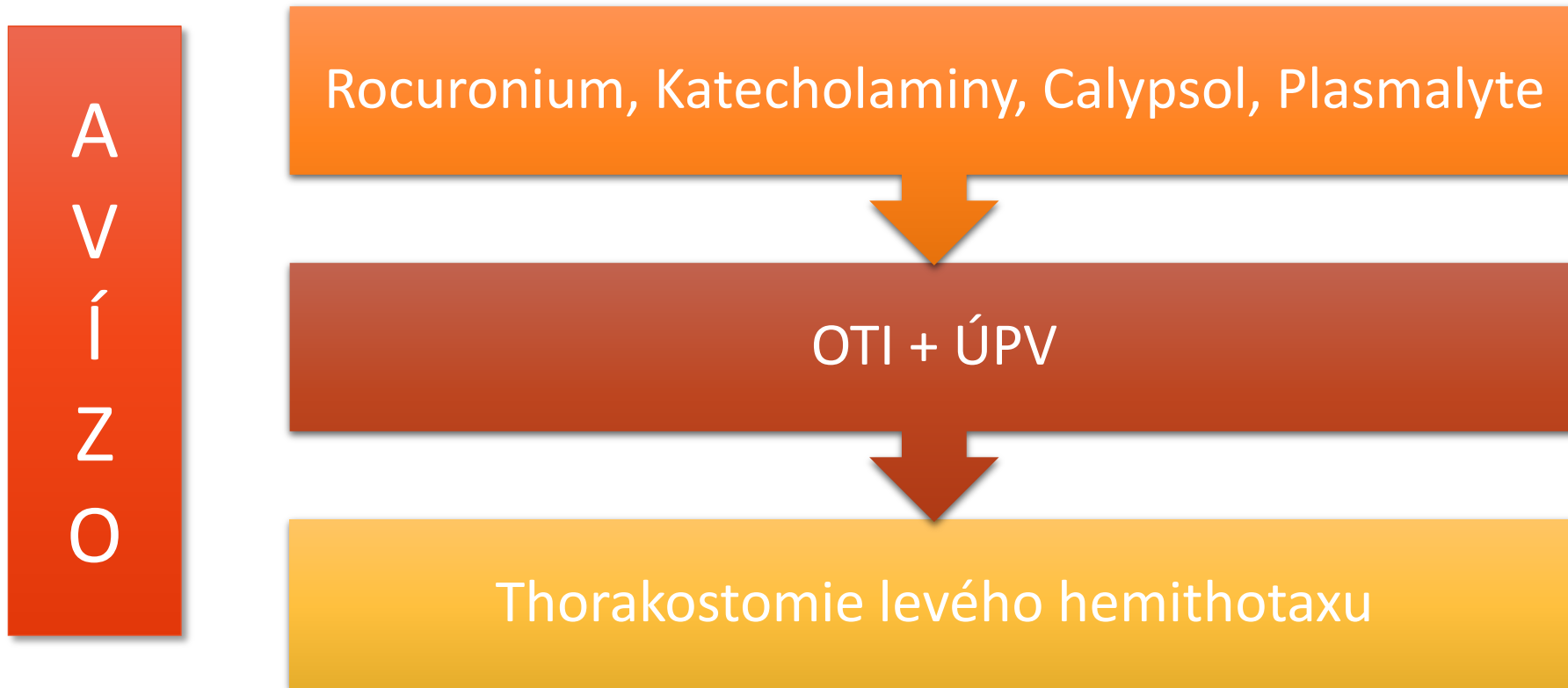
Bradykardie 35-45/min

Hmatná pulsace a. carotis

Exacyl 1 g i.o.



Průběh zásahu ve voze RZP





Vývoj stavu (Pacientka 1)

A

- Orotracheální intubace

B

- ÚPV, DF 12/min, vstupní SpO₂ 90 %, EtCO₂ 30 mmHg, otevřený pneumothorax

C

- Pulsace dobře hmatná na a. carotis, velmi slabě hmatná na a. radialis

D

- Bezvědomí trvá (+ anestezie), GCS 3, zornice isokorické L4/P4 mm

E

- 2 komprimované bodné rány, thorakostomie + hrudní drén v levém hemithoraxu



Dojezdové časy

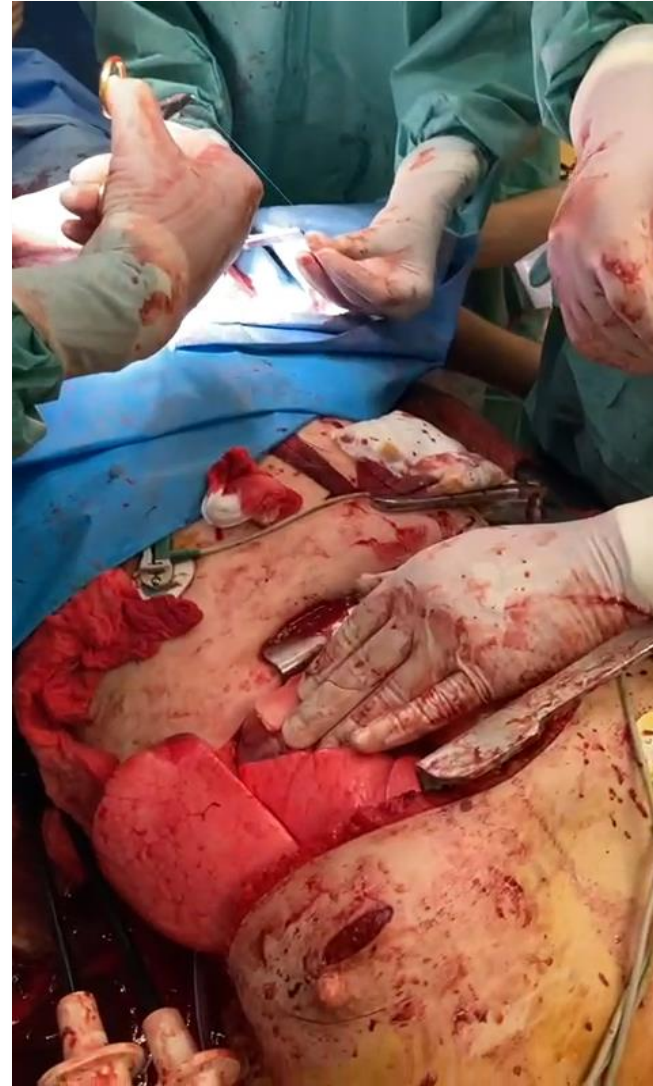RZP 1		RV		RZP 2		IP	
Výjezd	18:45	Výjezd	18:47	Výjezd	18:47	Výjezd	18:48
Na místě	18:45	Na místě	18:55	Na místě	18:55	Na místě	19:05
Transport	19:10	Transport	19:10	Transport	19:13		
CPALP	19:22	CPALP	19:22	CPALP	19:15		
Předání	19:25	Předání	19:25	Předání	19:30		

40 minut od incidentu do předání ve FNM

CPALP 19:22

Intervence ze strany FN Motol

- Thorakotomie
- Přibližně 2 cm rána v pravé komoře srdeční
- Ventrikulární fibrilace
- 80 minut přímé srdeční masáže
- ECMO



Zdroj: FN Motol




Časy ZZS x PČR

RZP 1	
Výjezd	18:45
Na místě	18:45
Transport	19:10
CPALP	19:22
Předání	19:25

PČR	
Výjezd	18:43
Na místě	18:45
Dopadený pachatel	18:54
Střelba+PP	18:55

Foto PČR



Zdroj: Krajské ředitelství policie hlavního města Prahy



Závěr

