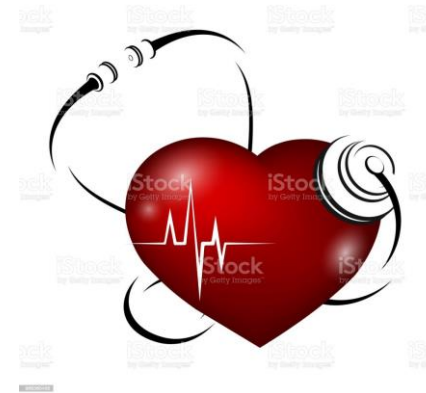


Nečekaný nález na EKG



MUDr. Bc. Barbora Truksová Zuchová

Tísňová výzva



- 2 hod. ráno
- komplikovaný hovor volající neslyšící, přepojovaný hovor přes tlumočnicka
- výzvu přijímá operátorka v zácviiku

Výzva pro posádku

- Muž 22 let
- Naléhavost II
- Dušnost, pálí plíce, bolesti na hrudi




Situace na místě


- Muž 22 let
- Astenického habitu
- Neslyšící
- S ničím se neléčí
- Alergie: ne
- FA: léky neužívá

Obtíže

- Druhý den infekce, udává pouze teplotu, nekašle, rýmu nemá
- U lékaře nebyl
- Antipyretika neužil
- Bolesti na hrudi neguje, udává pálení plic!



- TK 110/80
- 90/minutu
- SpO2 99
- GCS 15
- TT 38,7



- Volně mluví, poslechově bez patologického nálezu,
- Bez šelestu
- Normosaturace
- Opocení není
- Kolaps nebyl



- Bez bolesti na hrudi, běžné nachlazení druhý den
- Bez jakékoliv patologie v naměřených hodnotách a klinickém vyšetření
- Mladý muž astenického habitu

Co s pacientem?

- Ponechat na místě s poučením ať navštíví PL a komentářem o zneužití ZZS???
- Byl vůbec indikovaný výjezd?



Před ponecháním na místě forenzně natočit EKG....

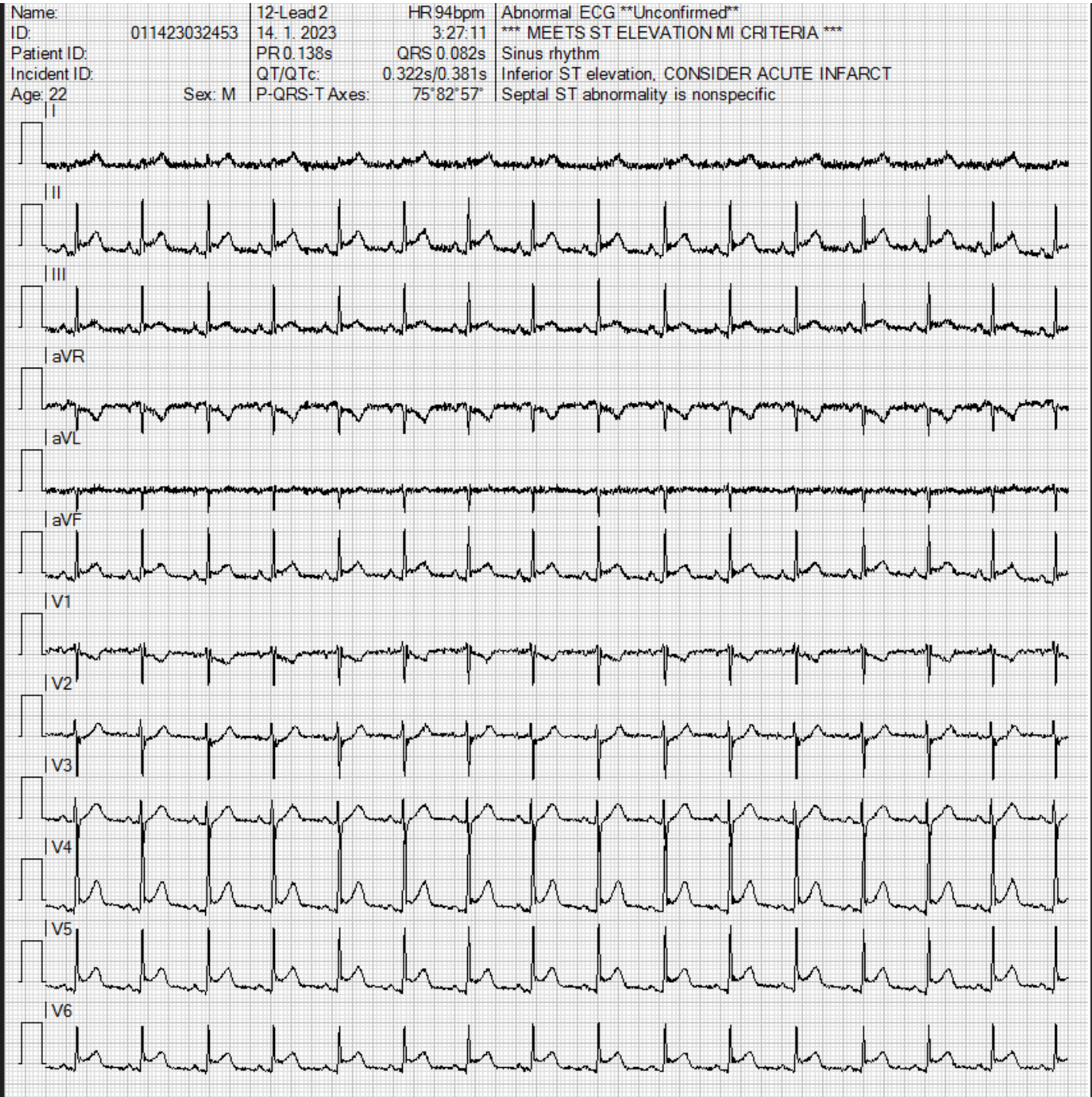
- Ale....



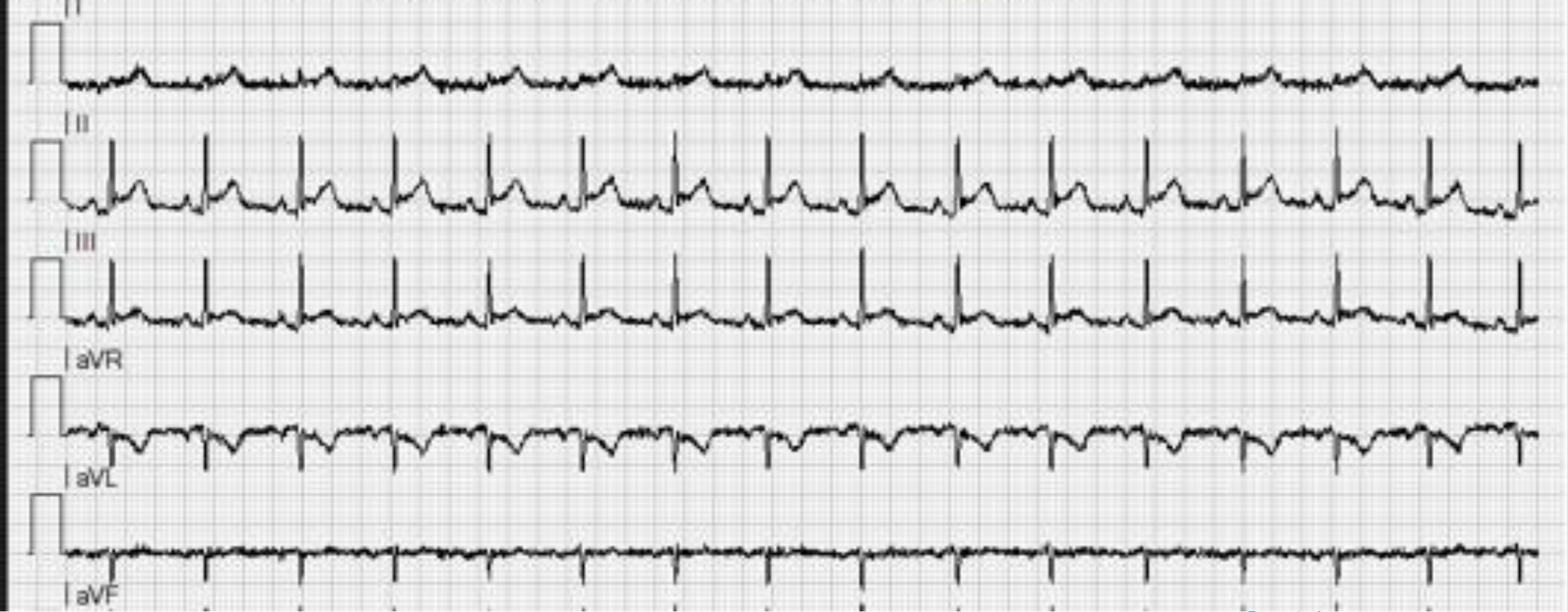

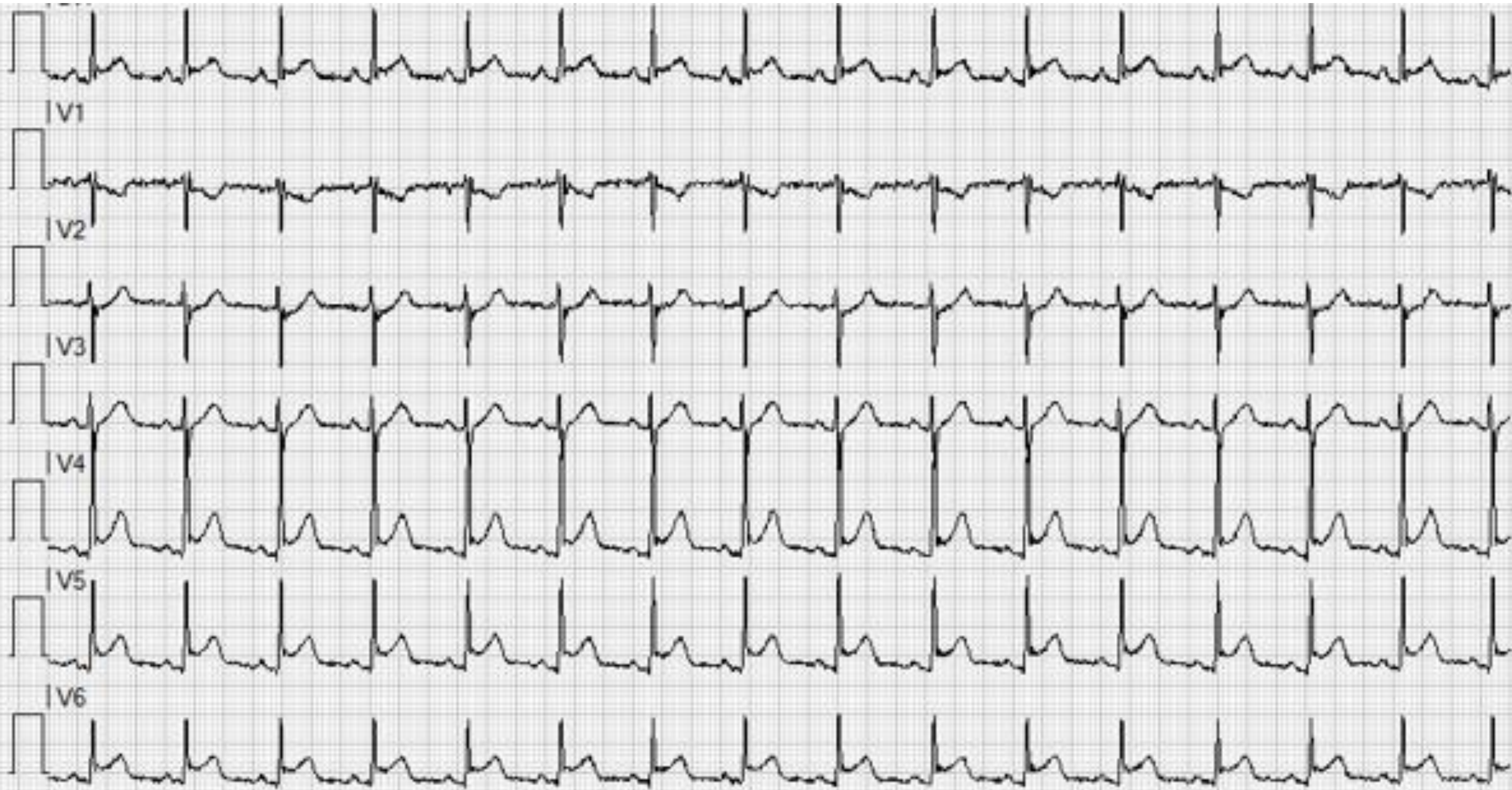
... o lidech a pro lidi ...

EKG



Name:		12-Lead Z	HR 94bpm	Abnormal ECG - Unconfirmed
ID:	011423032453	14. 1. 2023	3:27:11	*** MEETS ST ELEVATION MI CRITERIA ***
Patient ID:		PR 0.138s	QRS 0.082s	Sinus rhythm
Incident ID:		QT/QTc:	0.322s/0.381s	Inferior ST elevation, CONSIDER ACUTE INFARCT
Age: 22	Sex: M	P-QRS-T Axes:	75°82°57°	Septal ST abnormality is nonspecific





Diagnoza

- Perimyocarditis acuta



- Incidence akutní perikarditidy 28/100.000 obyvatel/rok
- 5% nemocných přijatých pro bolesti na hrudi
- 0,1% všech hospitalizací
- muži jsou postiženi 2x častěji než ženy

- Ostrá, náhle vznikající bolest pleuritického charakteru, retrosternálně (\pm iradiace) (90% případů)
- respiračně vázaná
- zmírňuje se ve vzpřímené pozici a předklonu
- zhoršuje se v poloze vleže

Diagnoza akutní perikarditidy

- Přítomnost aspoň 2 ze 4 klasických kritérií:
 - pleuritický typ bolesti na hrudi
 - poslechový nález perikardiálního třecího šelestu
 - typické EKG známky
 - nový / progredující perikardiální výpotek

Podpůrné nálezy: ↑ markerů zánětu (CRP, FW, leuko) známky zánětu na MRI / CT


EKG u perikarditidy

- Fáze 1 difuzní, konkavitou vzhůru obrácené elevace ST úseku, deprese PR úseku
- Fáze 2 normalizace úseků ST a PR
- Fáze 3 difuzní negativity vln T
- Fáze 4 normalizace vln T

Poučení?

- Pacient transportován do ZZ...
- Ale...na teploty druhý den posádky neposíláme..
- Mladý člověk...zdravý..
- Mladá operátorka v zácvičku...
- Nulový klinický nálezn....
- Přesto závažná dg...

Děkuji za pozornost



 pixers