

KURIOZITKY

*Klinika radiologie a nukleární medicíny LF MU a
Fakultní nemocnice Brno*

Gerstberger R

1. pacient

- muž, 63. ročník

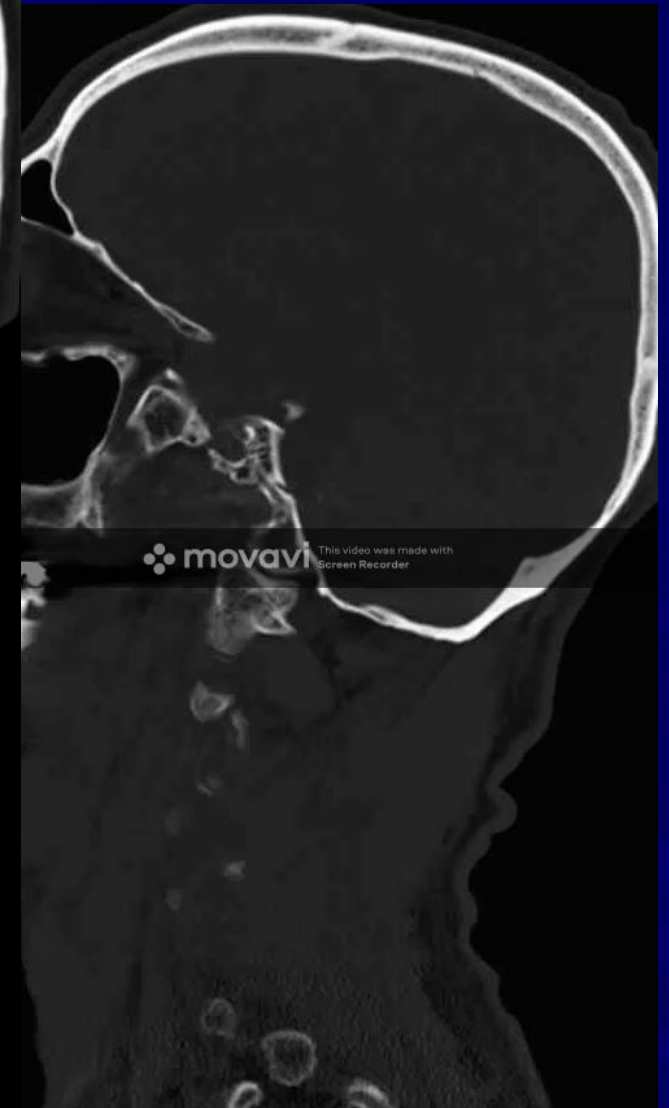
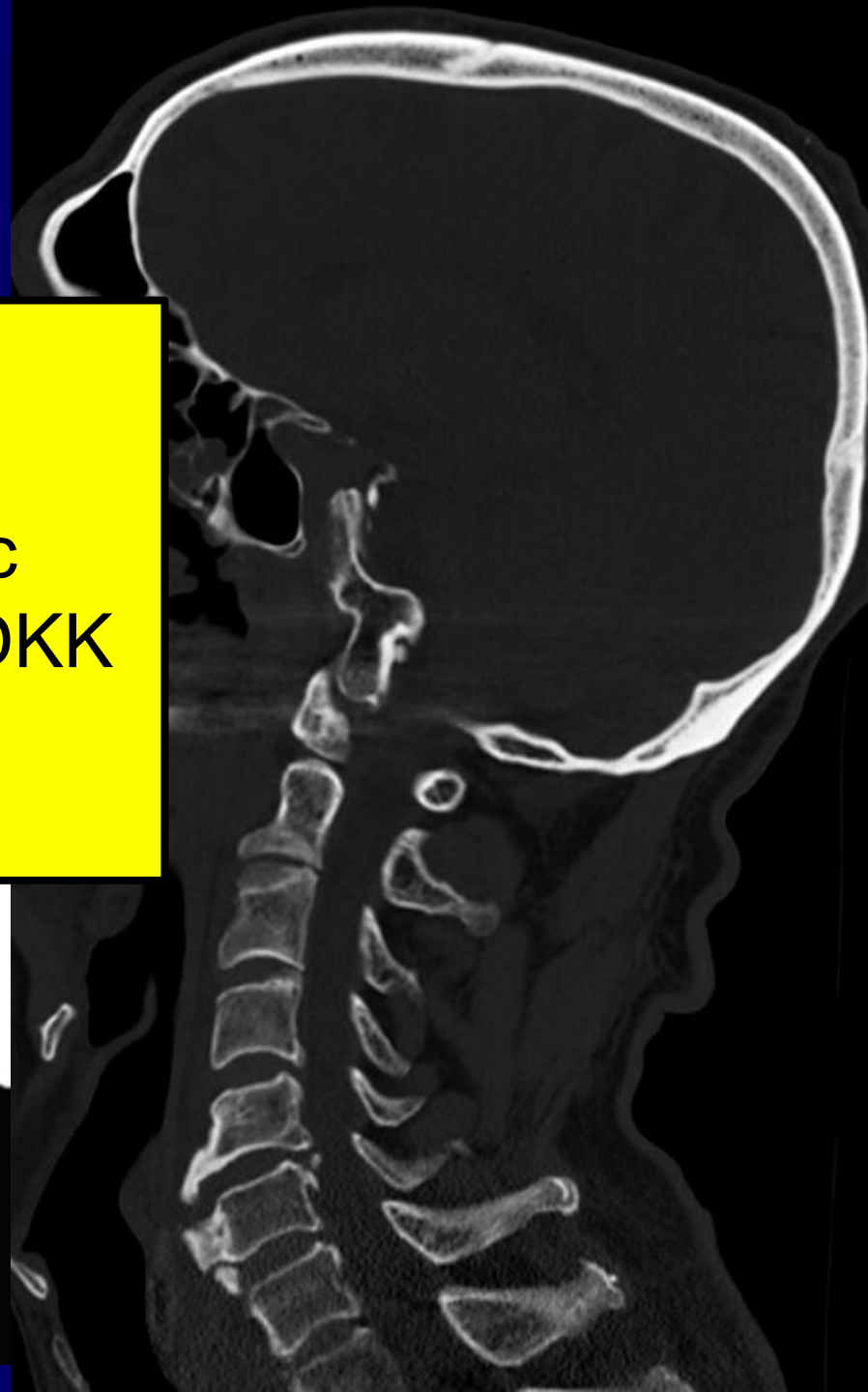
Předmět vyšetření:

CT mozek, Cp

Epikríza: Pacient popil něco piva a kořalek, při seskakování z koňského povozu jej srazilo něco se širokýma pneumatikama, neví co, asi motorka, upadl do stouhy, uhodil se do hlavy, byl chvílku zmatený, bolí za krkem, dovezen k ošetření do FNB.

Alergie: Upozornění: STATIM,
neguje

- dle CT podezření na diskoligamentózní poranění C5/6, navíc rozvoj plegie HKK, DKK - ad MR



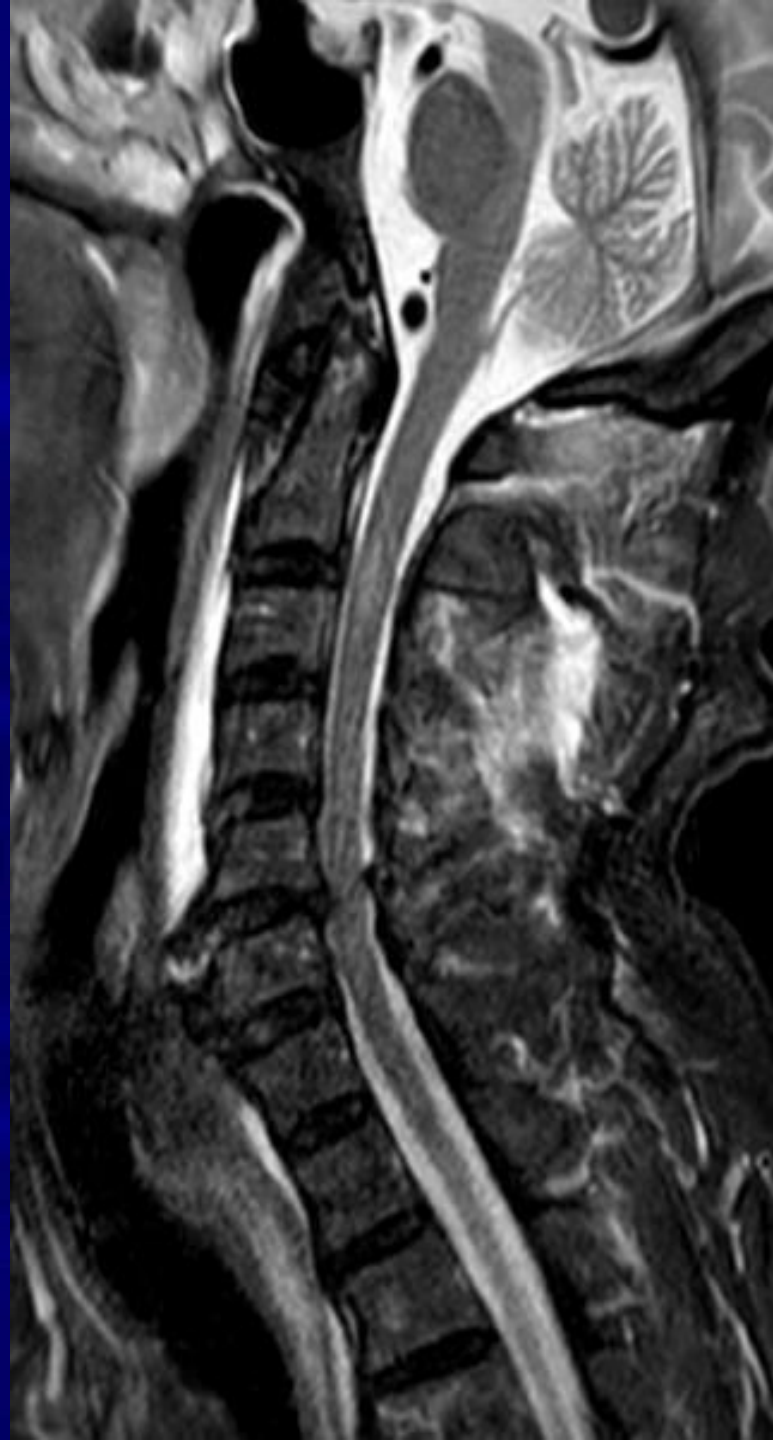
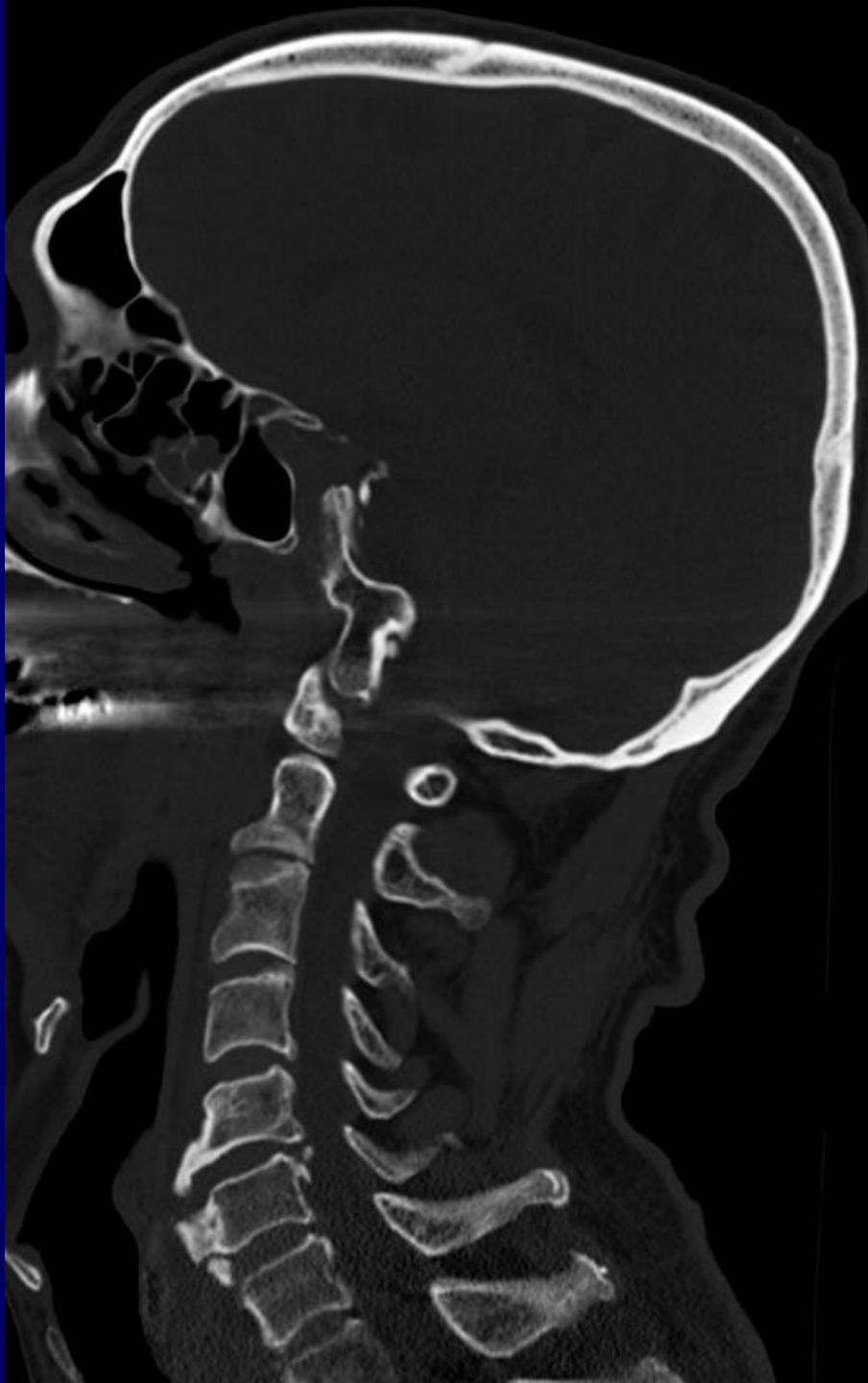

Závěr:

- diskoligamentózní poranění C5/6, přední podélný vaz, disk
- kompresivní myelopatie
- prevertebrální hematom

operace

laminektomie, diskektomie, přední fúze C5/6



2. pacient

- muž, 94. ročník

Předmět vyšetření:

CT hlavy C páteře po Th 3

Epikríza:

Přivezen RZP v doprovodu Policie ČR

Dnes spadl z koloběžky, když ujížděl před Policií, přiznává požití alkoholu a nescifické látky na sex - " gaba ", stěžuje si na bolesti L paže a ruky až se ztrátou citu, dále udává uder do hlavy, neví zdali byl v bezvědomí či nikoliv, dále bolesti C páteře, hrudníku, jiné obtíže neuguje.

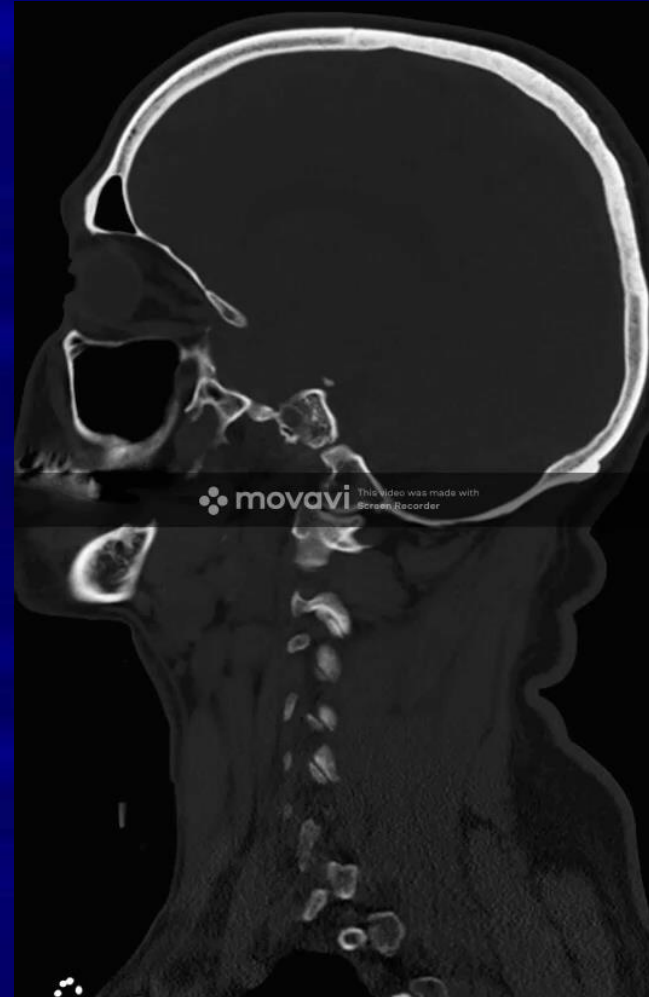
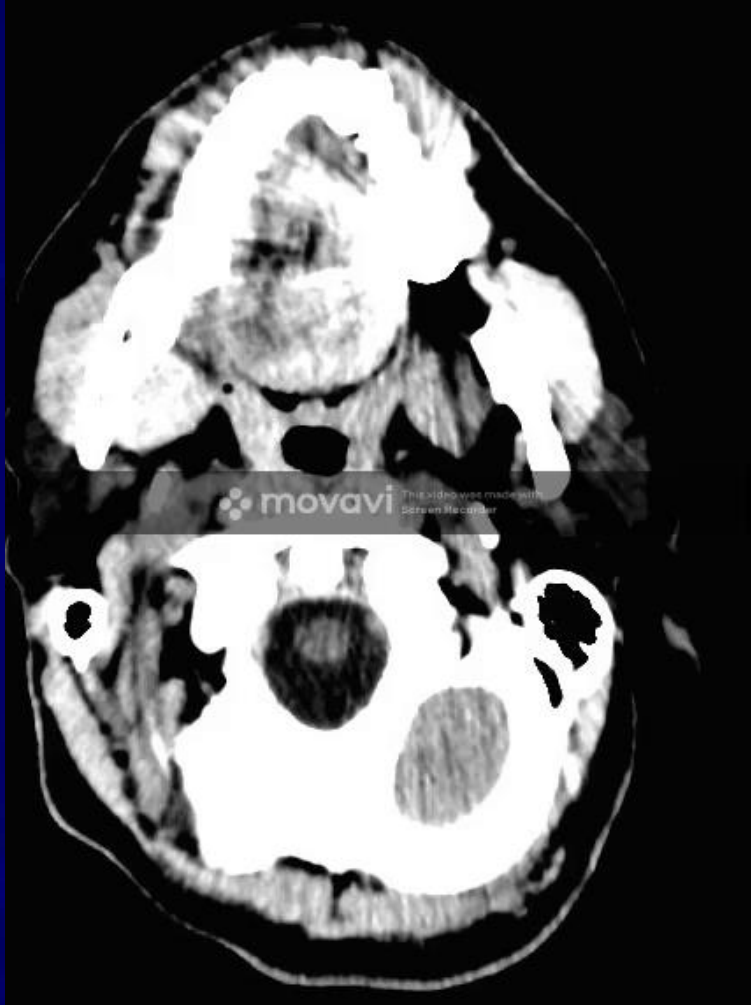OA: Hypertenze

FA: neví

AA. neuguje

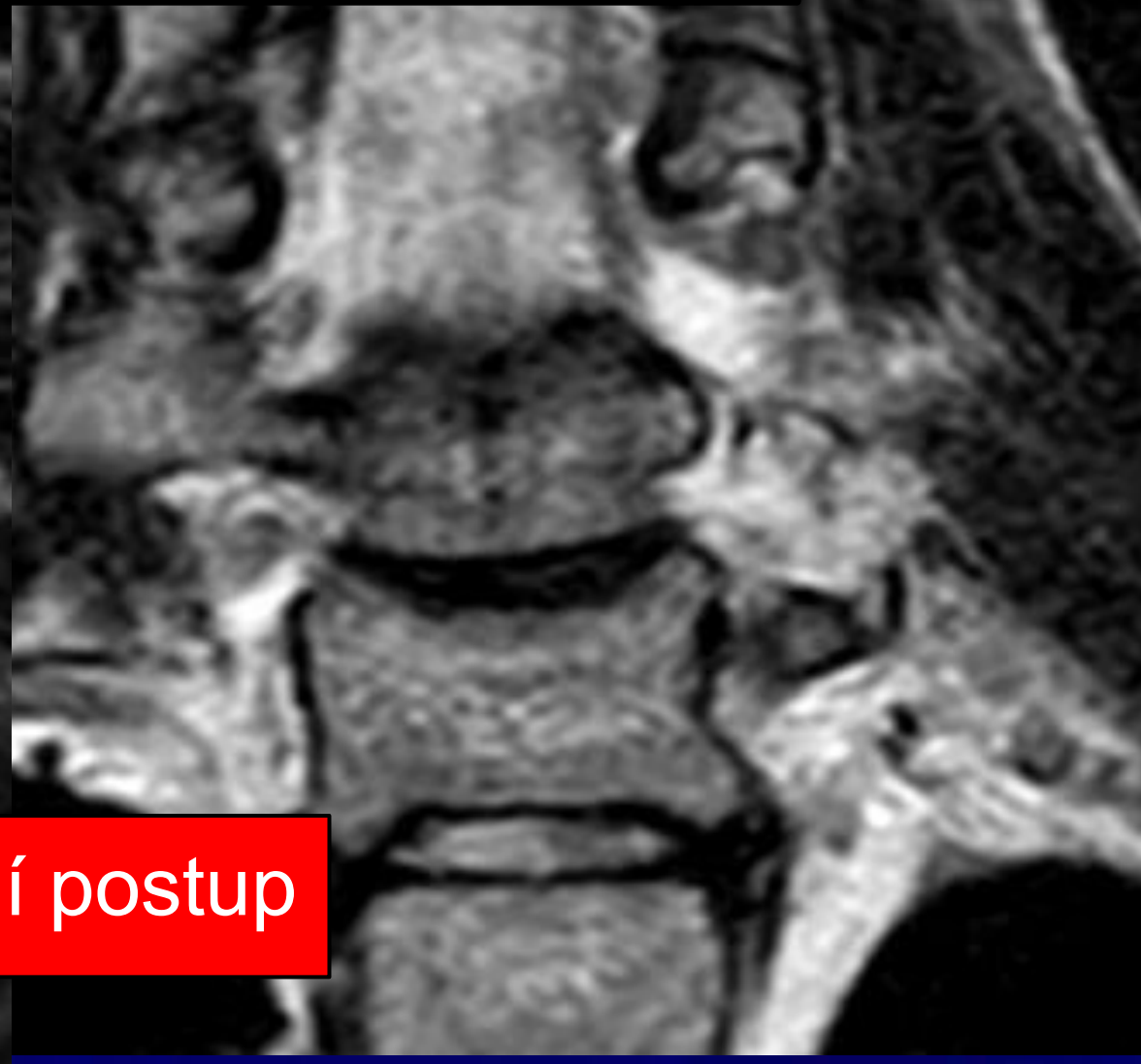
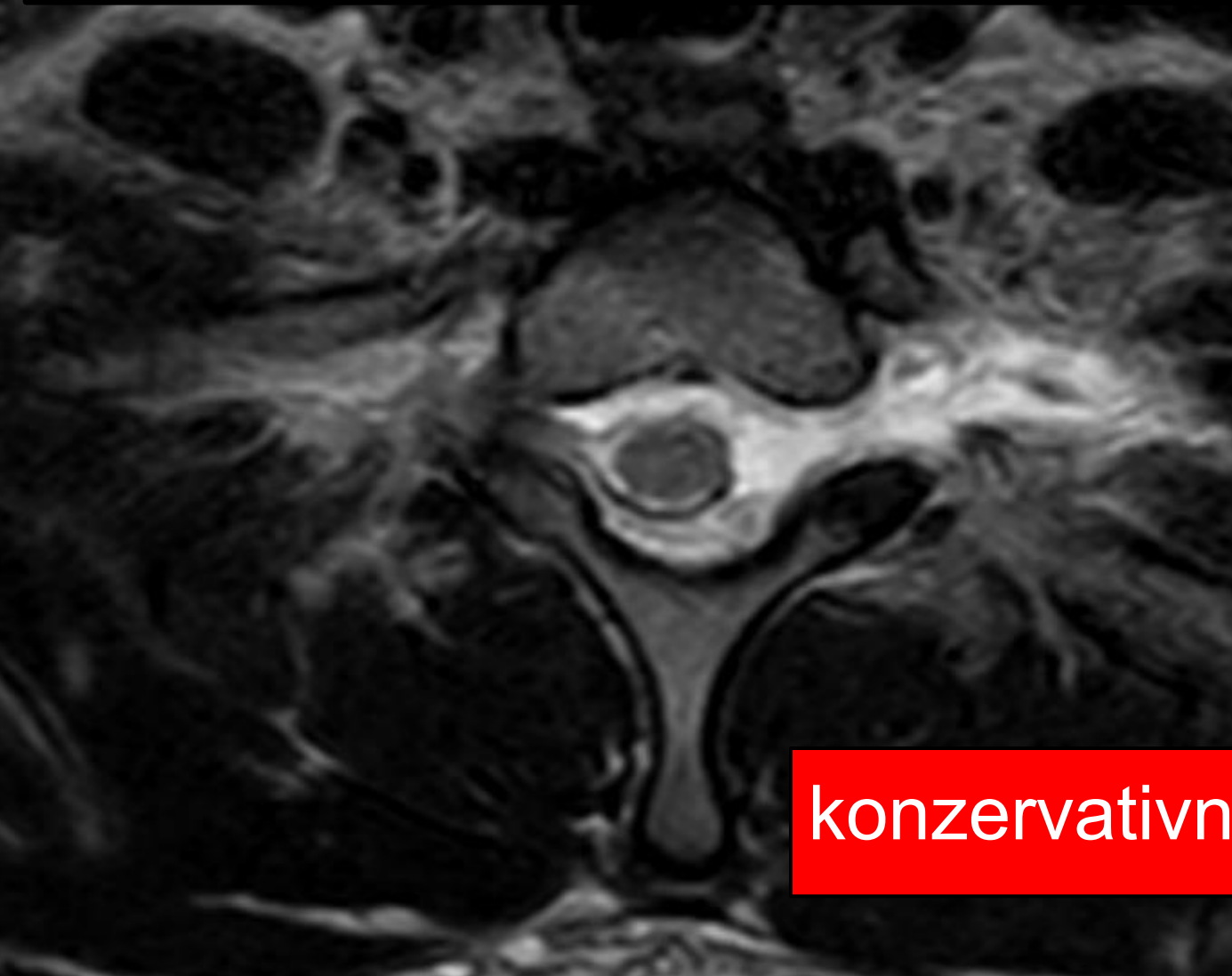2. pacient

- CT



Závěr:

- avulzní poranění nervových kořenů C7, C8, Th1 l.sin



konzervativní postup

<https://www.neurologiepropraxi.cz/pdfs/neu/2019/04/03.pdf>

Možnosti chirurgické léčby poraněného BP

Chirurgické techniky využívané v rámci řešení poranění BP lze rozdělit na **primár-**

ní rekonstrukce vlastního BP a dále na **sekundární korekční zákroky**, kterými se dále snažíme zlepšit funkční stav postižené končetiny. Mezi v současnosti používané techniky patří:

- přímá sutura nervových struktur
- rekonstrukce pomocí štěpů
- nervové transfery (neurotizace)
- volné svalové přenosy
- šlachové a svalové transpozice
- artrodézy a další zákroky na kloubech a kostech

3. pacient

- muž, 57. ročník

Předmět vyšetření:

CT mozku, Cp

Epikríza: Prosím o CT mozku a Cp u warfarinizovaného pacienta s náhle vzniklou intenzivní bolestí hlavy po sexu 2.8.2021 večer při opakovaných záklonech hlavy, nyní rozvoj bolestí krku, neurologicky bez ložiskové cerebrální symptomatiky.

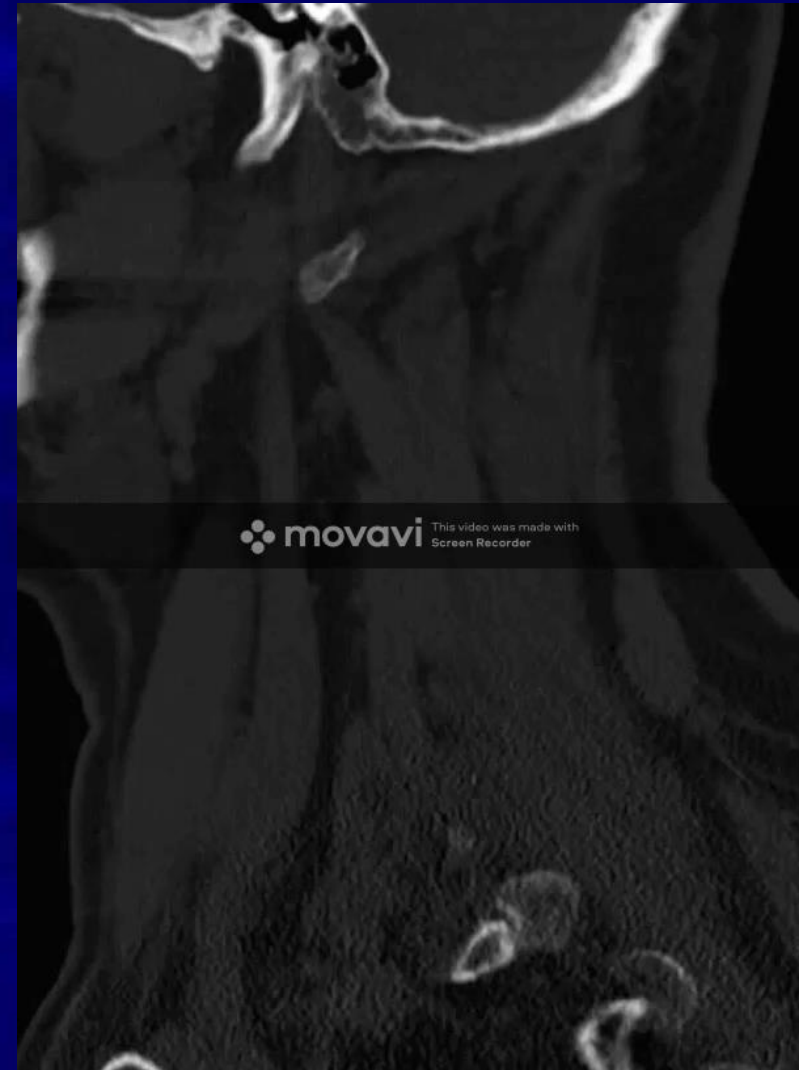
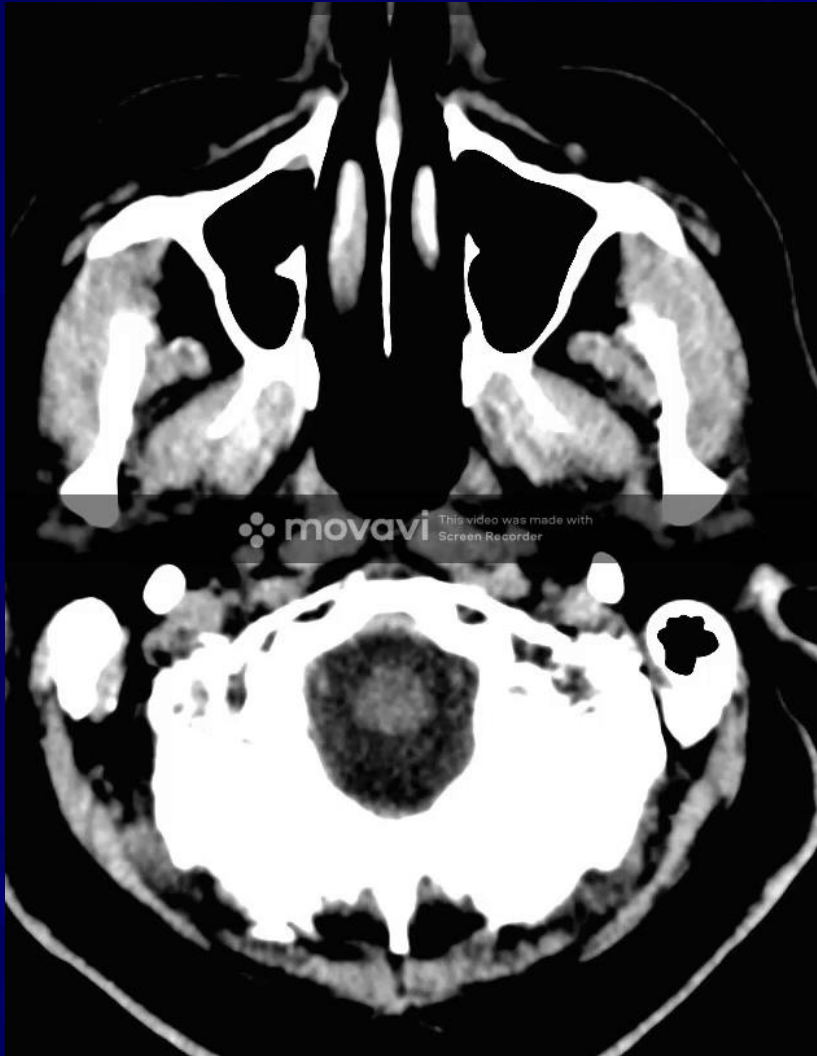Krvácení intrakraniálně - SAK? Trauma skeletu?

Děkuji.

Alergie: Upozornění: STATIM,
 neguje

3. pacient

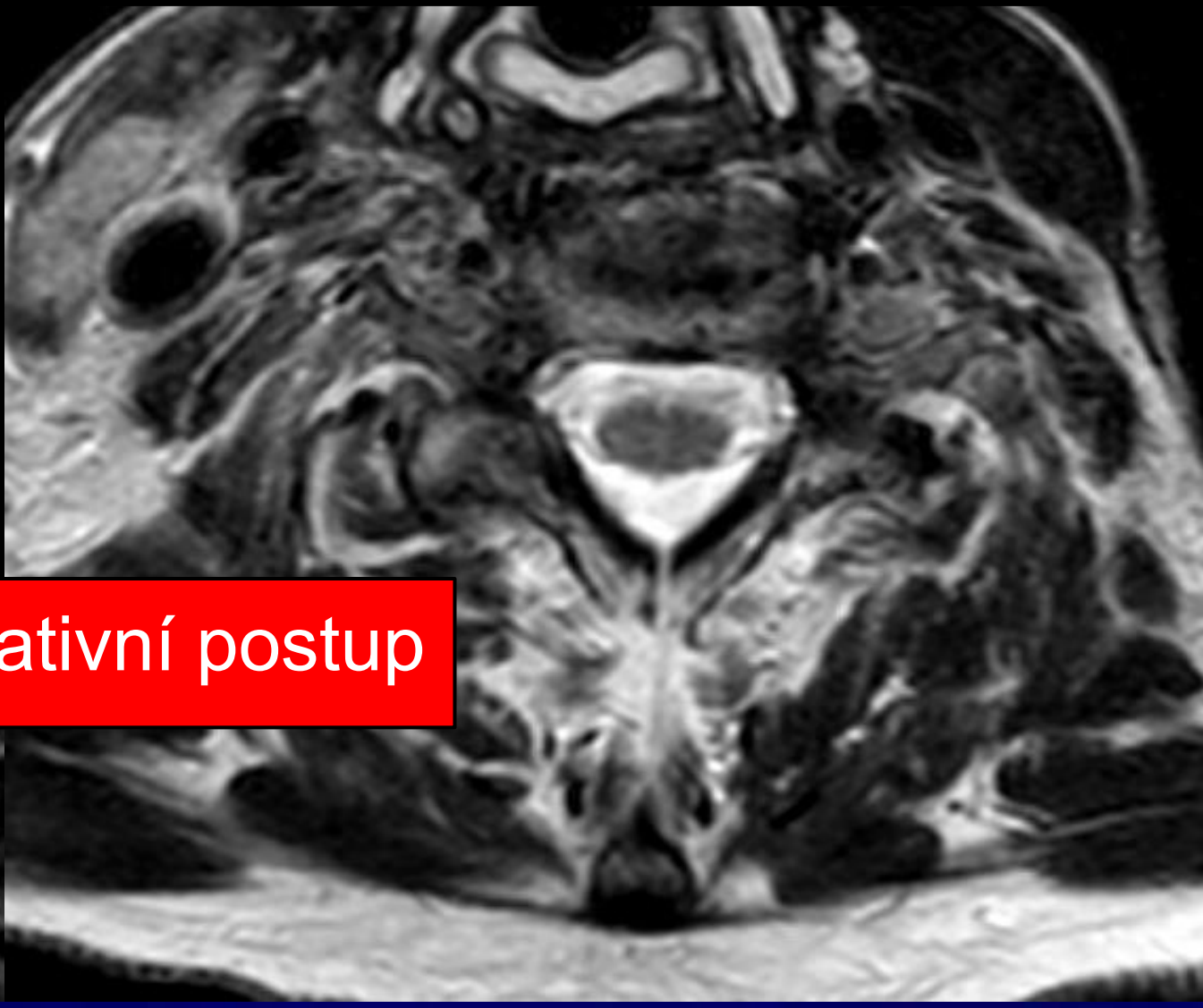
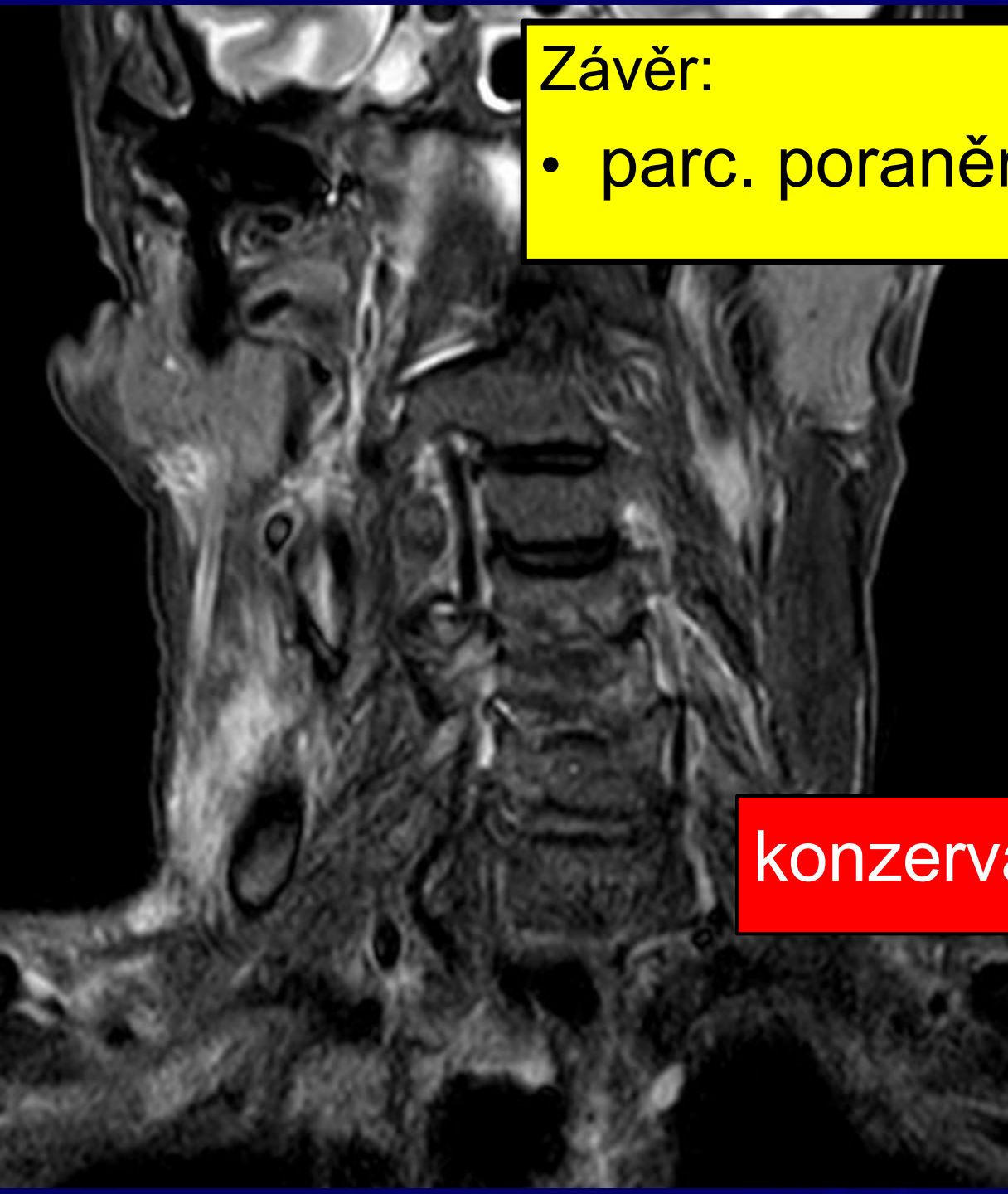
- CT



Závěr:

- parc. poranění m.sternocleidomastoideus l.dx.

konzervativní postup





((injury) AND (sternocleidomastoideus)) AND (sex)



Search

[Advanced](#) [Create alert](#) [Create RSS](#)

[User Guide](#)

Sort by:

Best match



Display options



MY NCBI FILTERS

No results were found.

TEXT AVAILABILITY

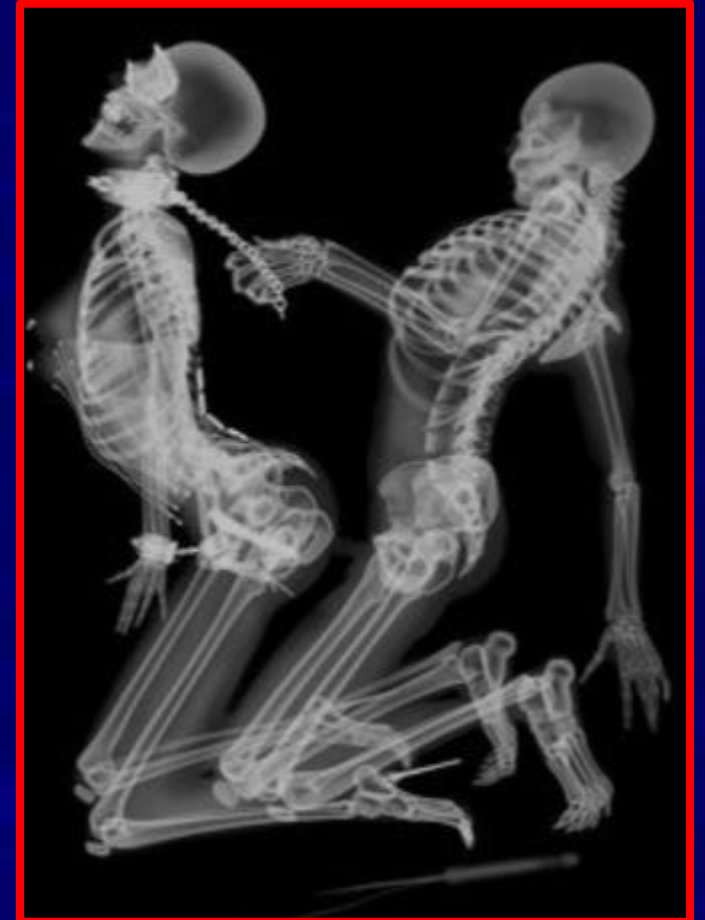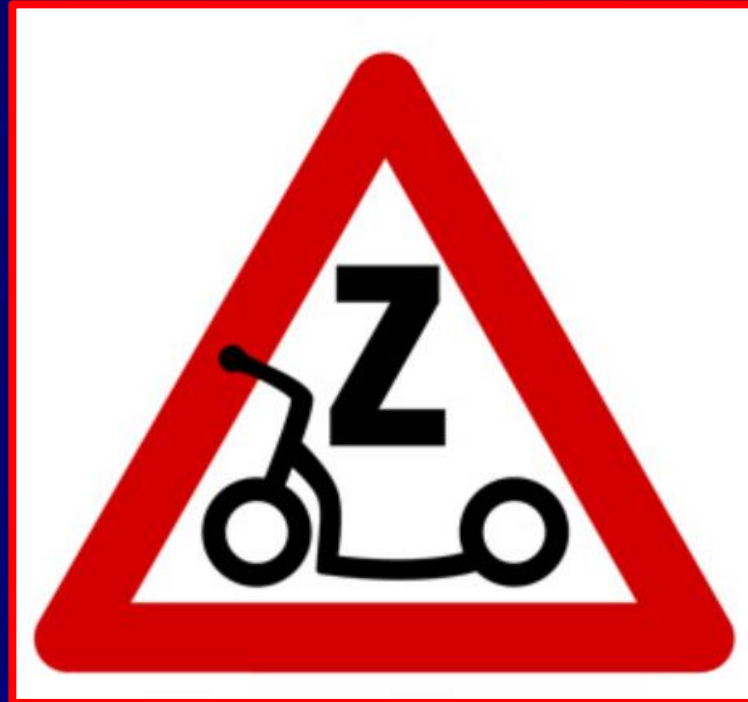Abstract

Free full text



Your search was processed without automatic term mapping because it retrieved zero results.

RESUMÉ



Mějte hezký den