Polytrauma u těhotných

Jaromír Kočí

Klinika urgentní medicíny

LF a FN Hradec Králové

Jsou jiné postupy u těhotné?

NE !

ATLS IX.ed

Stále stejné postupy

- e**X**ternal haemorrhage
- **A**irway with restriction of cervical spine motion
- **B**reathing and ventilation
- **C**irculation with hemorrhage control
- **D**isability: Neurological status
- **E**xposure / **E**nvironmental control

Stále stejné postupy

- Být připraven na to horší
- Včas přivolat gynekologa
- Při AVÍZU ZZS již gynekolog čeká

AXIOM

MATKA JE NA PRVNÍM MÍSTĚ

Jak zjistím, že je pacientka těhotná?

- Vidím
- Zeptám se
- UZ – eFAST
- hCG
- Těhotenská průkazka v dokladech

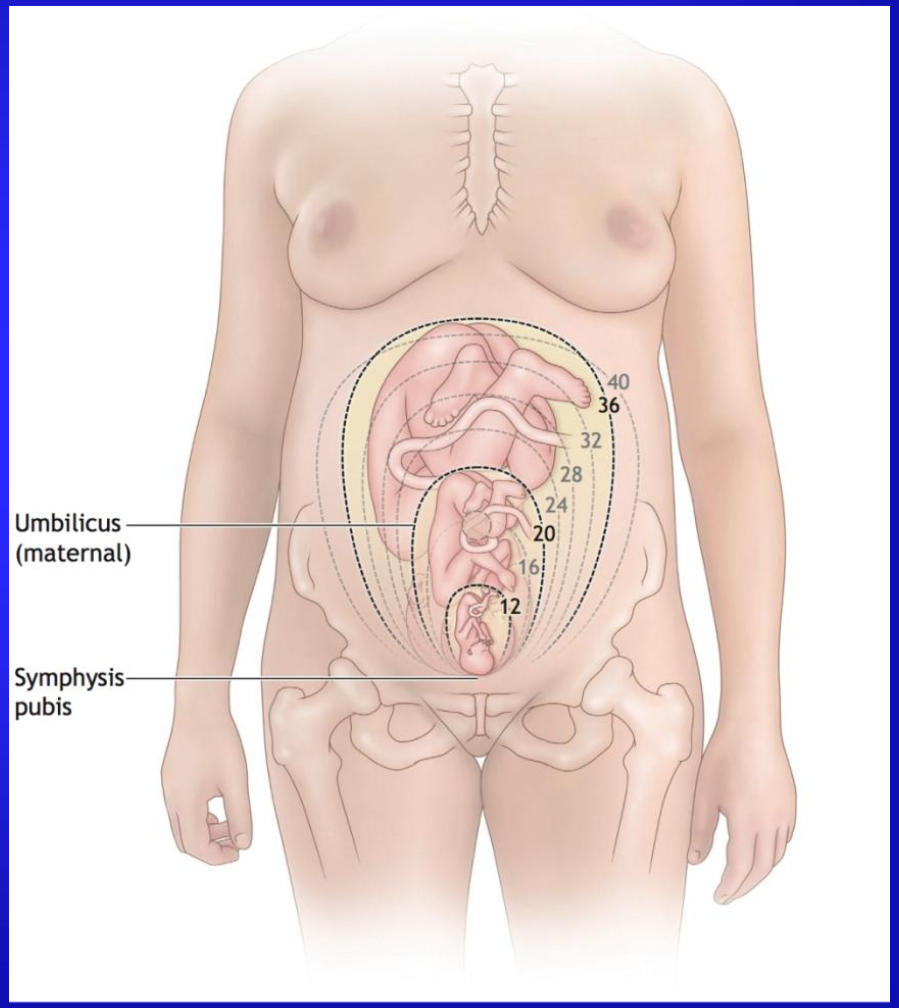

ATLS IX.ed

I. trimestr

- Děloha v kostěné pánvi
- Není riziko přímého traumatu plodu
- RIZIKO: potrat, isoimunizace

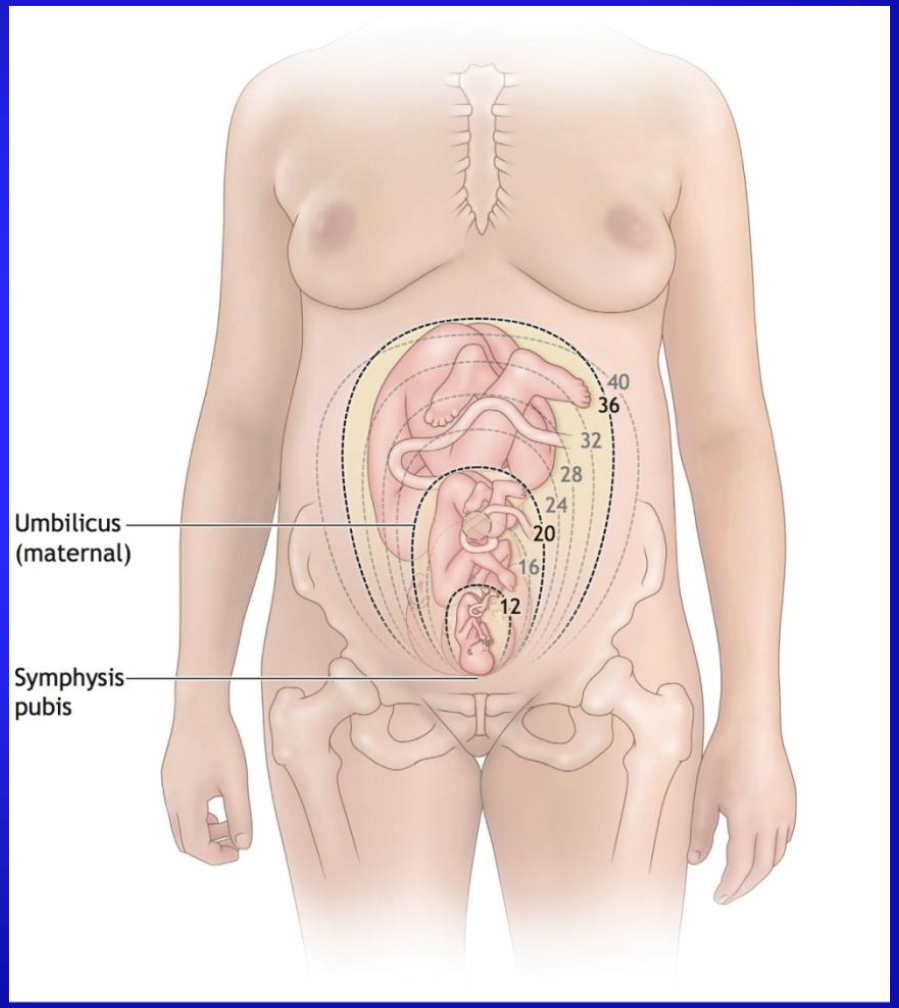

ATLS IX.ed

II. trimestr

- Děloha již mimo pánev
- Velké množství plodové vody
- RIZIKO: abrupce placenty
  embolie plodové vody
  isoimunizace

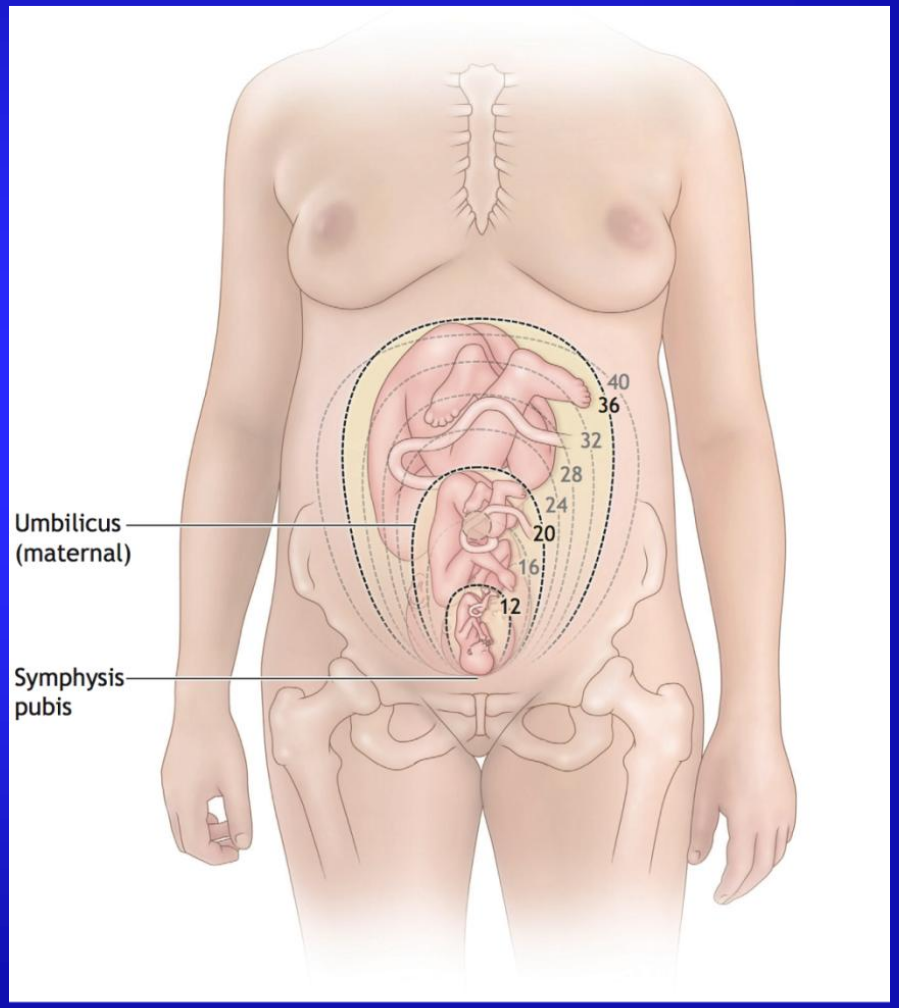

ATLS IX.ed

III. trimestr

- Děloha vyplňuje celou dutinu břišní – tenká stěna
- Při poloze na zádech je komprimovaná dolní dutá žíla
- RIZIKO: zlomenina pánve s přímým poškozením plodu

  abrupce placenty

  embolie plodové vody

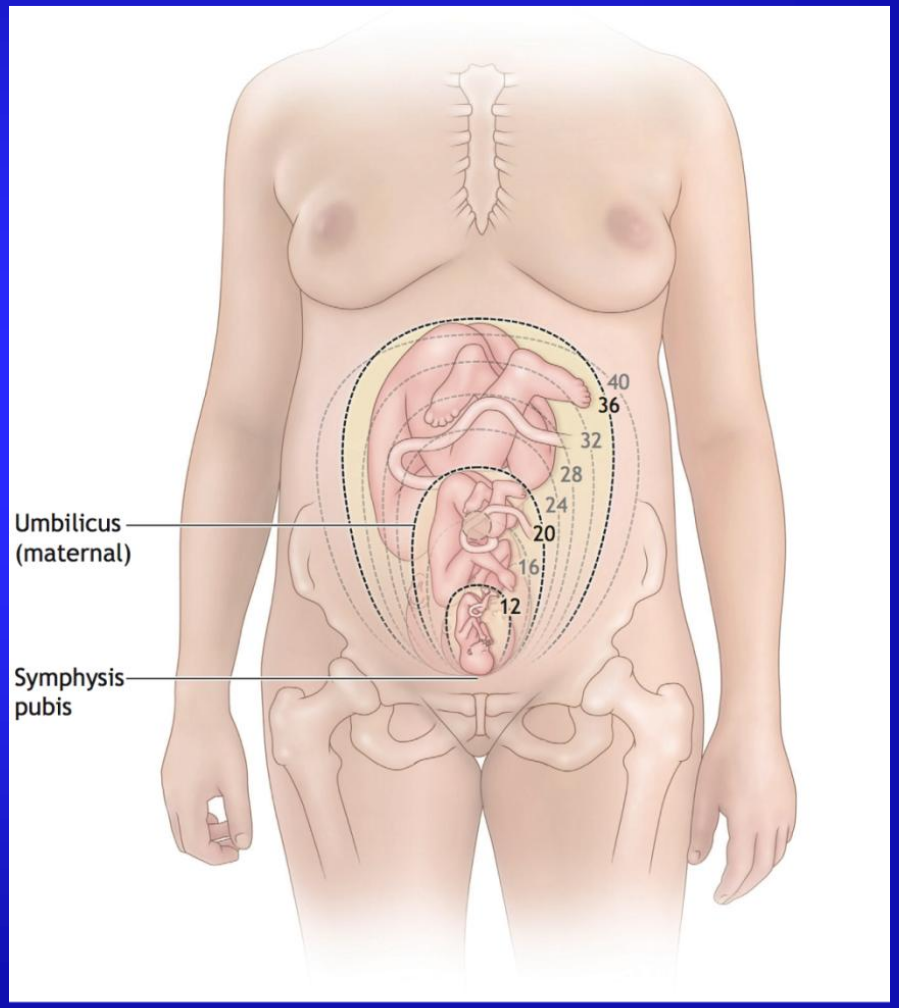

ATLS IX.ed

Fyziologické změny

- Vyšší minutová ventilace
- Vyšší tepová frekvence a srdeční výdej
- Větší objem krve
- Zpomalené vyprazdňování žaludku
- Nižší pCO_2
- Nižší hematokryt

ATLS IX.ed

Jaká jsou tedy rizika u těhotné?

- A – vyšší riziko aspirace
- B – obtížná ventilace
- C – pozdní manifestace šoku
- D – eklampsie

CAVE!

ALTERACE PLODU PŘEDCHÁZÍ PROJEVŮM ŠOKU U MATKY

ATLS IX. ed

Jaké jsou změny v managementu?

- A – žádné
- B – hrudní drén – vyšší poloha bránice
- C – CAVE vaginální krvácení, odtok plodové vody, sledovat alteraci plodu
  - Včas umístit pacientku na levý polobok
- D – poranění mozku/eklapmpsie

Jaké jsou změny v managementu?

- Včas indikovat sekci/zvážit rizika
- Ideálně ve spolupráci s gynekologem
- Ideálně jako součást operační léčby těhotné

RTG VYŠETŘENÍ – JE NĚCO JINAK?

- Absolutně NE!
- Matka je na prvním místě
- Pokud váhám, tak to vyšetření asi není potřeba…

- Žena 28 let
- 32. týden gravidity
- Zhmoždění hrudníku a plic
- Observace 24 hod., porod ve 40. týdnu OK

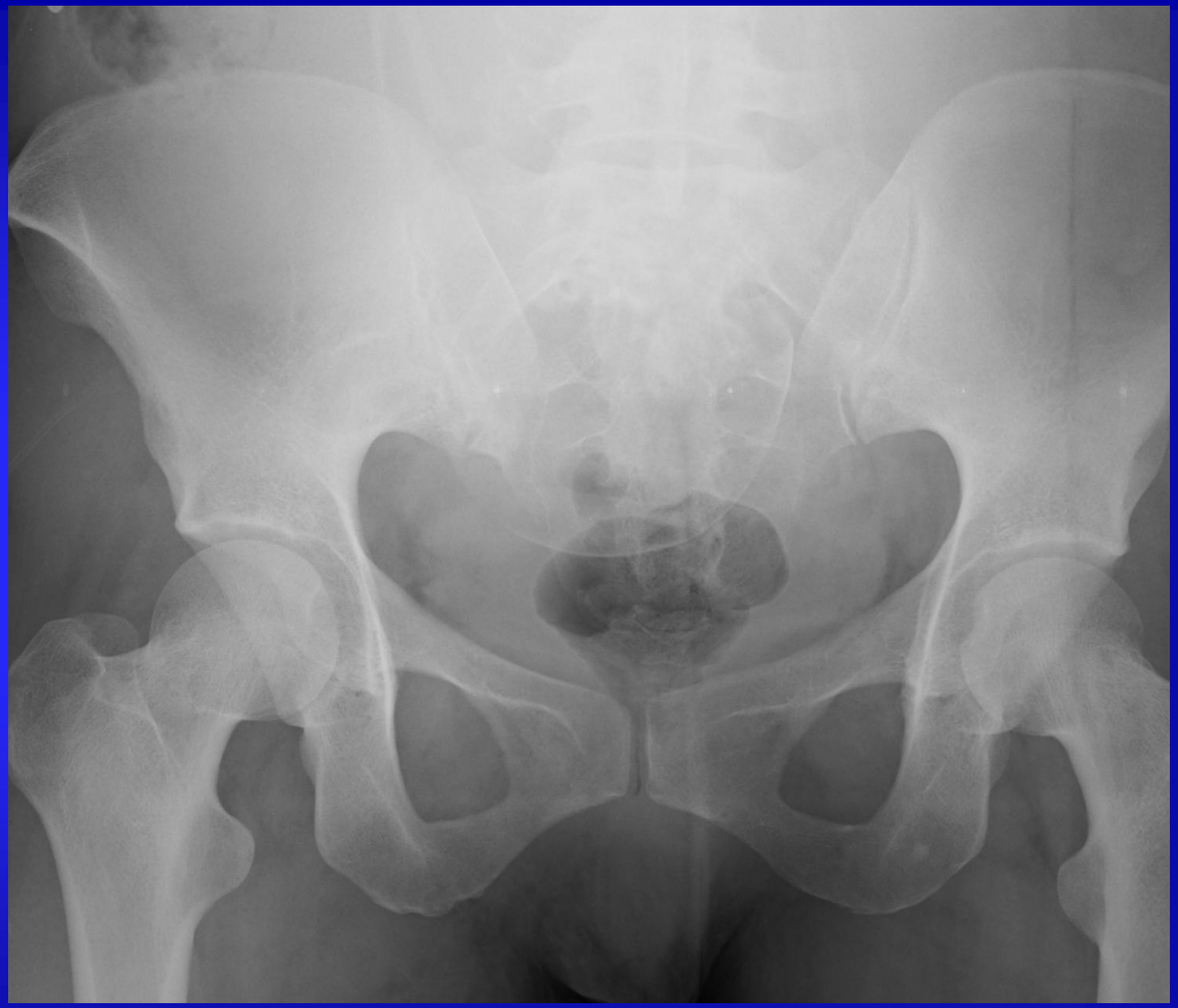

- Žena 24 let
- 39. týden gravidity
- Zlomenina pánve a levé klíční kosti
- Sekce, zevní fixace, OS klíční kosti

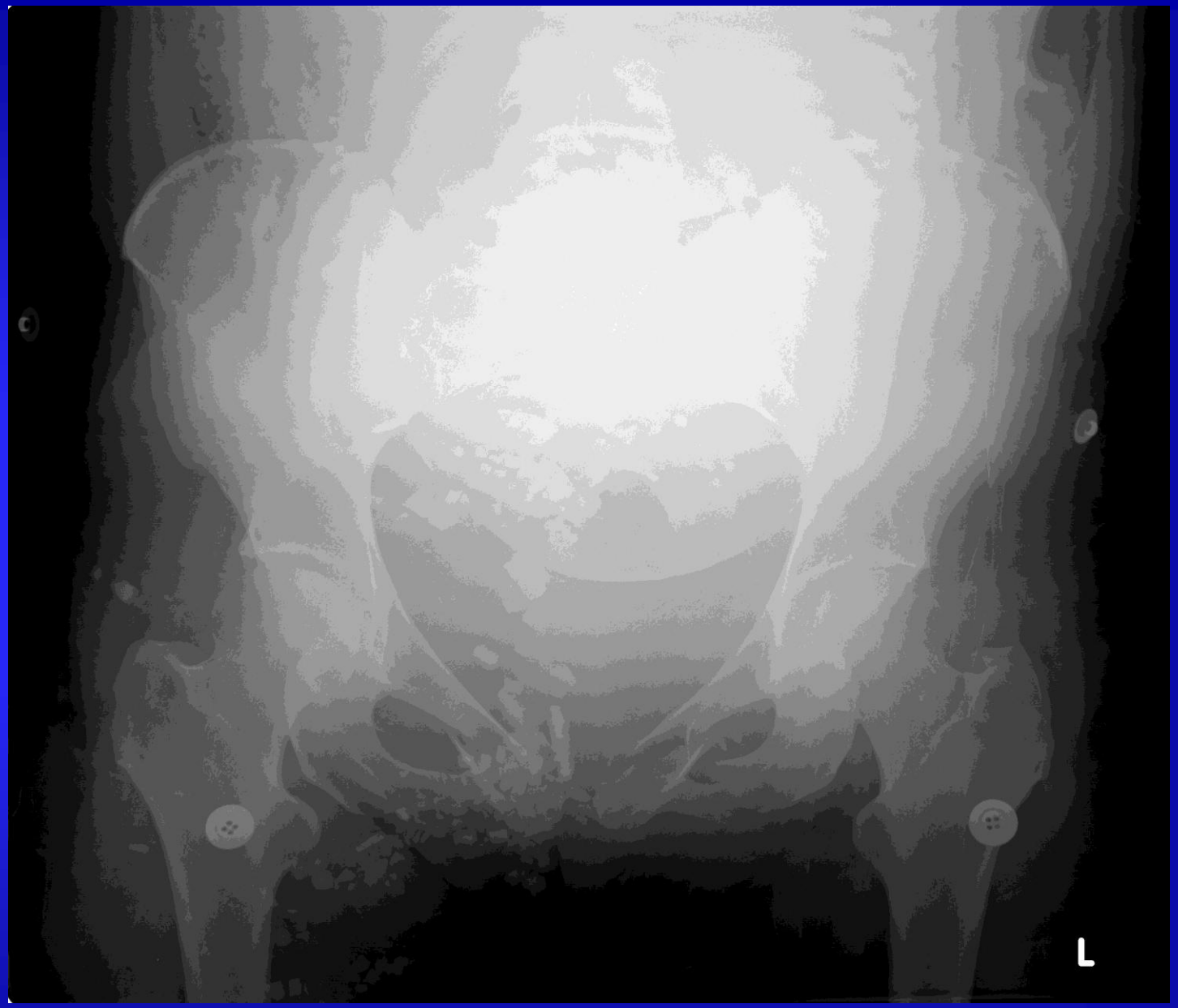

Dr. Frank

Dr. Frank

K zapamatování

- Stejný postup jako u netěhotných
- Včasné povolání gynekologa do týmu
- RTG bez omezení
- Matka na prvním místě