Porucha vědomí nejasné etiologie aneb nástrahy Jižní Moravy

MUDr. Lukáš Korbel

Klinika anesteziologie,
resuscitace a intenzivní medicíny
Fakultní nemocnice Brno
Lékařská fakulta Masarykovy univerzity

Osnova

- Kazuistika
- Závěr
- Obrazová dokumentace
- Zdroje

Kazuistika

Přednemocniční fáze - ZZS

- pacient P.J., rok narození 91
- při práci na zahradě prekolapsový stav (nauzea, motání hlavy, slabost …)
- přichází domů, náhlý kolaps
- trvající porucha vědomí
- volána ZZS
- po příjezdu GCS 3, ventilace spont., insuficientní, desaturuje, chrčí
- hypotenze, tachykardie
- volumoterapie s dobrou reakcí, oběhová stabilizace
- pro trvající poruchu vědomí a insuficientní ventilaci zajištění DC OTK
- ANS, UPV
- transport ad OUP

Kazuistika

Nemocniční fáze - OUP

- přijetí pacienta na monitorované lůžko OUP
- komplexní vyšetření lékařem OUP
- při přijetí hraničně oběhově stabilní (TK 100/60, TF 95/min)
- UPV s neagresivními parametry (SpO 2 98%, FiO 2 0.4, EtCO 2 5.5 kPa)
- laboratorně: leukocytoza, metabolická acidoza, hyperlaktatemie, koagulopatie ..
- viz. koagulopatie: význěmně prodlouženo TT, ACT, aPTT, mírně prodlouženo INR
- provedení CT mozku a C - páteře (bez nálezu krvacení a jiných traumatických a patologických změn
- provedení Clot pro (viscoelastická metoda) k ozřejmění koagulopatie
- podezření na intoxikaci antikoagulancii na heparinové bazi - vyloučeno
- provedeno hematologické konsilium
- korekce koagulopatie (haemocompletan 2 g i.v.)

Kazuistika

Nemocniční fáze - OUP, pokračování

- vysazena ANS, pacient se probouzí do dobrého vědomí (přetrvává zmatenost, lehce zpomalené PM tempo
- extubace
- opakovaně ověřujeme susp. požití antikoagulans na Heparinové bazi (opakovaně vyloučeno pacientem i rodinou
- toxikologie negativní
- přetrvávající zmatenost jinak při vědomí, oběhově stabilní, ventilace suficientní, bez krvácivých projevů
- pacient nabízen na ARO, z kapacitních důvodů nepřijat, překlad ad VIK - JIP

Kazuistika

Nemocniční fáze - JIP

- přijetí pacienta na VIK - JIP
- při vědomí, zpomalené PM tempo, trvající amnezie
- korekce iontové dysbalance (hypokalemie, hypofosfatemie, hypokalcemie ..)
- terapie AKI
- neurologické došetření (neurologické konsilium, MR mozku, lumbální punkce, laboratorní došetření k vyloučení limbické encephalitis
- doplnění imunologického vyšetření (pozitvní tryptáza, složky complementu v normě)
- postupná úprava poruchy krátkodobé paměti a PM tempa
- pacient KP kompenzován propuštěn do domácího ošetřování (doba hospitalizace 10 dnů)

Závěr

- případ uzavřen jako anafylaktický šok s přechodnou hypotenzí, poruchou vědomí a rozvojem DIC

- anafylaktický šok (průkaz zvýšenou Tryptázou v séru, více než 200)

- vzhledem k absenci poškození kůže, významnějšího kousance, zarudnutí či otoku se jako nepravděpodobné jeví bodnutí včelou, vosou či sršní, stejně tak uštknutí hadem, rodinou vyloučena i případná léková či potravinová alergie

- naopak jako více pravděpodobné se jeví kousnutí pavoukem Zápřednicí jedovatou (Cheiracanthium punctorium), která se v této oblasti hojně vyskytuje, na rozdíl od ostatních pavouků, žijících na území ČR, je i přes svojí drobnou velikost schopna kusadli poškodit integritu lidské kůže a vpravit do těla svůj jed

Závěr - pokračování

- porucha vědomí velmi pravděpodobně způsobena přechodnou hypotenzní a s ní spojenou hypoperfuzí mozkové tkáně (v rámci hospitalizace vyloučeny jiné možné příčiny poruchy vědomí viz. kazuistika)

- rozvoj DIC při anafylaktickém šoku jako příčina koagulopatie

- v rámci imunitní reakce dochází m.j. k mastocytů (žírných buněk) a následné sekreci endogenního Heparinu do oběhu (heparine - like substance)

Obrazová dokumentace

Obrazová dokumentace

viskoelastické metody - prezentují nám stav koagulace pacienta v reálném čase, dávají nám informace rychlosti začátku srážení krve, o pevnosti/velikosti koagula a jeho stabilitě

Princip - kontakt krve s daným reagenciem (vnitřní faktor, fosfolipdy), reagencia dle typu testu mají buď aktivační nebo inhibiční funkci případě kombinací obého

máme několik testů, které nám ilustrují koagulaci v různých situacích (trauma - předpoklad deficitu srážecích faktorů či fibrinogenu, užití antikoagulans - heparin, přímé inhibitory trombinu, inhibitory Xa ..)

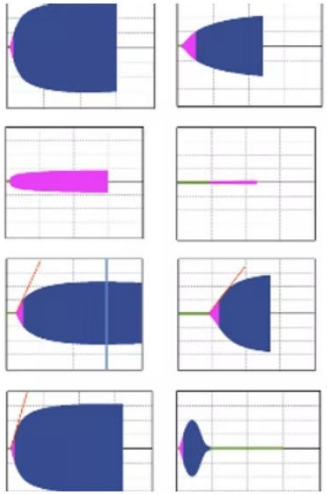

Clot firmness normal or reduced ?
(EX / IN)

(functional) **fibrinogen** normal or reduced ?
(FIB)

Coagulation activation normal or prolonged?
(EX / IN-HI,RVV,ECA)

Clot stability or fibrinolysis ?
(EX/Ap/TPA)

Obrazová dokumentace - pokračování

Odběr:23.06.2024 16:03

Protrombin.čas	2.18 INR	(0.8-1.2)
Protrombin.čas	28.0 s	(11-17)
Protrombin.čas	2.07 R	(0.8-1.2)
Fibrinogen	0.77 g/l	(1.8-4.2)
aPTT -ratio	R větší než 5.00	(0.8-1.2)
aPTT s	s větší než 180.00	(26-40)
Trombinový čas	R větší než 10.00	(0.8-1.1)
Trombinový čas	s větší než 180.1	(14-19)
Antitrombin	71.00 %	(80-120)
D-Dimery(LIA)	3.90 mg/l	(0-0.5)
aPTT (Actin)-s	105.4 s	(23-37)
aPTT (Actin)-R	3.72 R	(0.8-1.2)

Obrazová dokumentace

Clotpro vyšetření - viscoelastické metody

[redacted]

Datum narození : *
Oddělení :
Vzorek č. : 9106035301
Pacient č. :
Test : EX-test
Čas spuštění : 23.06.2024 14:35:09 - Doba analýzy: 60m:00s (Zastaven)
Výsledky :

CT	77s	▲ 38-65
A5	33mm	▼ 39-58
A10	42mm	▼ 47-64
A20	50mm	▼ 52-67
MCF	55mm	▶ 53-68
CFT	117s	▲ 42-93

Komentář :

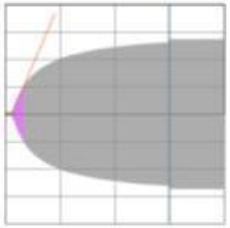

Kanál: 3
t: c: CP43514CA8407

[redacted]

Datum narození : *
Oddělení :
Vzorek č. : 9106035301
Pacient č. :
Test : IN-test
Čas spuštění : 23.06.2024 14:36:09 - Doba analýzy: 60m:00s (Zastaven)
Výsledky :

CT	1532s	▲ 139-187
A5	5mm	▼ 32-53
A10	11mm	▼ 41-61
A20	18mm	▼ 48-65
MCF	23mm	▼ 49-65
CFT	1372s	▲ 52-139

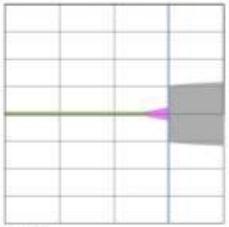

Kanál: 5
t: c: CP43514CA8407

[redacted]

Datum narození : *
Oddělení :
Vzorek č. : 9106035301
Pacient č. :
Test : FIB-test
Čas spuštění : 23.06.2024 14:35:41 - Doba analýzy: 60m:00s (Zastaven)
Výsledky :

CT	120s	▲ 55-87
A5	5mm	▼ 6-21
A10	6mm	▼ 7-23
A20	8mm	▼ 8-25
MCF	9mm	▼ 9-27

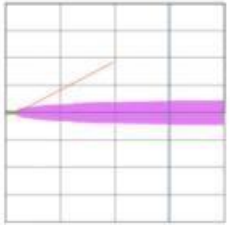

Kanál: 4
t: c: CP43514CA8407

[redacted]

Datum narození : *
Oddělení :
Vzorek č. : 9106035301
Pacient č. :
Test : HI-test
Čas spuštění : 23.06.2024 14:48:20 - Doba analýzy: 60m:00s (Zastaven)
Výsledky :

CT	289s	▲ 141-185
A5	33mm	▼ 36-56
A10	42mm	▼ 45-61
A20	50mm	▶ 49-65
MCF	55mm	▶ 49-65
CFT	135s	▲ 47-108



Kanál: 6
t: c: CP43514CA8407

Obrazová dokumentace - pokračování

S odstupem 16 hodin ..

[redacted]

Datum narození : *
Oddělení :
Vzorek č. :
Pacient č. : 9106035301
Test : EX-test
Čas spuštění : 24.06.2024 07:46:36 - Doba analýzy: 60m:00s (Zastaven)

Výsledky :			
	CT	58s	▶ 38-65
	A5	46mm	▶ 39-58
	A10	54mm	▶ 47-64
	A20	59mm	▶ 52-67
	MCF	59mm	▶ 53-68
	CFT	67s	▶ 42-93
	ML	6%	▶ 2-12

Komentář :

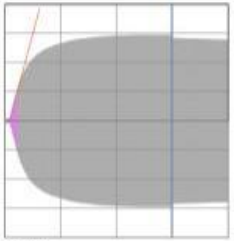

Kanál: 1
E: c: CP43514CA8407

[redacted]

Datum narození : *
Oddělení :
Vzorek č. :
Pacient č. : 9106035301
Test : IN-test
Čas spuštění : 24.06.2024 07:47:35 - Doba analýzy: 60m:00s (Zastaven)

Výsledky :			
	CT	126s	▼ 139-187
	A5	44mm	▶ 32-53
	A10	52mm	▶ 41-61
	A20	57mm	▶ 48-65
	MCF	57mm	▶ 49-65
	CFT	67s	▶ 52-139
	ML	5%	▶ 1-11

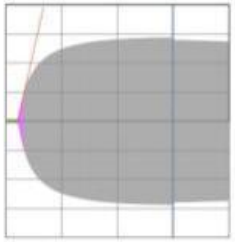

Kanál: 3
E: c: CP43514CA8407

[redacted]

Datum narození : *
Oddělení :
Vzorek č. :
Pacient č. : 9106035301
Test : FIB-test
Čas spuštění : 24.06.2024 07:47:05 - Doba analýzy: 60m:00s (Zastaven)

Výsledky :			
	CT	66s	▶ 55-87
	A5	15mm	▶ 6-21
	A10	16mm	▶ 7-23
	A20	17mm	▶ 8-25
	MCF	18mm	▶ 9-27



Kanál: 2
E: c: CP43514CA8407

[redacted]

Datum narození : *
Oddělení :
Vzorek č. :
Pacient č. : 9106035301
Test : HI-test
Čas spuštění : 24.06.2024 07:48:06 - Doba analýzy: 60m:00s (Zastaven)

Výsledky :			
	CT	113s	▼ 141-185
	A5	45mm	▶ 36-56
	A10	53mm	▶ 45-61
	A20	57mm	▶ 49-65
	MCF	58mm	▶ 49-65
	CFT	57s	▶ 47-108
	ML	5%	▶ 2-13

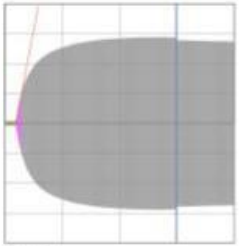

Kanál: 4
E: c: CP43514CA8407

Obrazová dokumentace - pokračování

Aktivace mastocytů (žírných buněk)

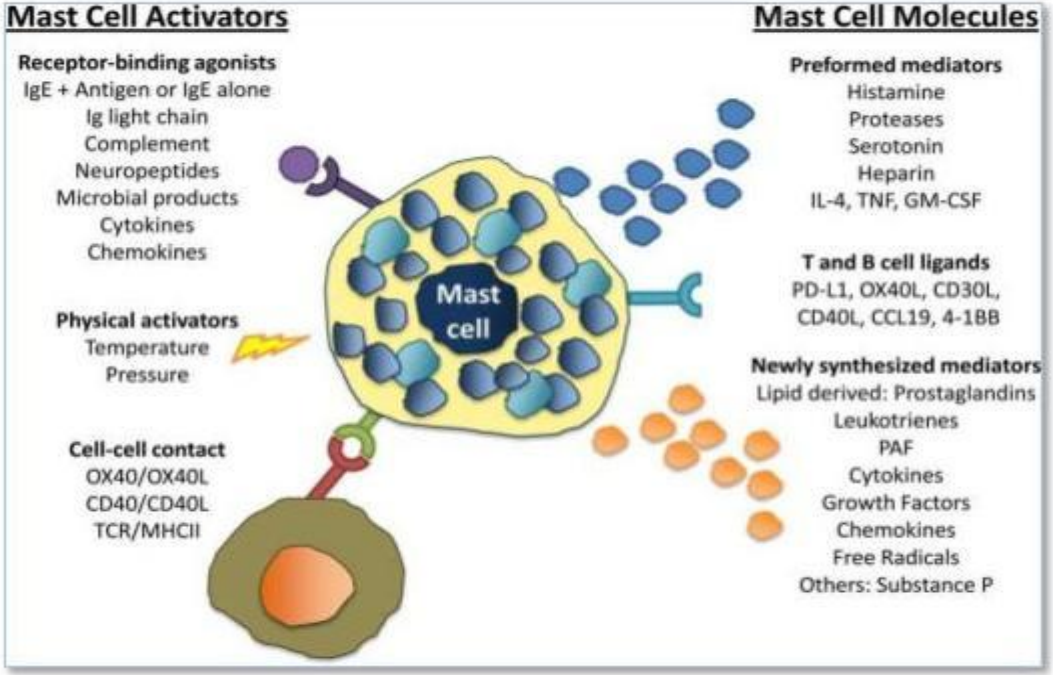

Zdroje

- ZZS JMK - dokumentace
- KARIM OUP FN Brno - dokumentace
- VIK FN Brno - dokumentace
- https://cs.wikipedia.org/wiki/Zápřednice_jedovatá
- https://www.mtdialog.de/news/artikel/analyse-von-gerinnungsstoerungen
- uložené záznamy v přístroji Clotpro

Děkuji za pozornost