ZÁNĚTY PÁTEŘE

RTG, CT, MR

Marie Maxová, Klára Plšková

Klinika radiologie a nukleární medicíny

FAKULTNÍ NEMOCNICE BRNO

MUNI MED

EXTRADURÁLNÍ záněty

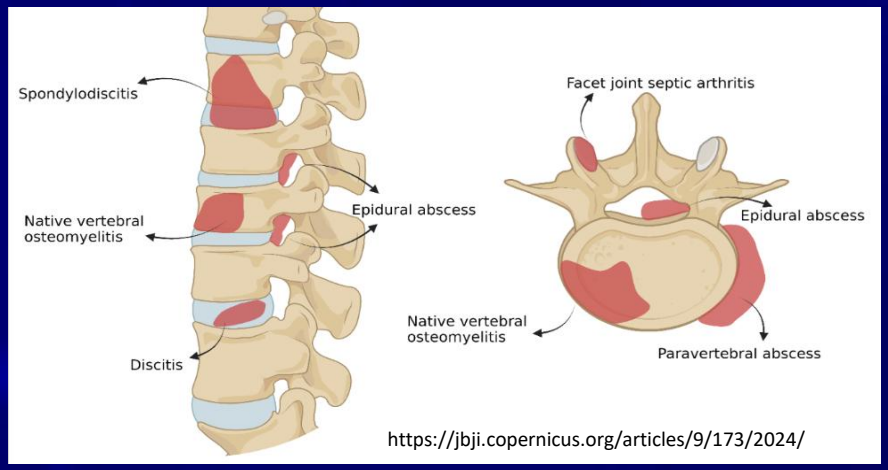

https://jbji.copernicus.org/articles/9/173/2024/

- <u>3 možné anatomické lokalizace:</u>

- Komplex disk-krycí plotny → **discitida-osteomyelitida** **(spondylodiscitida)**
- Facetový kloub → **artritida** (septická)
- Epidurální prostor → **epidurální absces**

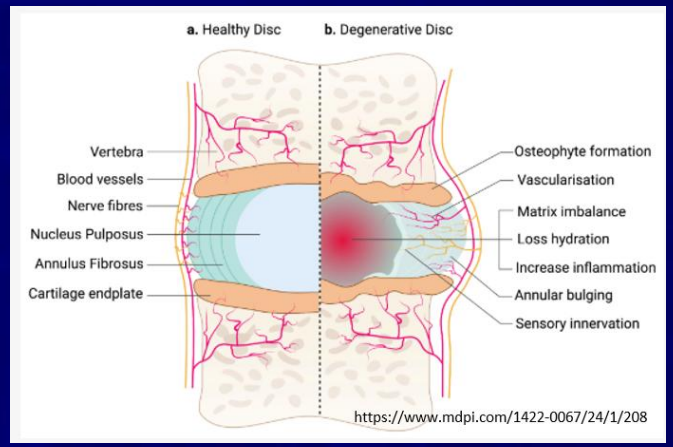

https://www.mdpi.com/1422-0067/24/1/208

- <u>Mechanismus šíření infekce:</u>

- **Hematogenní**

→ antegrádně přes arterioly

→ retrográdně přes venozní plexy (Batson)

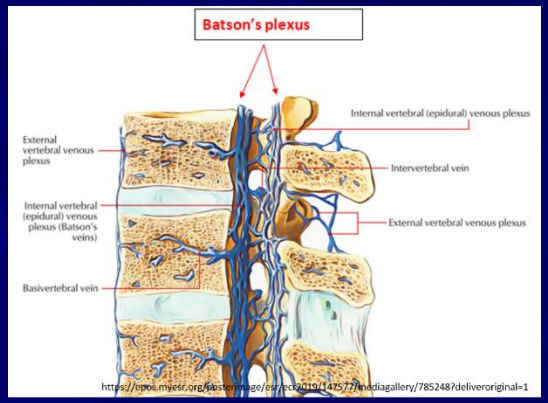

- **Přímý přestup**

→ infekce v blízkosti páteře, invazivní zákroky

Infekce někde v těle

bakterie v krevním oběhu (**septické emboly**)

tepnami do těla obratle pod krycí plotnu (**koncové tepny**) (x u dětí primárně disk)

emboly způsobí **ischemii-infarkt** a umožní **množení mikroorganismů**

hromadí se **při krycích plochách** a v okrajích

uvolňování proteolyt. enzymů bakteriemi

destrukce kosti a disku, **šíření** do okolí

zánětlivá reakce organismu se snahou fokus ohraničit a zničit

abscesy → **hojení**

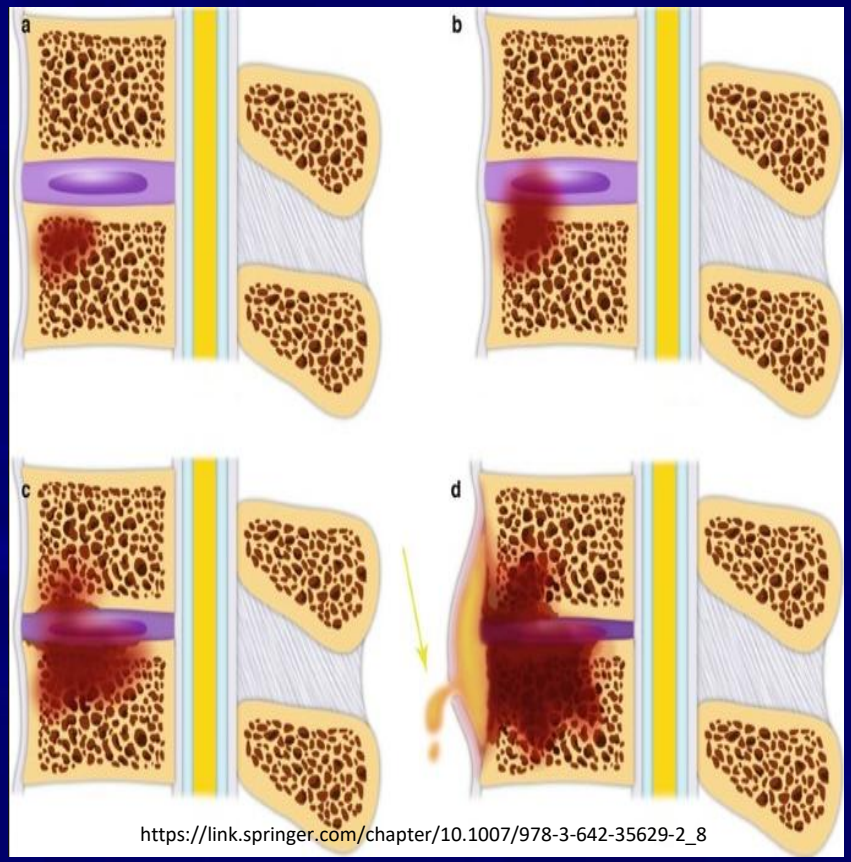

https://link.springer.com/chapter/10.1007/978-3-642-35629-2_8

Bederní páteř (58%), hrudní (30%), krční (11%)

Rizikové faktory:

- předchozí operace páteře, infekce (kůže, ledviny, DC, DÚ, HIV)
- degenerativní změny páteře, trauma
- vyšší věk (5.-6. dekáda, ženy 2x častěji)
- imunokompromitovaní, chronické onemocnění (CHRI, DM, revmatologické onemocnění, jaterní cirhóza, onko dg)
- dlouhodobá systémová terapie kortikoidy
- i.v. užívání drog

Etiologie:

- pyogenní (bakteriální) – **Staphylococcus aureus** (až 50%), E. coli, streptokoky, pseumonady...
- granulomatozní (**tuberkuloza = Pott disease**, mykóza, kandidy)
- Parazitická (Echinococcus)

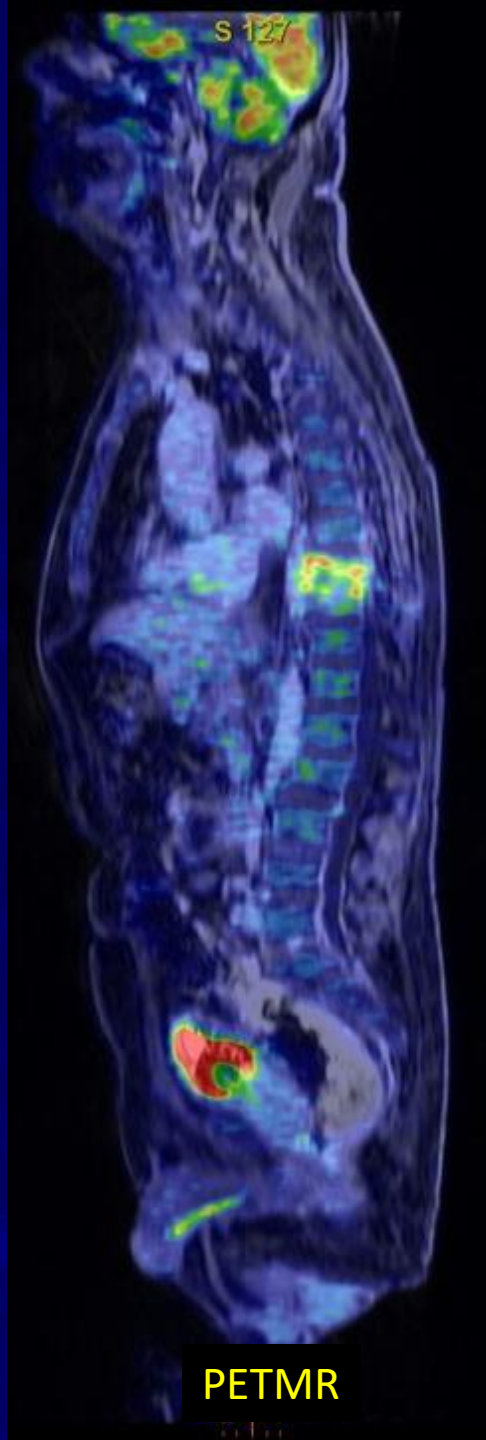

PETMR

DIAGNOSTIKA

- **Klinika -** lokalizovaná bolest páteře (na začátku noční), snížená pohyblivost, svalové křeče, neurologické potíže (radikulopatie, motorické, sensorické), horečka
- **Anamnéza, Laboratoře** (krev, likvor)
- **<u>Zobrazovací metody</u>**

○ MR (CT) s kliv

○ odběr vzorku

○ PETMR - hledání zánětlivých fokusů při neuspokojivé klinické odpovědi na terapii

KOMPLIKACE

- Epidurální absces, arachnoitida, meningitida
- Komprese nervových struktur, myelopatie
- Šíření zánětu do okolí i vzdálenějších lokalit, abscesy, píštěle
- sepse, multiorgánové selhání
- deformity páteře → změny anatomických poměrů, gibus, komprese nervových struktur

RTG

- metoda pro základní diferenciální diagnostiku
- **cílené snímky** (ne EOS)
- v iniciální fázi nález normální, velmi málo sensitivní
- **viditelné změny až po 2-4 týdnech** (dle lokalizace)

  - edém disku = rozšíření meziobratl. prostoru
  - kolaps disku = **nepravidelné snížení meziobr. prostoru**
  - destrukce krycích ploch = **hrbolaté neostré kontury**
  - **kolaps obratle** (komprese, fragmentace)
  - rozšíření stínu měkkých tkání prevertebr. prostoru
  - L páteř v AP projekci - asymetrie stínu psoatů

EOS bočná

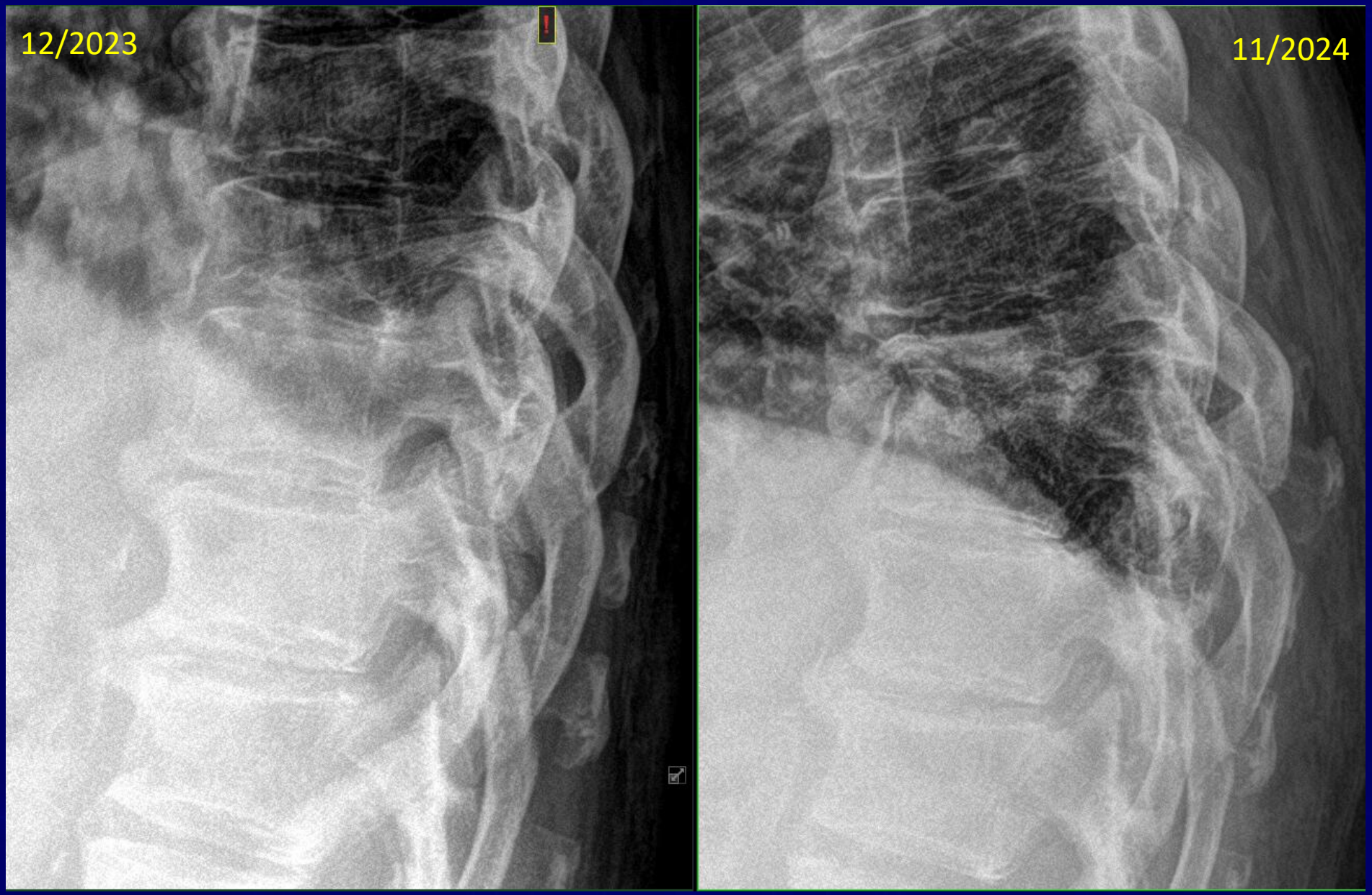

kolaps obratle (komprese, fragmentace)

CT

- *cíleně při kontraindikaci MR*
- senzitivnější metoda (s k.l.i.v.) než rtg
- změny časněji detekovatelné, podobné jako na rtg

  - destrukce(usurace) krycích ploch = **hrbolaté neostré kontury**
  - nehomogenně **lyticko-sklerotická** kostní struktura
  - **rozšíření x kolaps meziobratlového prostoru**
  - **kolaps obratle** (komprese) → kostní sekvestry
  - **zastření** tuku/asymetrie měkkých tkání při prosáknutí
  - **expanze** v páteřním kanále/v měkkých tkáních
  - **k.l.i.v.** – viditelné jsou větší abscesy = hypodenzní formace s nesytícím se obsahem a sytící se stěnou, bubliny plynu

    - sycení meziobratlové ploténky

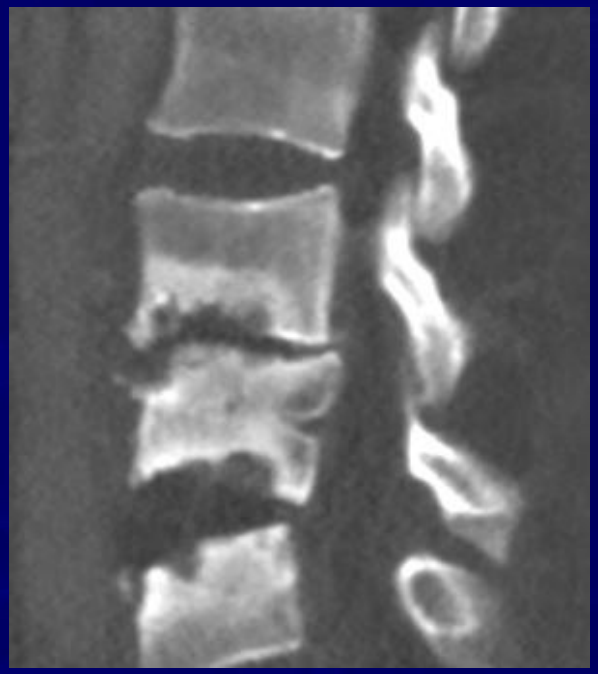

po k.l.i.v. - abscesy v páteřním kanále/v měkkých tkáních

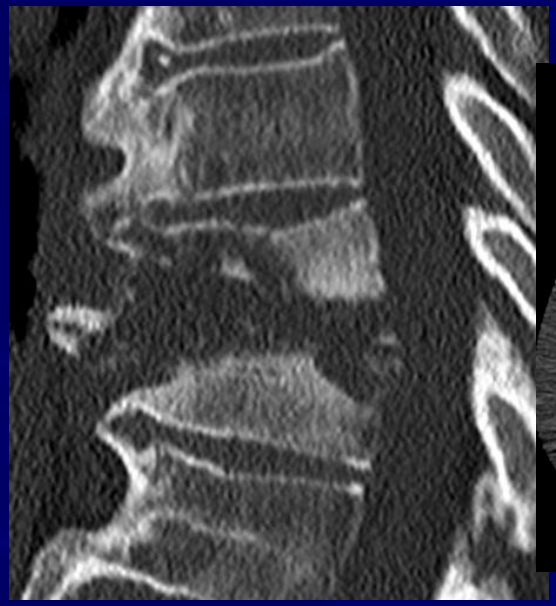

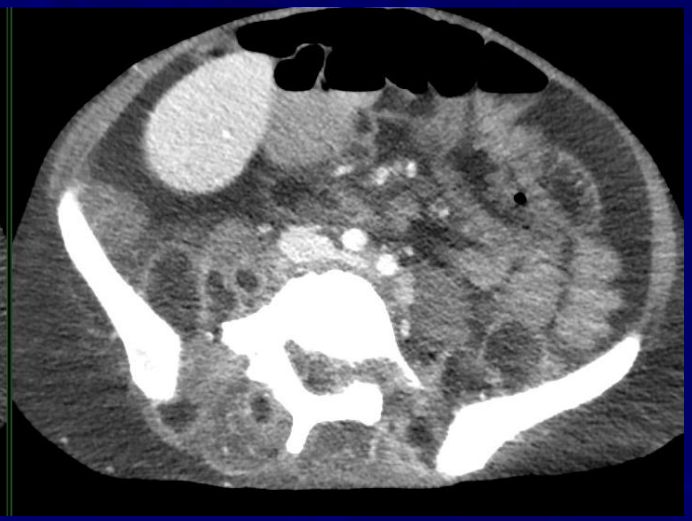

MR

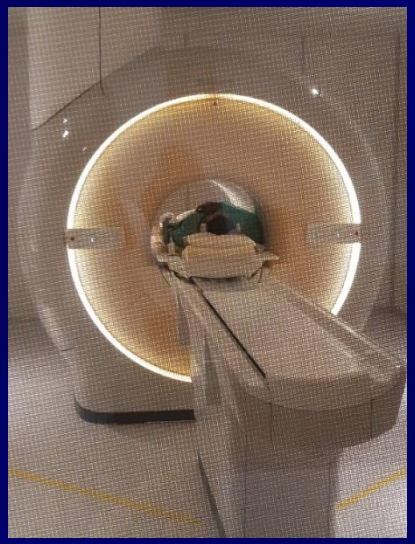

- **zlatý standard, metoda volby**
- 92% specificita, 96% senzitivita, 94% přesnost dg
- nativně a **postkontrastně**

- <u>náš standardní protokol:</u>

* nativně T1, T2 a STIR sagitálně, T2 koronálně

* nativně transverzálně (C úsek mFFE, Th: BTFE, L: T2)

* postkontrastně T1 sagitálně, T1 (SPIR) transverzálně

- **délka 1 úseku cca 35min + cca 10min na další úsek páteře**
- krční cívka, cívka ve stole (Th, L)

MR

- *nativně:*

- **edém disku** = snížený T1 signál + zvýšený T2 a STIR vůči okolním zdravým
- **edém kostní dřeně s maximem při postiženém disku** = snížený T1 + zvýšený T2
- **destrukce kortikální kosti krycích ploch =** snížený T1 + **zvýšený T2**
- **edém paravert. měkkých tkání** = zvýšený T2 (STIR) signál , asymetrické rozšíření

  psoas sign = T2 hyperintenzity ve svalu, asymetrie - příznak časné spondylodiscitidy

- *postkontrastně:*

- sycení krycích ploch obratle, sycení disku difuzně/lemovitě
- sycení paravertebrálních měkkých tkání
- **flegmóna** (zánětlivý infiltrát) –sycení prosáklých abnormálně zesílených měkkých tkání bez signifikantního obsahu hnisu
- **absces** – tekutinová kolekce se sycením periferního, centrální tekutina s T2 vysokým a T1 sníženým signálem, bez sycení, restrikce difuzivity hnisu

  x **obtížné rozlišení flegmony od abscesu bez k.l.i.v.**

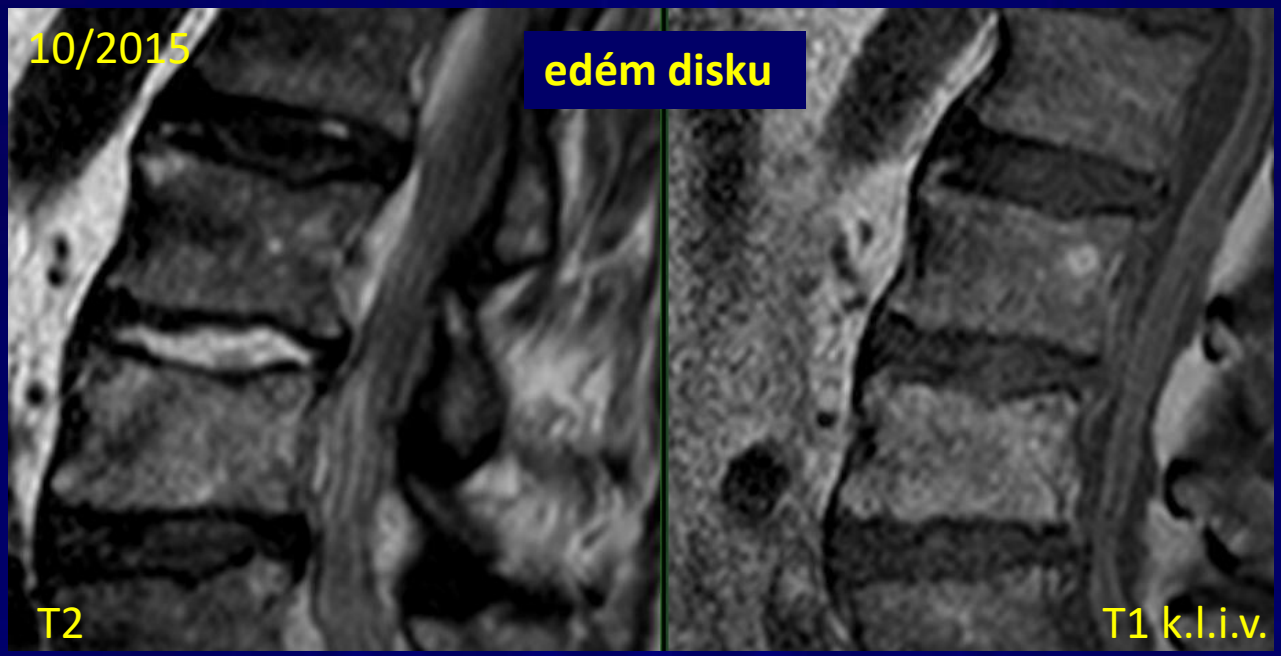
10/2015
edém disku
T2
T1 k.l.i.v.

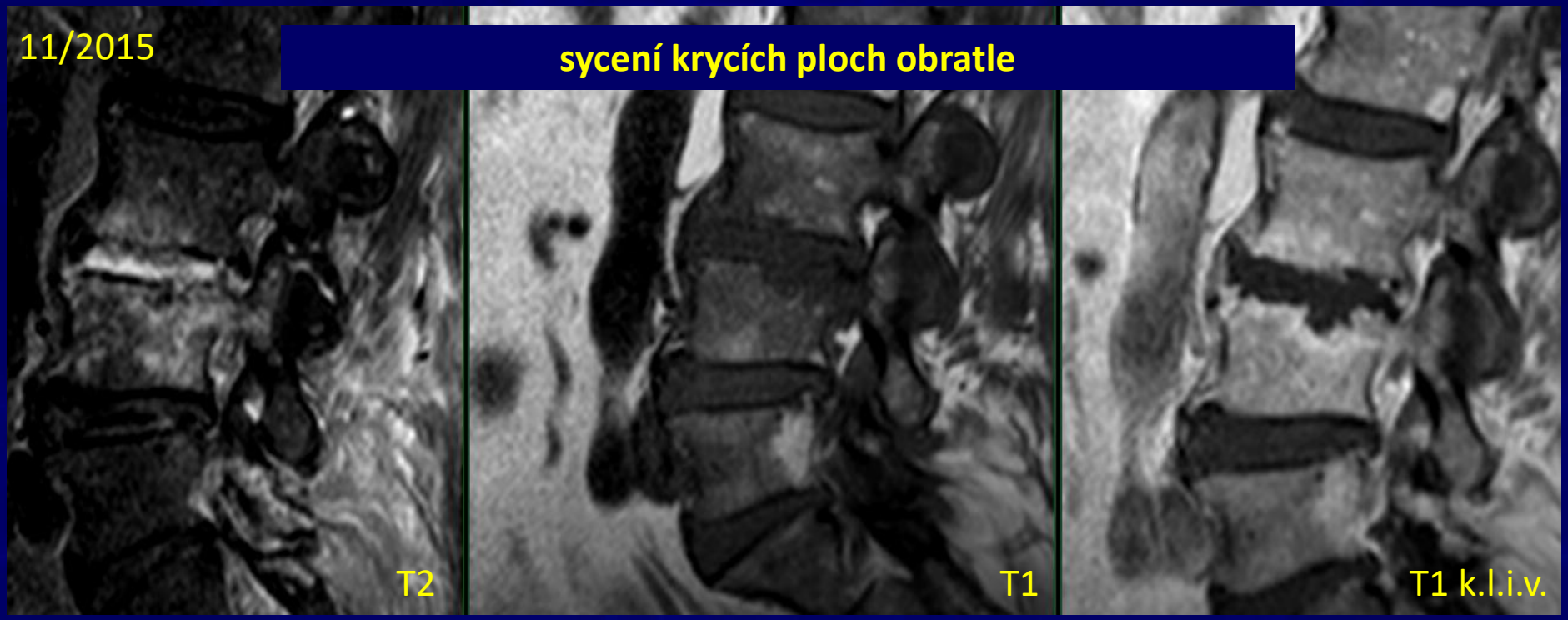
11/2015
sycení krycích ploch obratle
T2
T1
T1 k.l.i.v.

edém kostní dřeně, sycení disku

epidurální absces

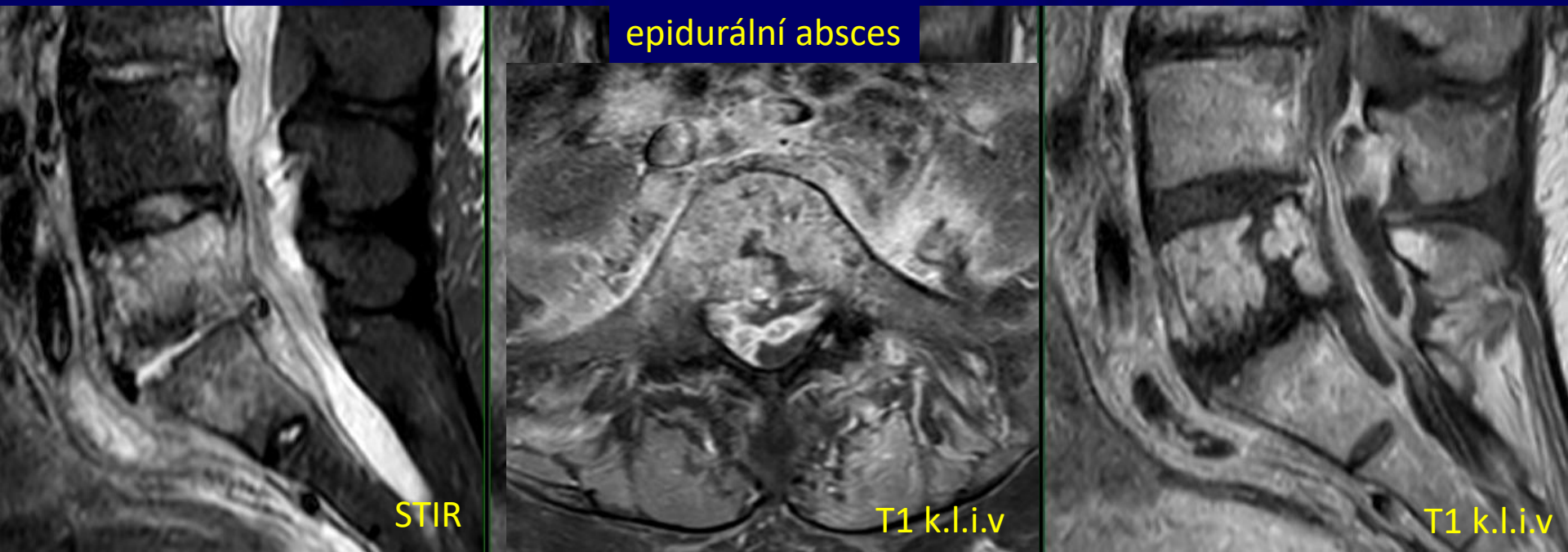

edém měkkých tkání
T2

abscesy paravertebrálně
T2

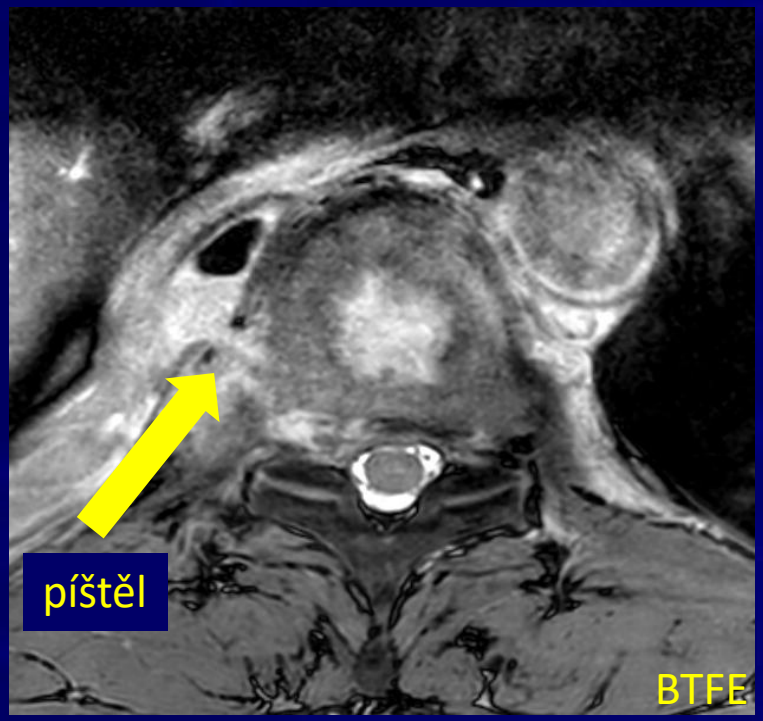
píštěl
BTFE

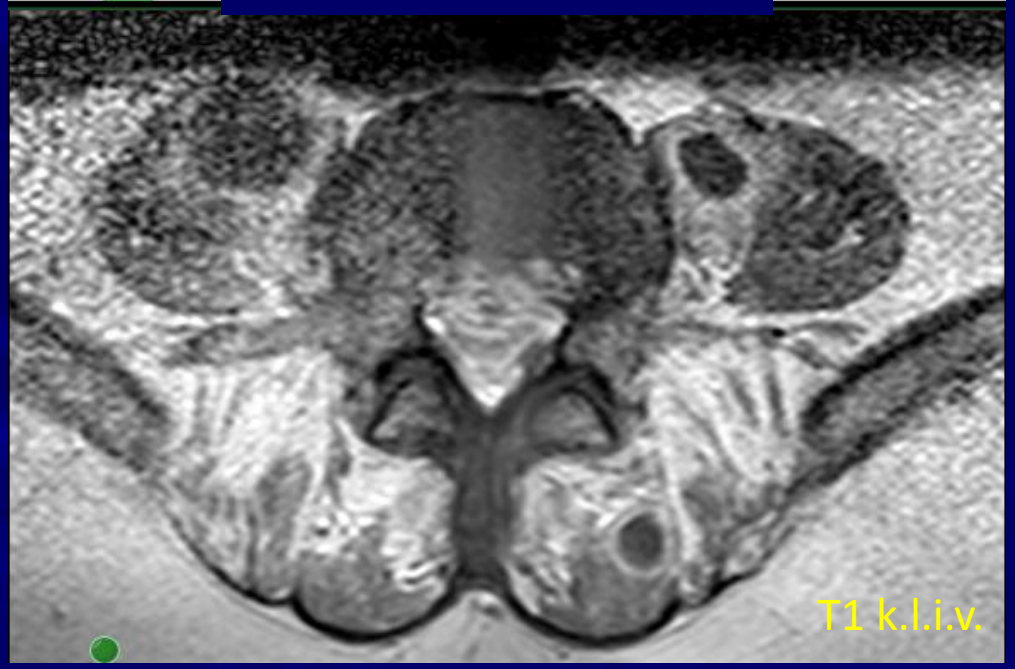
T1 k.l.i.v.

Septická artritida facetových kloubů

- postižení v oblasti zadních elementů
- edém kostní dřeně kloubních výběžků
- výrazný výpotek v kloubu
- destrukce chrupavky, kortiky kloubních ploch
- edém okolních měkkých tkání
- abcesy – epidurální, v měkkých tkáních

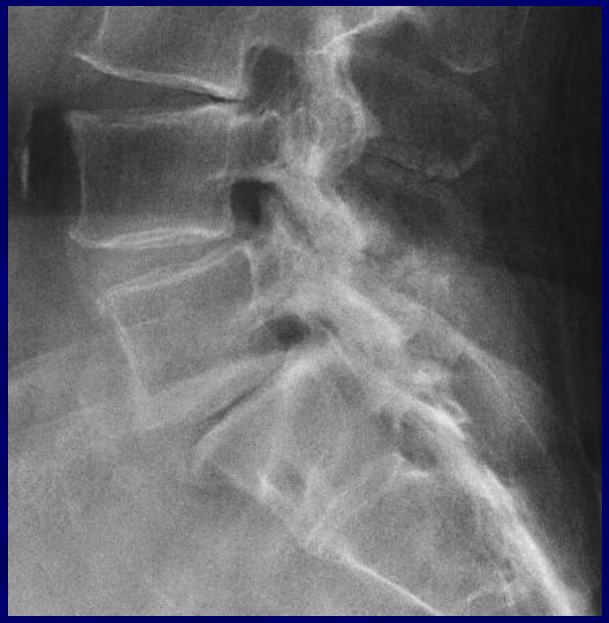

destrukce chrupavky, kortiky kloubních ploch

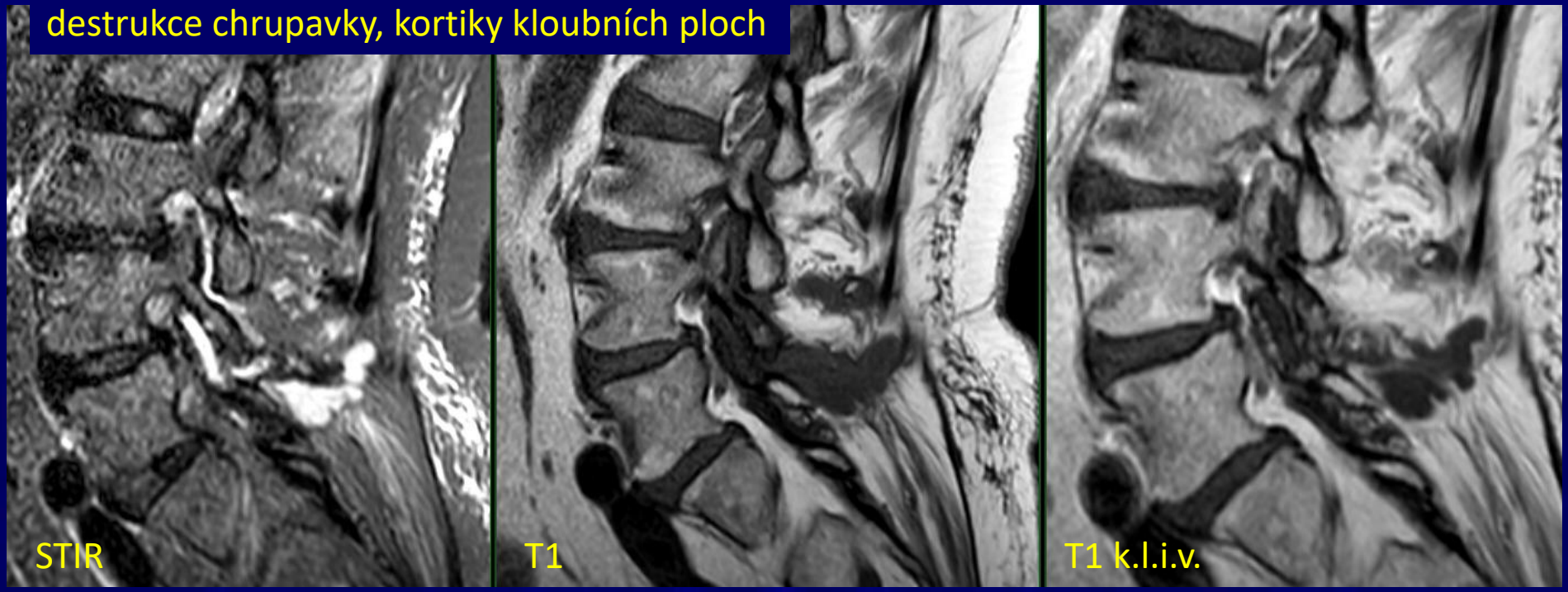

edém okolních měkkých tkání, abscesy

epidurální absces

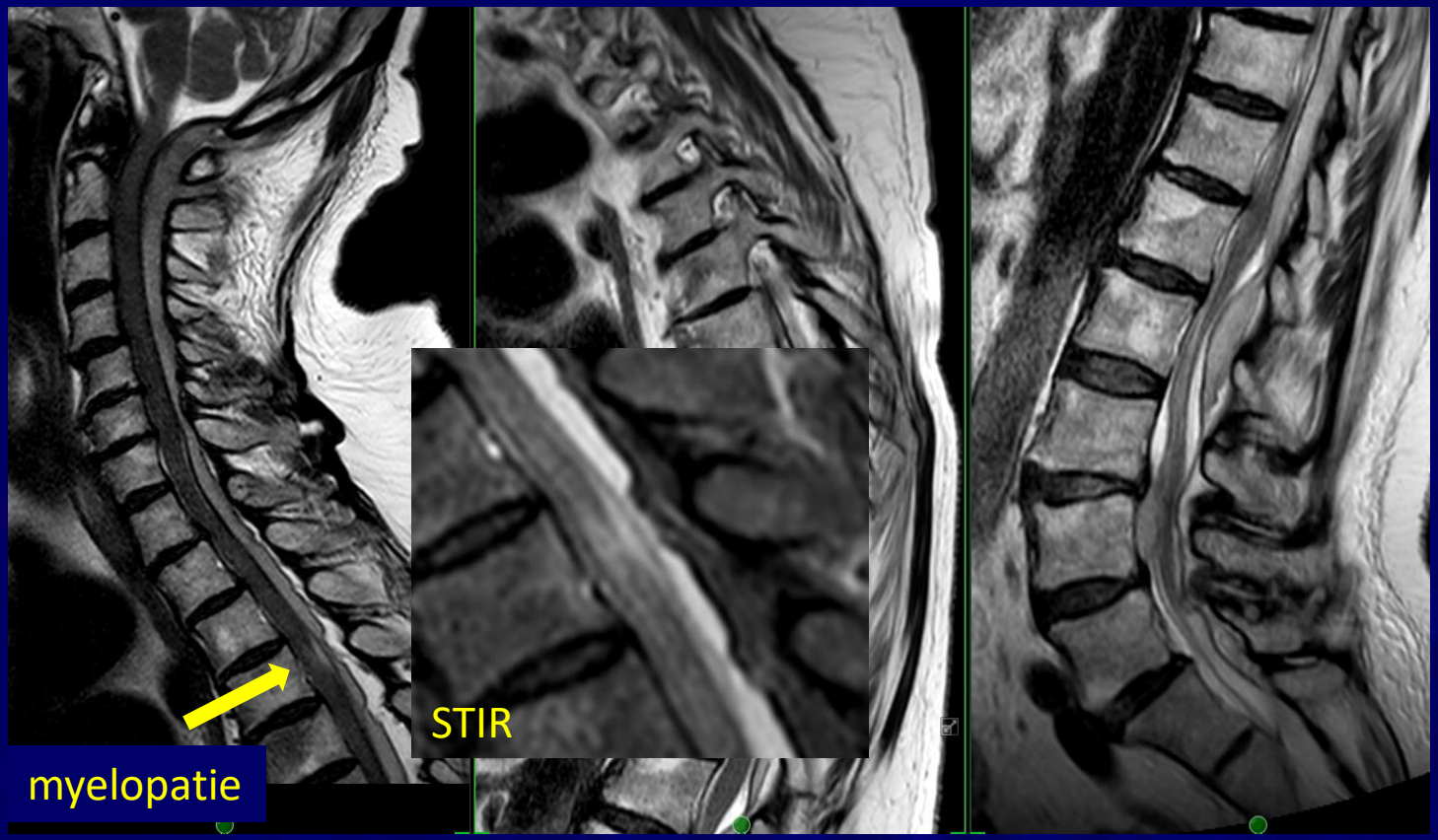

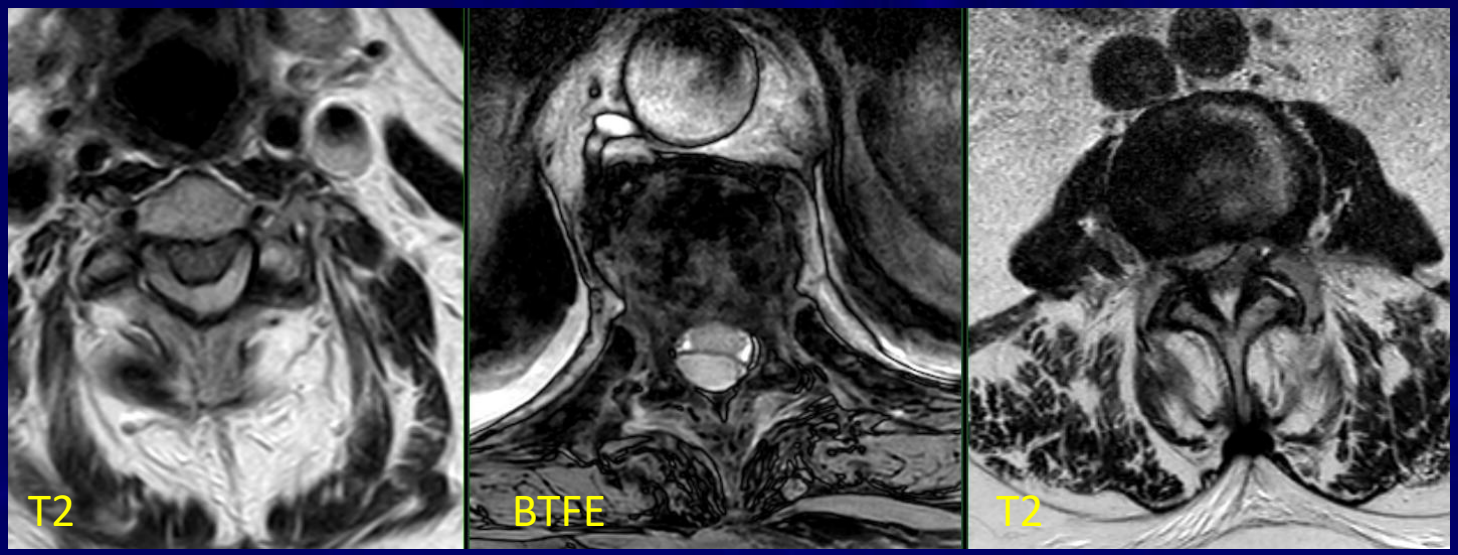

Známky hojení

- časná známka odeznívající infekce je **redukce postkontrastního sycení** → sledování pomocí MR (ALE!! zlepšení klinické je klíčovým ukazatelem)
- regrese zánětlivého infiltrátu, abscesů
- sklerotizace kostní struktury
- přemosťující spondylofyty stabilizující postižený segment
- redukce disku, kalcifikace, ankylozy

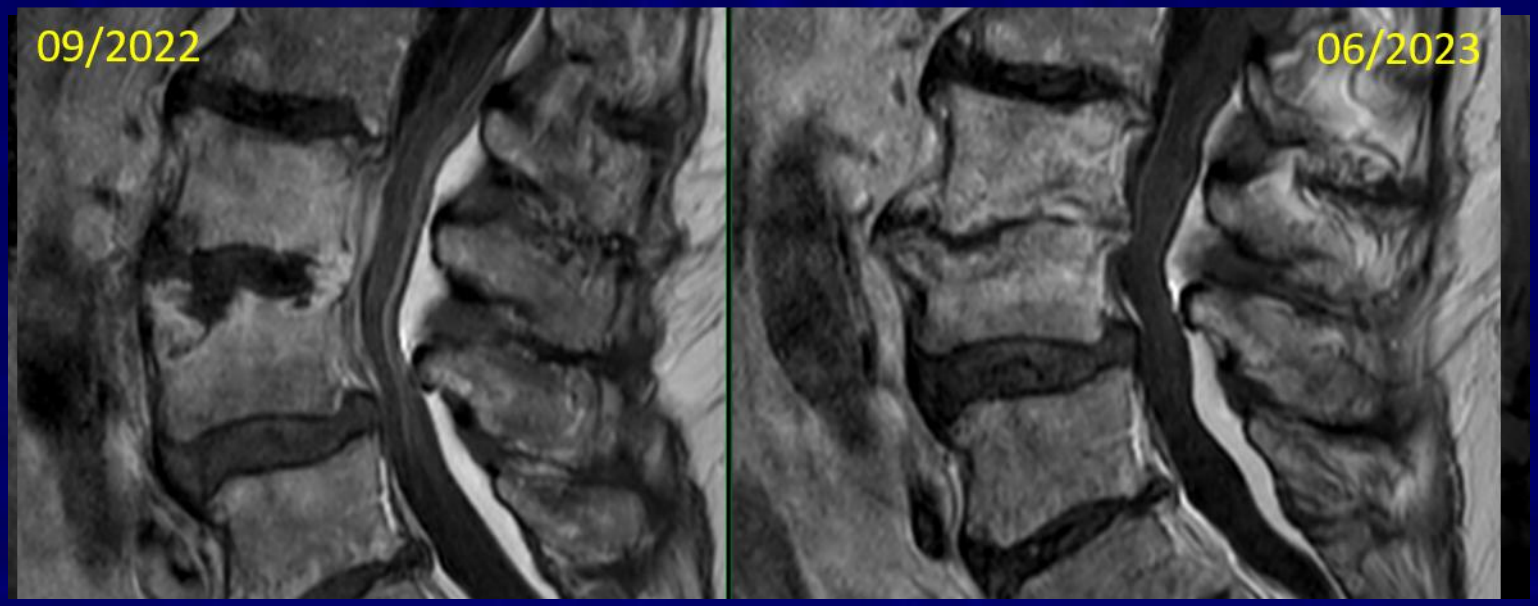

T1 k.l.i.v.

Diferenciální diagnostika

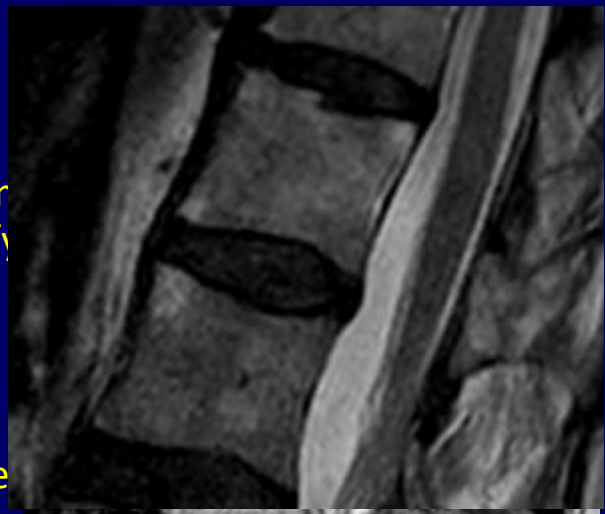

- **Modic 1. typ**

Edém subchondrální kostní dřeně asociovaný s degenerativními změnam
přítomny degenerativní změny disku (↓T2, protruze, hernie), spondylofy

- **Akutní Schmorlův uzel**

Intraspongiozní herniace disku, do krycí plochy, edém a sycení kostní dře

- **Ankylozující spondylitida**

Romanus lesion (trojúhelníkovitý edém kostní dřeně v předním okraji ob
přechodu, sytí se při entezitidě, víceetážově, shiny corner sign = reaktivn
lesions (centrální polookrouhlé okrsky edému suchondrální kostní dřeně,
víceetážově), edém i v laterálních a zadních elementech, syndesmofyty

- **Tumor**

Šetří meziobratlový disk, chová se expanzivně, šíří se do zadních elementů i extraosseálně, do páteřního kanálu a neuroforamin, u metastáz víceetážové postižení, někdy neodlišitelné pomocí zobrazovacích metod → odběr vzorku

Děkuji za pozornost

„Rovná páteř vyžaduje výdrž a odvahu.“

K. Schwarzenberg

Zdroje:

- snímky z archivu FN Brno
- Radiopaedia.org
- D.A. Samy,S. Gandham,M. DeMatas, **The diagnosis and management of discitis and spinal infection,** Volume 39 Issue 8, August 2021, Pages 540-546 (https://www.sciencedirect.com/science/article/pii/S0263931921001423?via%3Dihub)
- J.A Yeom, MD, In Sook Lee, MD, at al. Magnetic Resonance Imaging Findings of Early Spondylodiscitis: Interpretive Challenges and Atypical Findings, Korean J Radiol. 2016 Sep-Oct;17(5):565-580. English.

  (https://www.kjronline.org/DOIx.php?id=10.3348/kjr.2016.17.5.565)
- J.Neubauer , E. Korčáková, Spondylodiscitida, Ces Radiol 2024; 78(3): 170–175

  (http://www.cesradiol.cz/dwnld/CesRad_2403_170_175.pdf)
- D. Compagnone, R.Cecchinato et al. iagnostic Approach and Differences between Spinal Infections and Tumors, Diagnostics (Basel), 2023 Aug 23;13(17):2737.
- (https://pmc.ncbi.nlm.nih.gov/articles/PMC10487270/)