Přehled intervenčních výkonů v oblasti páteře a retroperitonea

Neubauer J.

Klinika radiologie a nukleární medicíny LF MU
a Fakultní nemocnice Brno

Souhrn intervenčních metod

- PRT, ozonoterapie, aplikace hylásy, facetová denervace
- Biopsie
- Vertebroplastika/Kyfoplastika/Stentoplastika(VBS)
- RFA, epidurolýza
- IDET, nucleotomie, coblace
- Navigační systém
- Ganglionektomie
- Alkoholizace ganglion coeliacum, ggl Impar, LSE

PRT, ozonoterapie, aplikace hyázy

Indikace

- První provedení ve FN Brno – 1993
- Vlastní zkušenosti cca 5000 výkonů
- Rozhodující je **klinický nález!!!**
- **Nejlepší výsledek – jasná monoradikulární symptomatologie a na zobrazovací metodách je „PRD“.**

Kontraindikace

- Zánětlivé afekce, HSP (hypersensitive person)
- Fakultativně koagulopathie, alergie na jod (vzduch/O^3), pluriradikulární-pseudoradikulární postižení

Vlastní poznámky

- Rizika - obstřik C páteře, popsaná dvě úmrtí – akutní ischémie mozečku, kmene
- Indikace etáže – klinická, v korelaci s nálezem na zobrazovacích metodách, ev. 2 etáže – MR vždy
- Jednoznačně – **jednostranně** – diagnostický přínos
- Při změně klinického stavu jednoznačně nejprve MR
- Záření – intervenční SW
- Aplikace směsi nad a pod úrovní posunuté ploténky

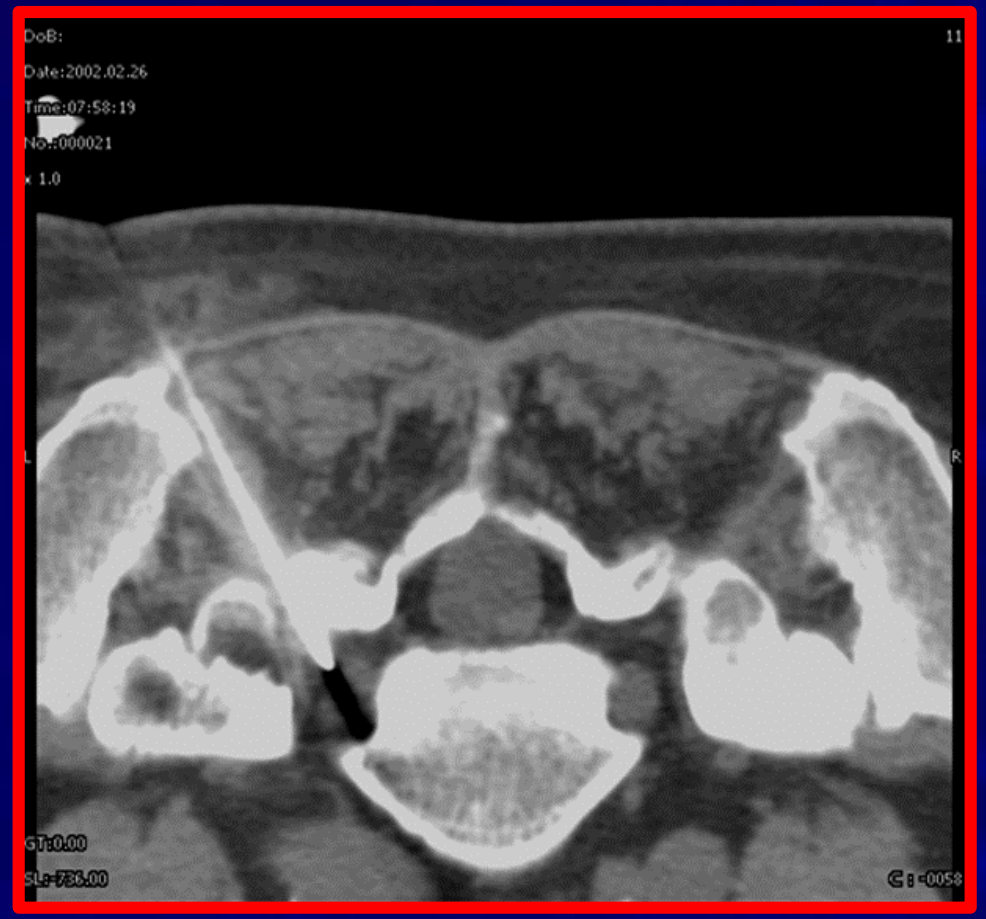
DoB:
11
Date:2002.02.26
Time:07:58:19
No.:000021
x 1.0
L
R
GT:0.00
SL:-736.00
C:-0058

DoB:
9
Date:2002.02.26
Time:08:05:20
No.:000033
x 1.0
L
R
GT:0.00
SL:-732.50

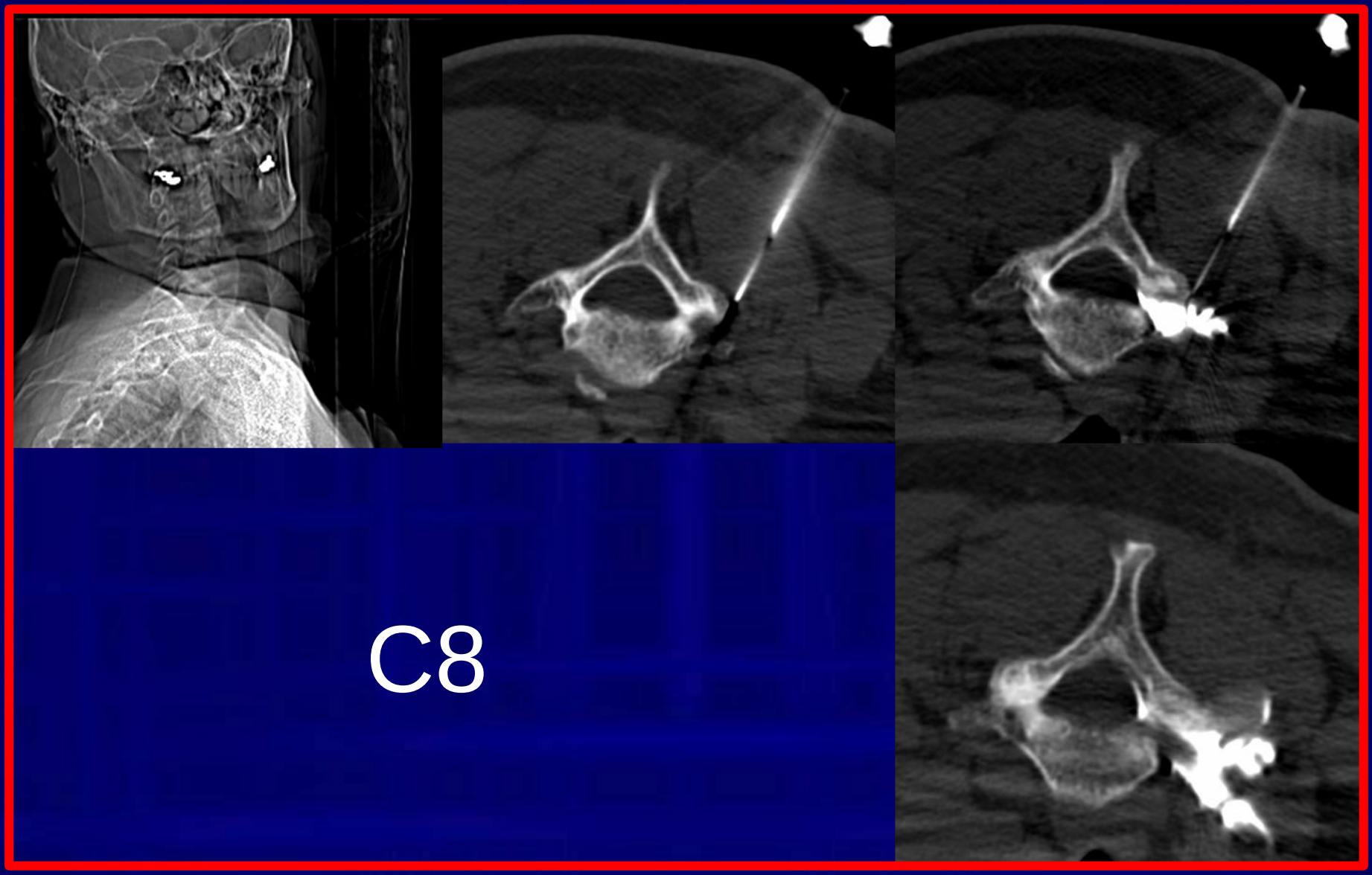
C8

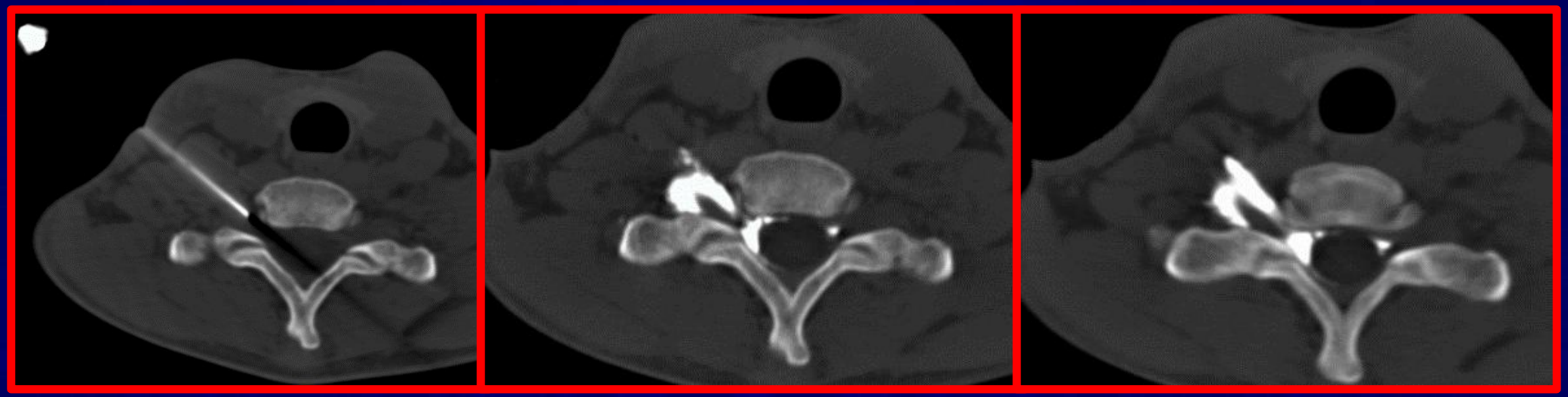

C7

C6-7

L5/S1

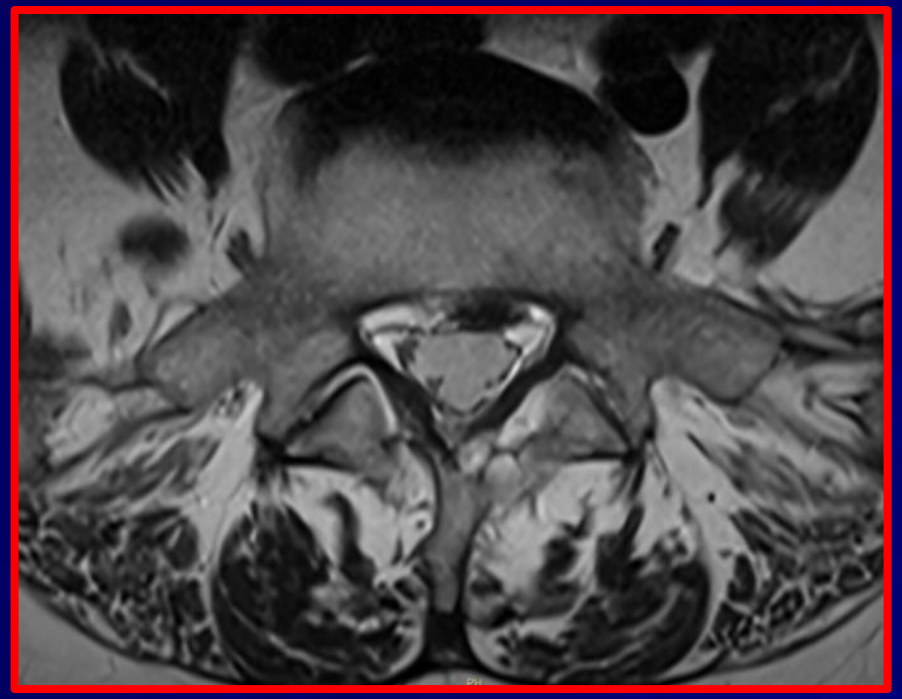

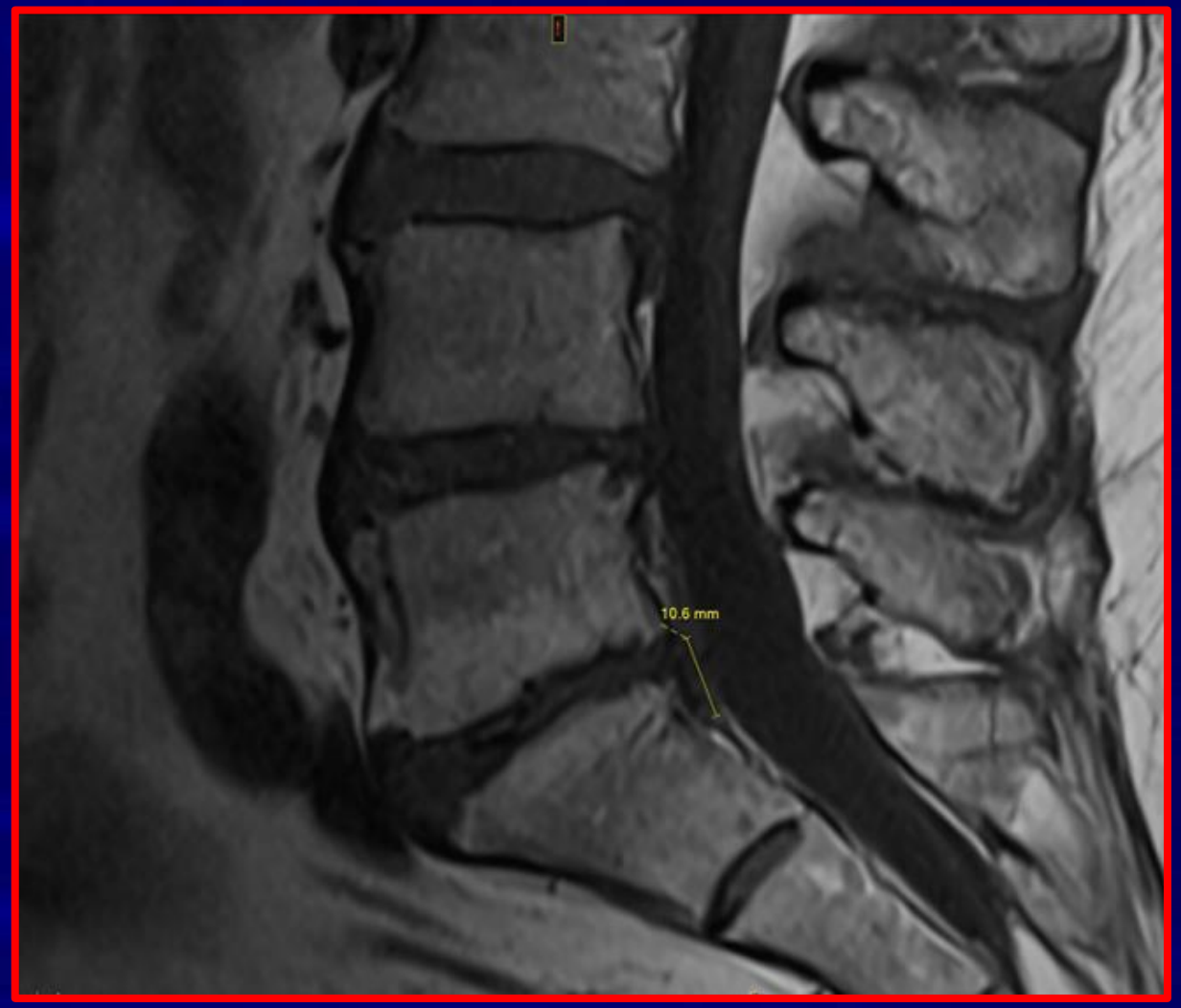

Iritace S1 vlevo, levostranná paramediální hernie L5/S1

L5 l. sin.

S1 l. sin.

PRT - OZONOTERAPIE

- Aplikace ozonu ke kořenům nebo facetám v koncentraci 0,22 mikrog, maximální množství v jednom místě 10 ml, celkově 30 ml na více míst
- Možnost ošetřit v jednom sezení až 6 oblastí, není nutná stranová monopolarita
- Lze aplikovat opakovaně, nejlépe ve dvoutýdenních intervalech po dobu 2 měsíců
- Po aplikaci nutná klidová poloha vleže

Princip účinku ozonu

- Snižuje shlukování erytrocytů, zvyšuje jejich flexibilitu, transport ery
- Zvyšuje pO2 v tepnách na periferii
- Zvyšuje oxygenaci tkání a zlepšuje venózní a lymfatickou drenáž
- Stimuluje kyslíkový metabolizmus, aktivuje Krebsův cyklus s vyšší produkcí ATP
- Stabilizuje membrány, zlepšuje funkci Na/K pumpy
- Indukuje produkci interleukinu 2, interferonu gama a TNF
- Poškozuje polypeptické řetězce bakterií, plísní, ničí bílkovinné obaly virů, porušuje integritu membrán oxidací fosfolipidů a lipoproteinů
- Analgetický účinek – cestou inhibice zánětlivých prostaglandinů, bradykininu a bolest indukujících složek (ionty K 5-droxytryptamín)
- Zvyšuje produkci opioidních peptidů – presynaptická inhibice (Richelmi, 2001)

Indikace ozonoterapie

- Indikace se kryjí s kořenovými obstřiky či facetovými denervacemi
- Kontraindikace -nejsou – psychosomatická postižení
- Výhodnější u starších jedinců, polytopní algický vertebrogenní syndrom, víceetážové degenerativní změny páteře disko - a spondylogenní

ALNITEC
OZO2FUTURA

Facetová denervace

- Degenerativní změny kloubů páteře
- Pseudoradikulární syndrom
- Ideální zobrazovací technika – scintigrafie skeletu- aktivita kloubu/ů
- Aplikace k radix articularis (anestetika, RFA,)
- Aplikace intraartikulárně (anestetika, kortikoid)
- Denervex - destrukce povrchu kloubu mechanicky + RFA

DENERVEX

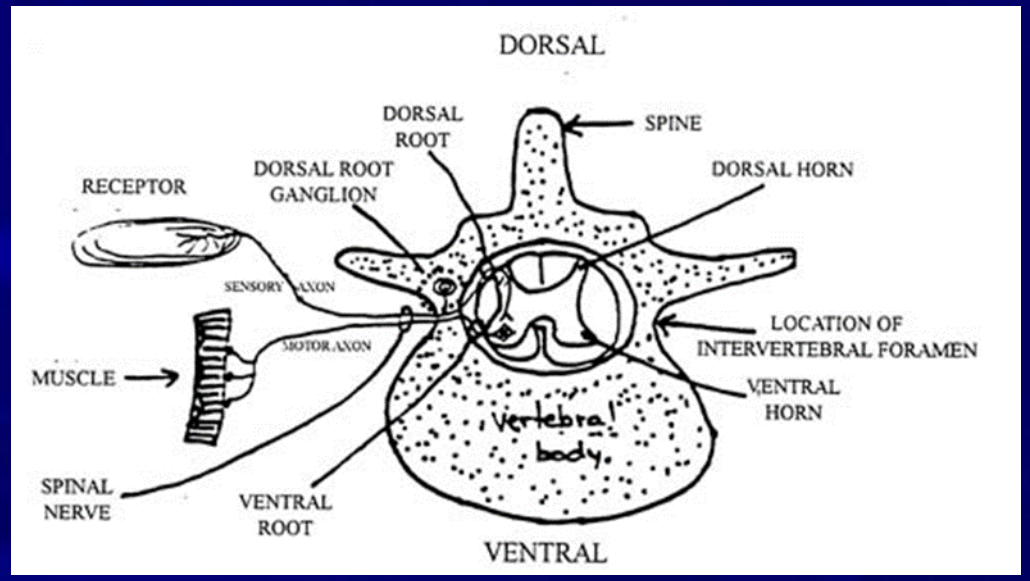
DORSAL
DORSAL ROOT
SPINE
RECEPTOR
DORSAL ROOT GANGLION
DORSAL HORN
SENSORY AXON
MOTOR AXON
LOCATION OF INTERVERTEBRAL FORAMEN
MUSCLE
VENTRAL HORN
Vertebral body.
SPINAL NERVE
VENTRAL ROOT
VENTRAL

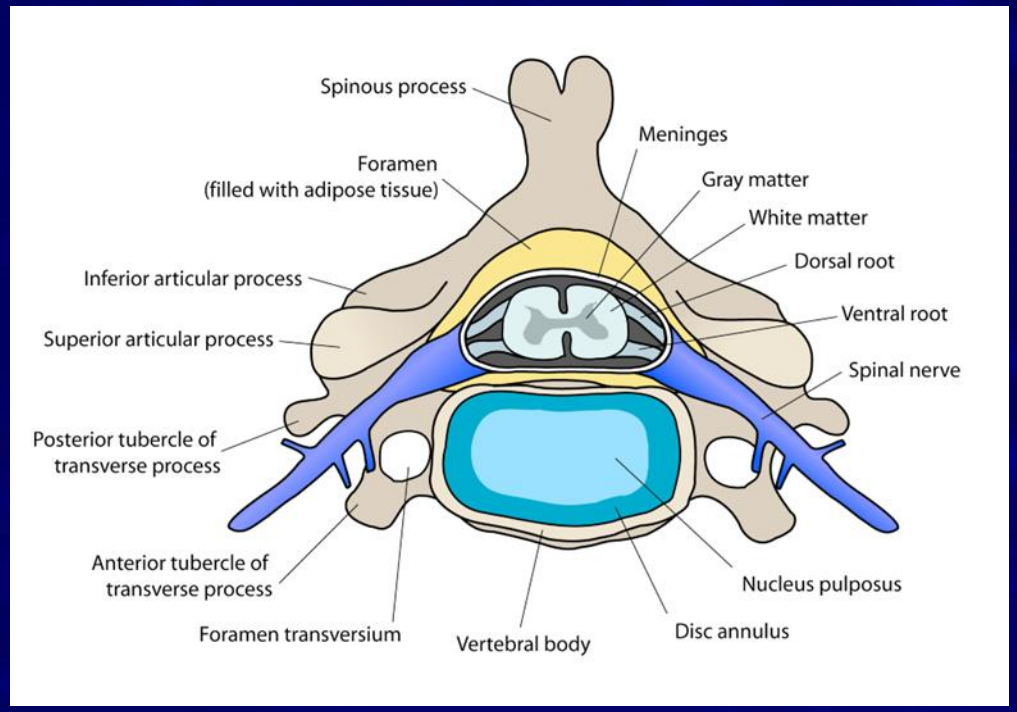
Spinous process
Meninges
Foramen (filled with adipose tissue)
Gray matter
White matter
Inferior articular process
Dorsal root
Ventral root
Superior articular process
Spinal nerve
Posterior tubercle of transverse process
Anterior tubercle of transverse process
Nucleus pulposus
Foramen transversium
Vertebral body
Disc annulus

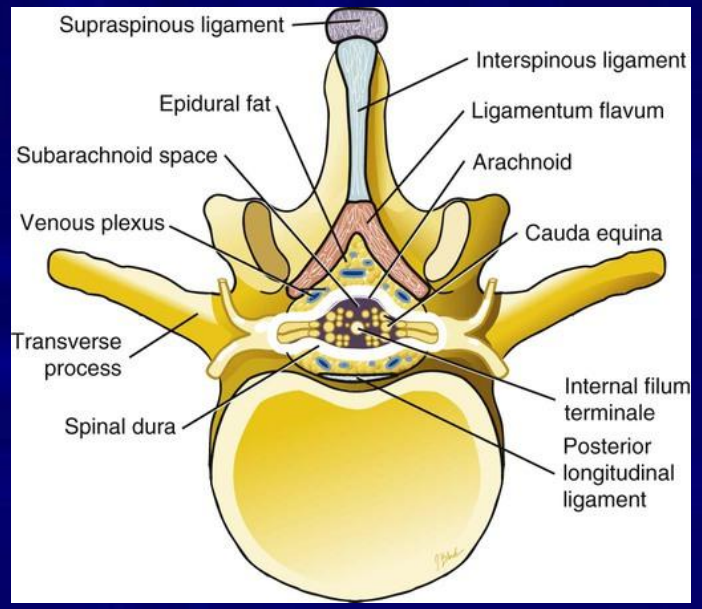
Supraspinous ligament
Interspinous ligament
Epidural fat
Ligamentum flavum
Subarachnoid space
Arachnoid
Venous plexus
Cauda equina
Transverse process
Internal filum terminale
Spinal dura
Posterior longitudinal ligament

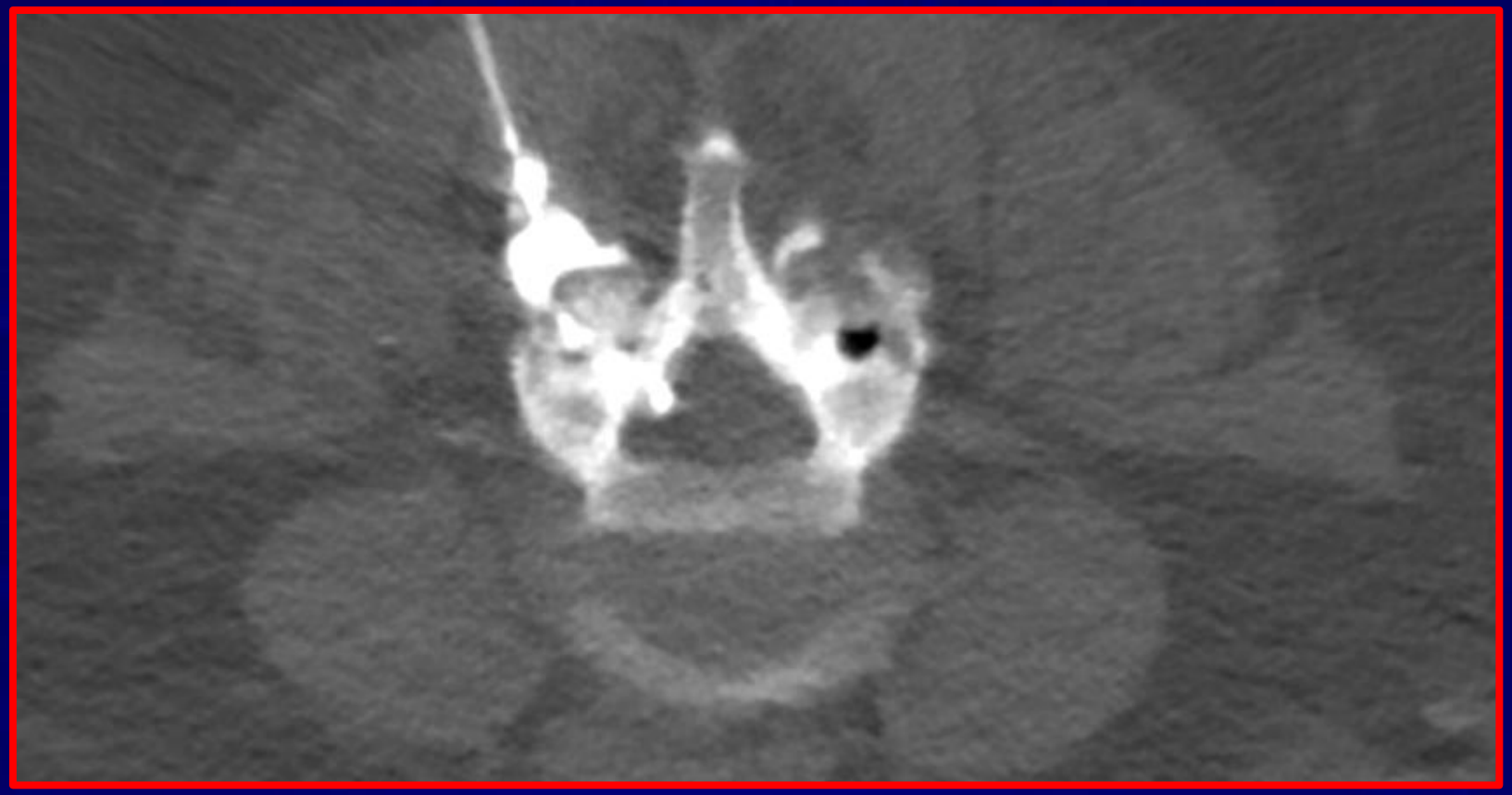

FD l.utrsq.+ iuxtaartikulární pseudocysta l. dx.

Biopsie

Instrumentarium

- Přístup mimo úroveň skeletu – velké extraosseální hmoty – bioptické dělo lokální anestezie – pouze kůže, podkoží, svaly
- Přístup transpedikulárně – léze omezené na obratel, bez extraosseální propagace, nebo riziko poškození nervu

Přístupy, nedostupné léze

transpedikulárně

extrapedikulárně

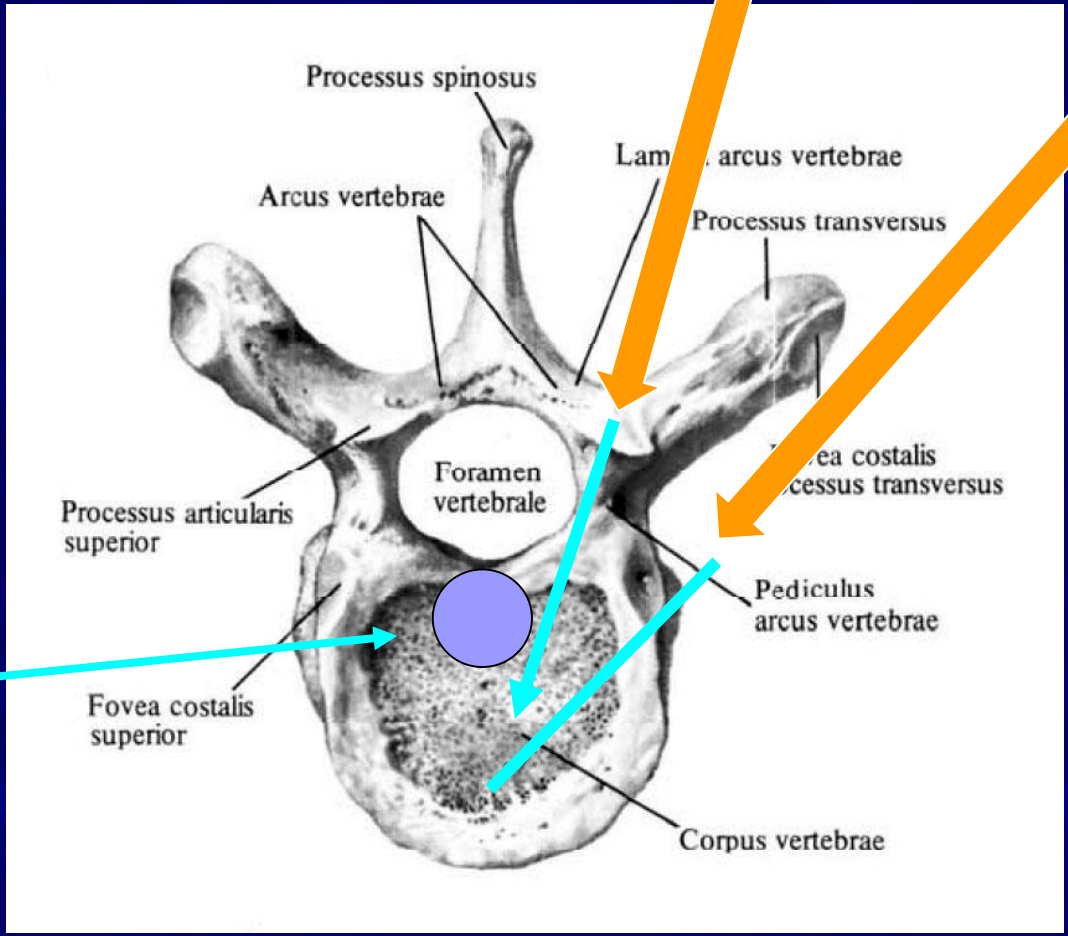

Nedostupná léze

výsledek

Pánek -2023-2024

- 17 biopsií
- 13 – pozitivní nález – 76,5%
- 4 - nevýtěžné - 23,5%

Neubauer- 2013-2023

- 64 biopsií
- Benigní nález – 12 - 18,75%
- Maligní - 48 - 75%
- Sublim.,nevýtěž. – 4 – 6,25%

- **Suma benig.+ malig – 93,75%**

Vertebro/kypho/stentoplastika

Vertebroplastika

- Infiltrace obratlového těla cementem
- Minimální restituce výšky
- Stabilizace sag.osy
- Analgetický účinek
- Častý laek cementu
- Aplikace 2-4 ml cementu
- Šetrnější, lacinější

Kyphoplastika

- Vyplnění dutiny obratlov. těla tuhým cementem
- Restituce výšky komprese
- Restituce sagit. osy
- Analg. účinek
- Minimální či žádný laek c.
- Aplikace 4-8 ml cementu
- Bezpečná, dražší

SIEMENS

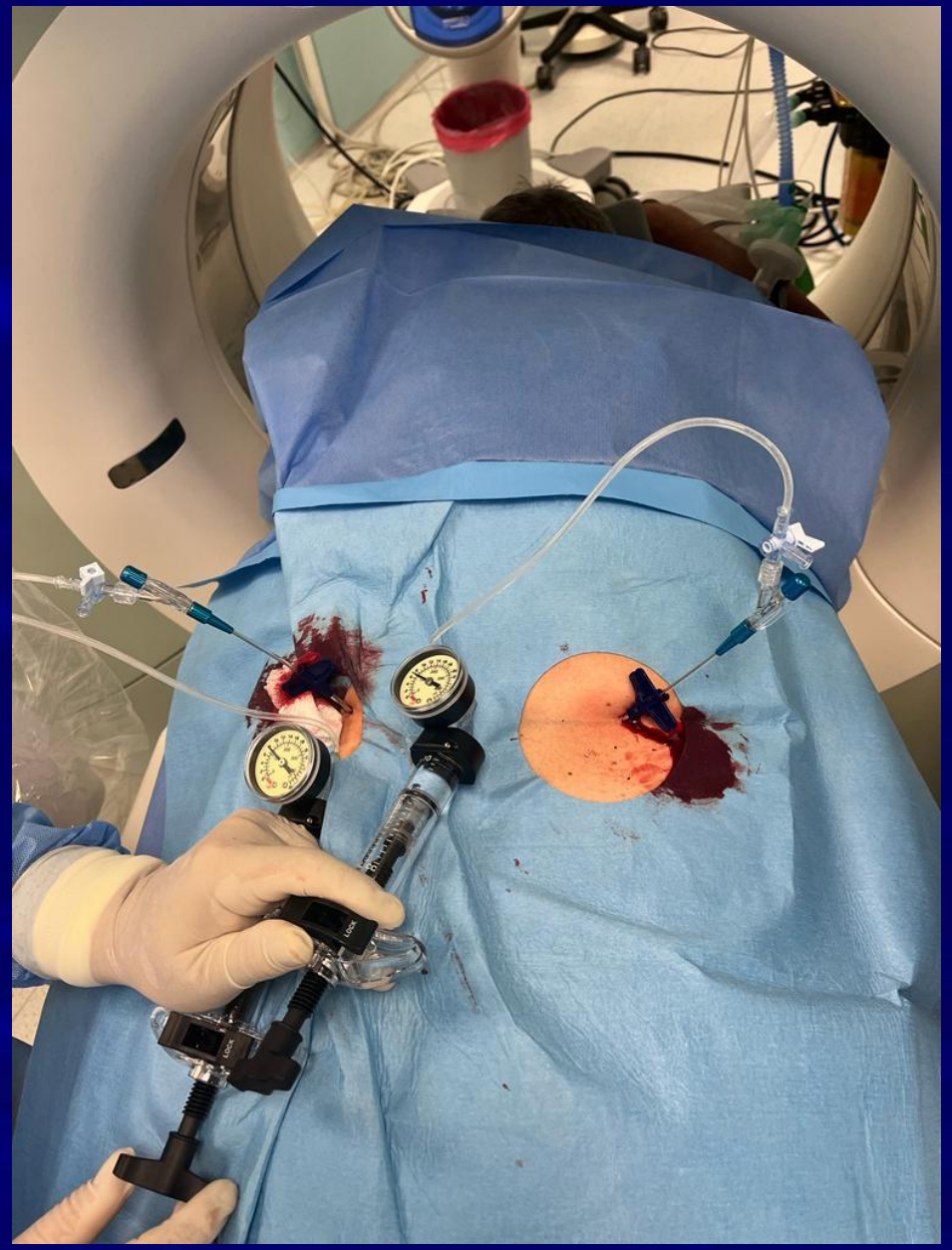

Interaktivní vizualizace datové sady

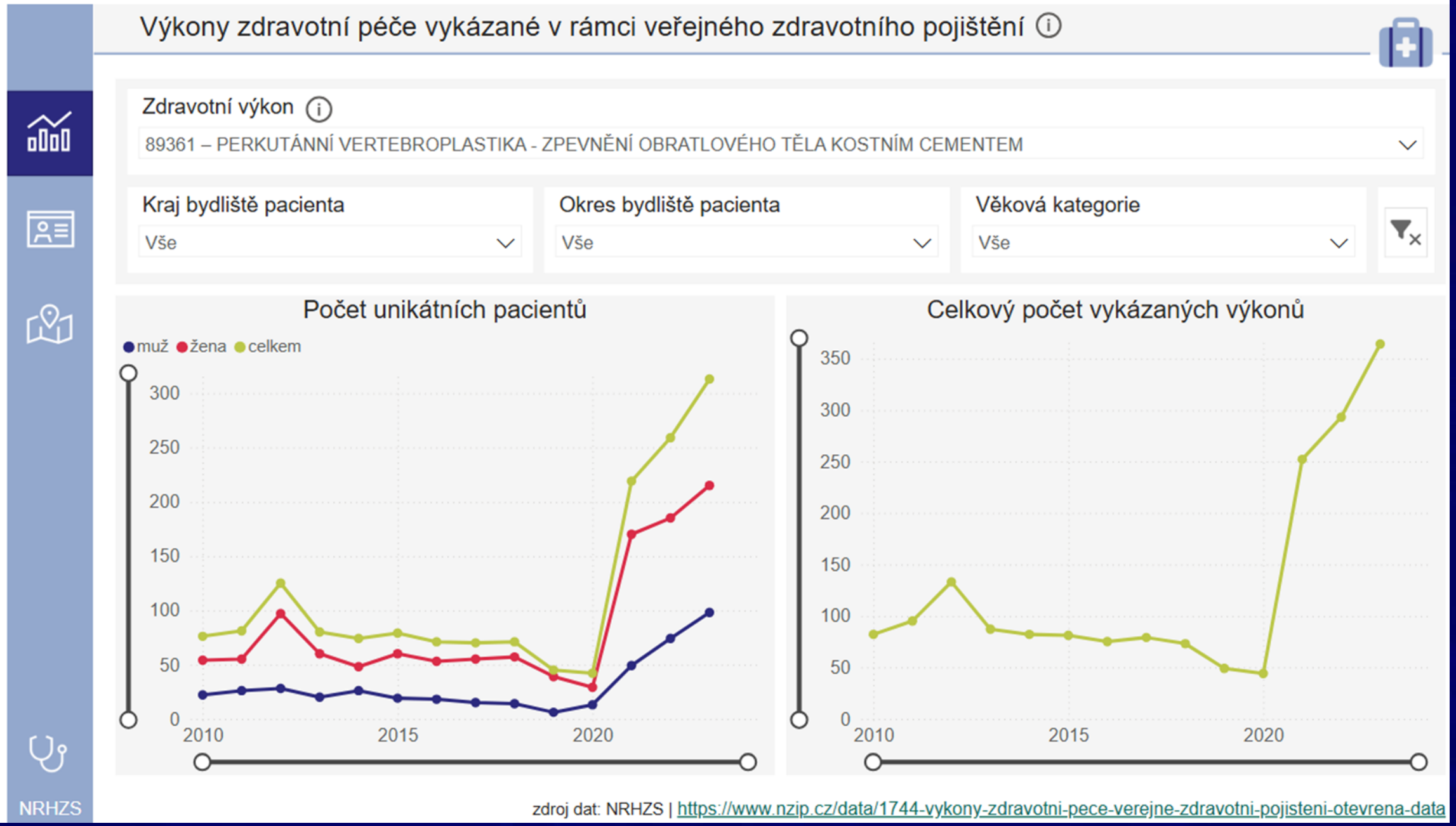

zdroj dat: NRHZS | https://www.nzip.cz/data/1744-vykony-zdravotni-pece-verejne-zdravotni-pojisteni-otevrena-data

Interaktivní vizualizace datové sady

Četnost zdravotních výkonů podle demografie

Zdravotní výkon

89361 – PERKUTÁNNÍ VERTEBROPLASTIKA - ZPEVNĚNÍ OBRATLOVÉHO TĚLA KOSTNÍM CEMENTEM

Rok	Kraj bydliště pacienta	Okres bydliště pacienta
2023	Vše	Vše

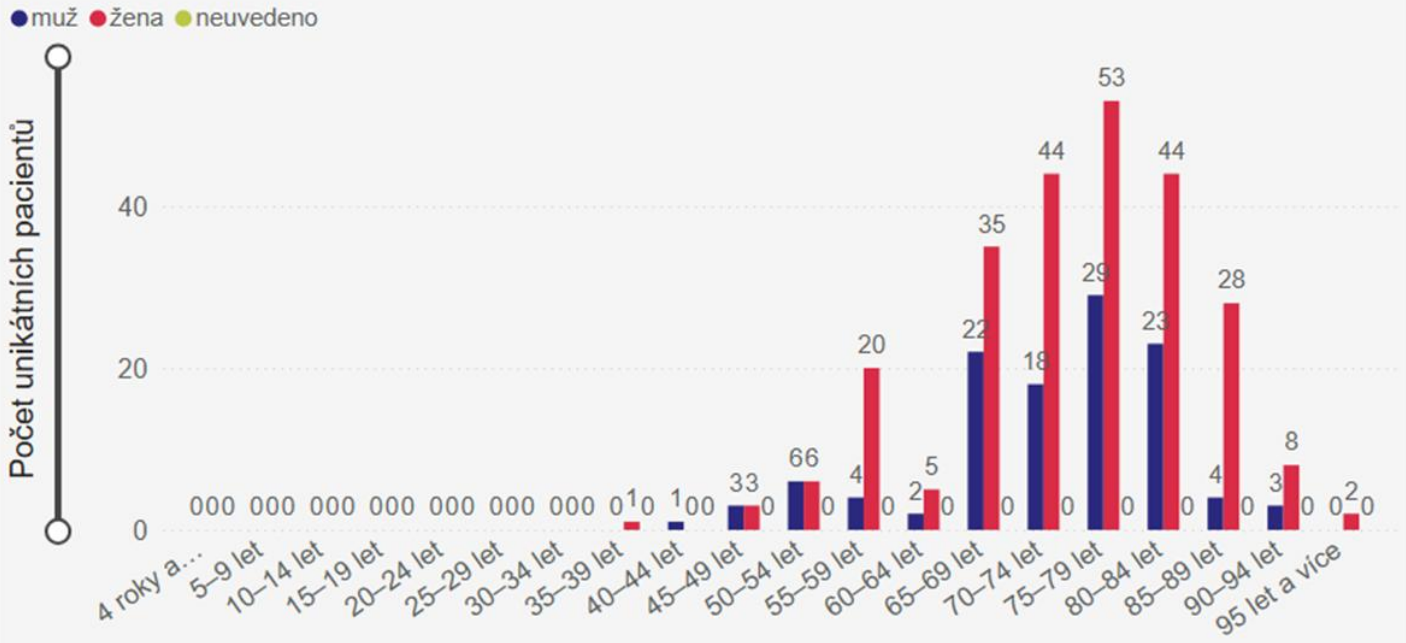

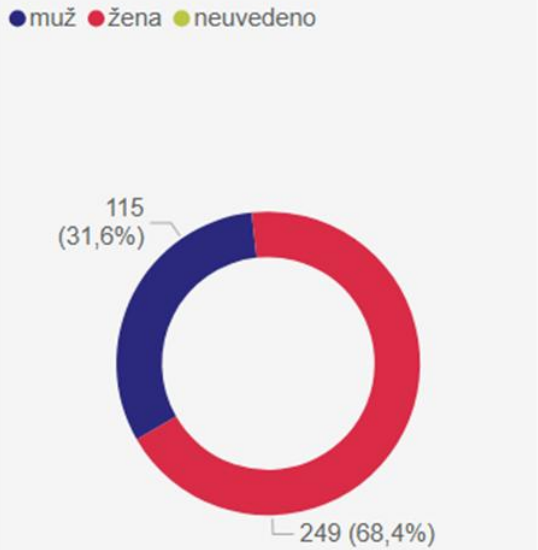

NRHZS

zdroj dat: NRHZS | https://www.nzip.cz/clanek/1744-vykony-zdravotni-pece-vykazane-verejne-zdravotni-pojisteni-nrhzs

- + 67%

Interaktivní vizualizace datové sady

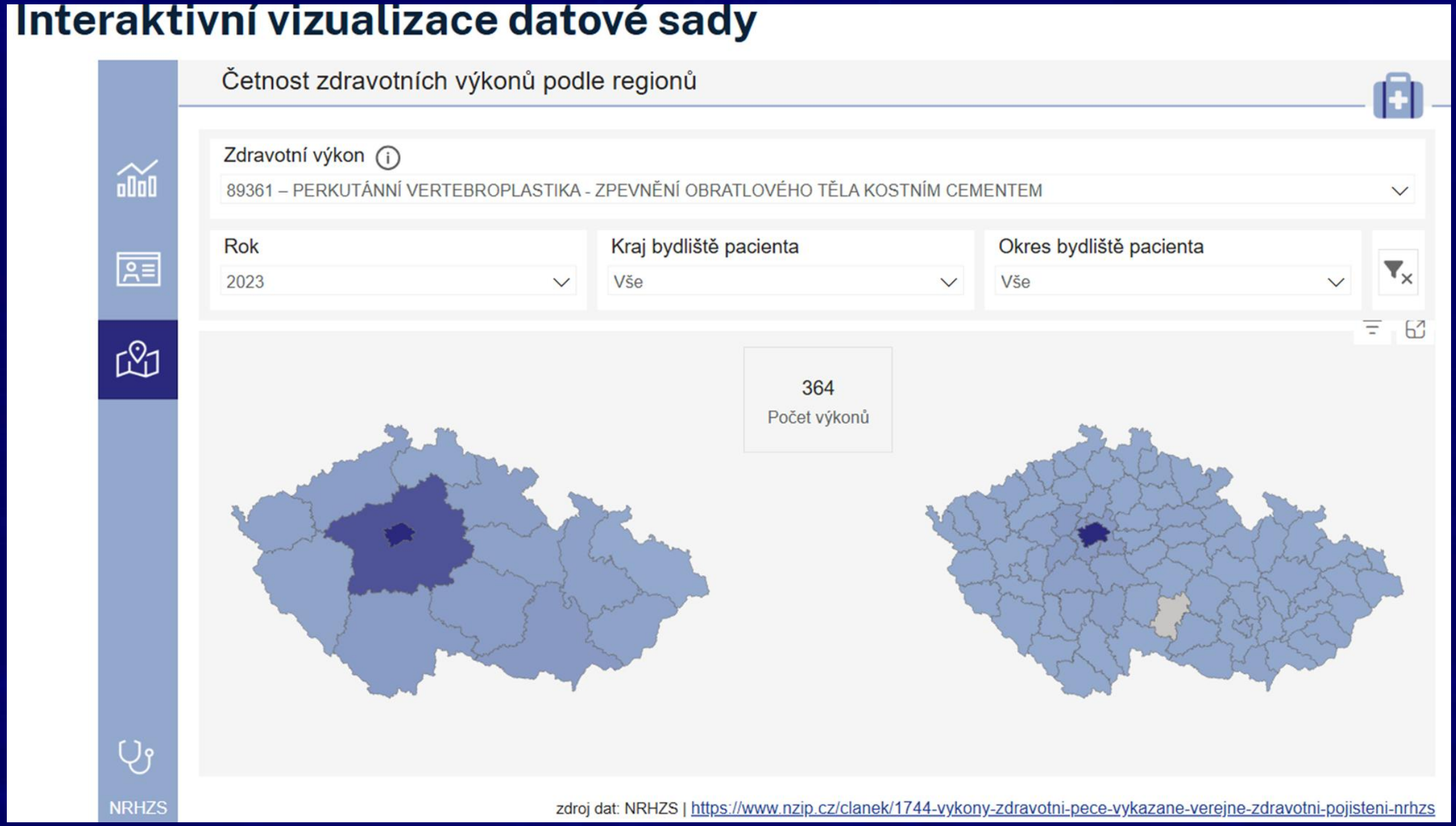

zdroj dat: NRHZS | https://www.nzip.cz/clanek/1744-vykony-zdravotni-pece-vykazane-verejne-zdravotni-pojisteni-nrhzs

RFA

- Ideální jsou pacienti, kteří mají nesnesitelnou bolest a není možná kauzální léčba
- Residuální bolesti po ozáření
- Nesmí hrozit patologická zlomenina
- Pozornost věnovat tumorům, které dosahují podkoží – CAVE – nekroza kůže

RFA

- Při velkém rozsahu postižení obratle, extra- osseální hmoty, malé residuum skeletu, hrozí fractura dosažením vysoké teploty pálení
- Patologické zlomeniny a iatrogenní poškození je nejčastější při ošetření mts na dlouhých kostech
- Doplnění cementoplastiky
- Ideální trp osteoidního osteomu

RFA

- Tumory větší jak 5(???) cm rozvrstvit ablaci na více sezení
- Opakování nejdříve za 30 dnů – snížení bolesti
- Během výkonu a po výkonu analgosedace – dle individuální dispozice
- Mohou být různé sensorické projevy, teploty, dysurické a sexuální poruchy

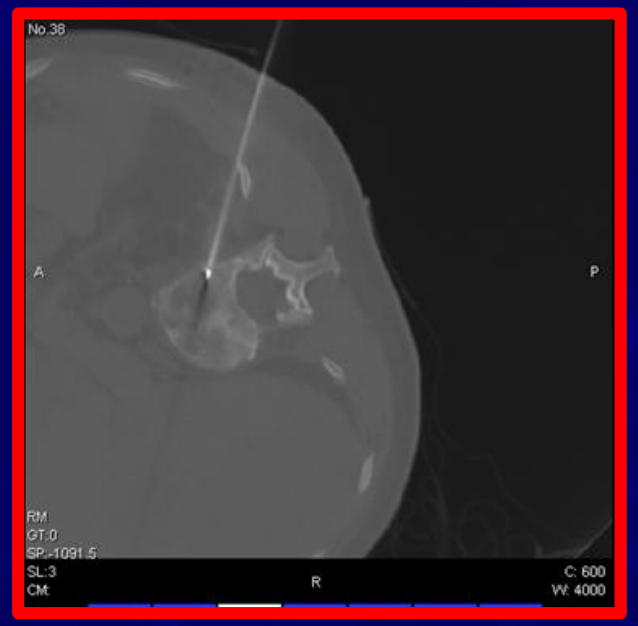

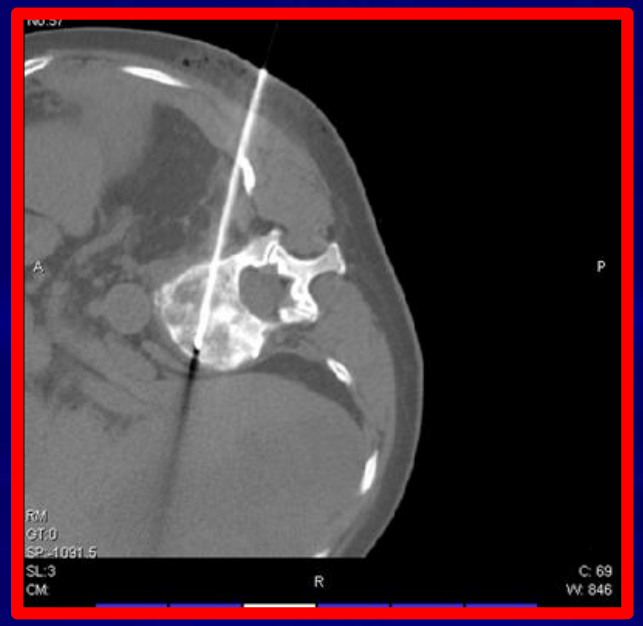

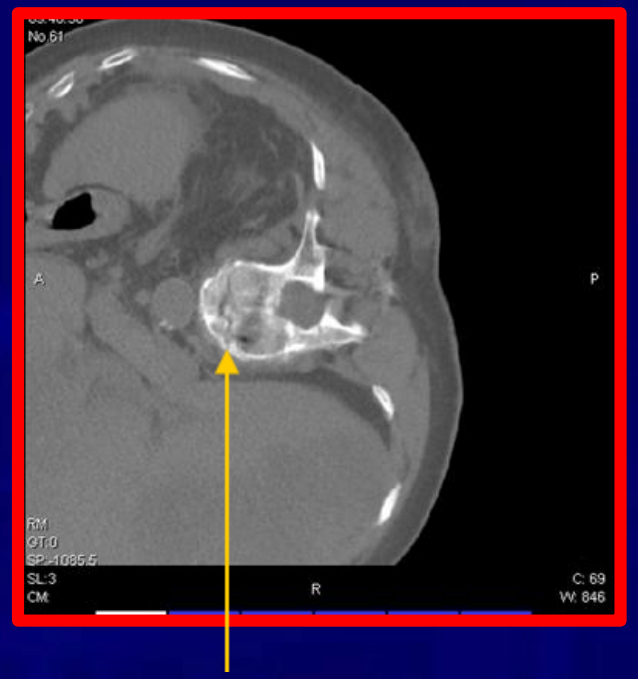

latrogenní frct

Pac. v terminálním stadiu,
mnohočetné mts GIT, plíce
Maximum bolestivosti L1

Za 24 hod bez bolestí

Osteoidní osteom Th10

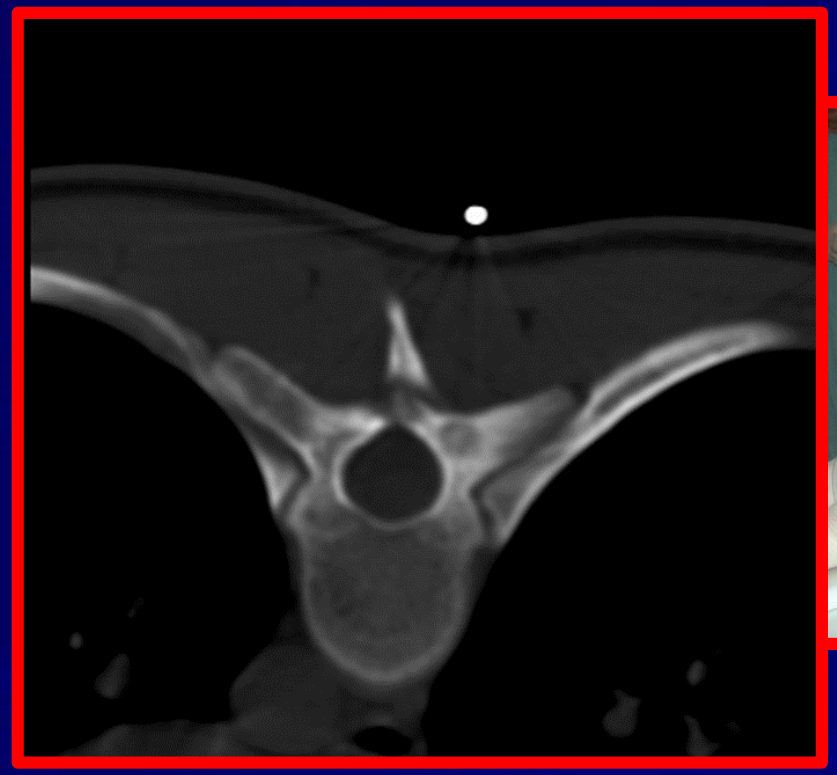

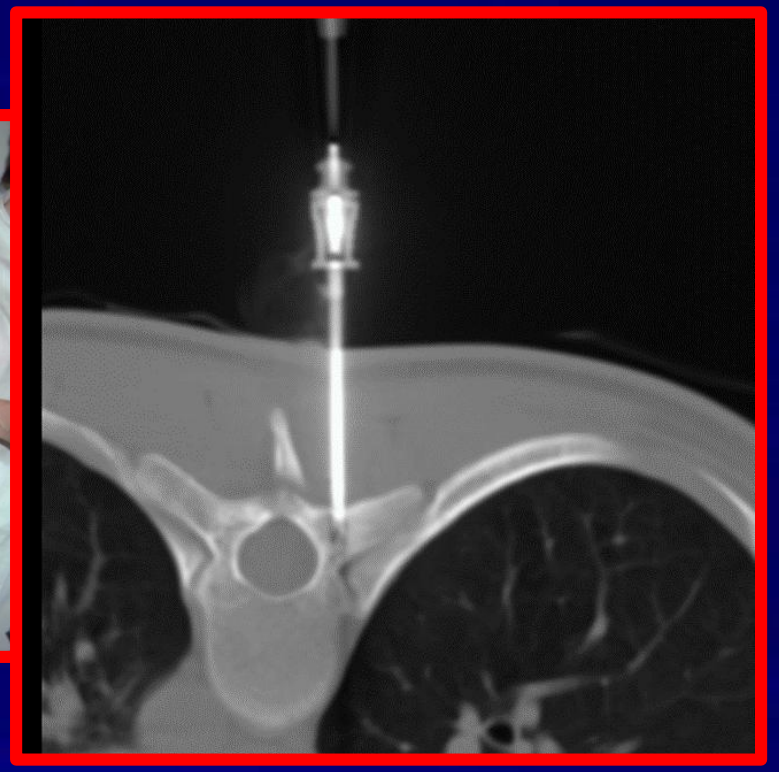

Ganglionektomie

- **Indikace**
- Postherpetická neuralgie
- Doplnění chirurgicky provedené ganglionektomie
- Fantomové bolesti
- Paliativní výkon nezvladatelných neuralgií u inoperabilních pacientů

přístroj Neuro N50 Lesion Generator firmy Leibinger

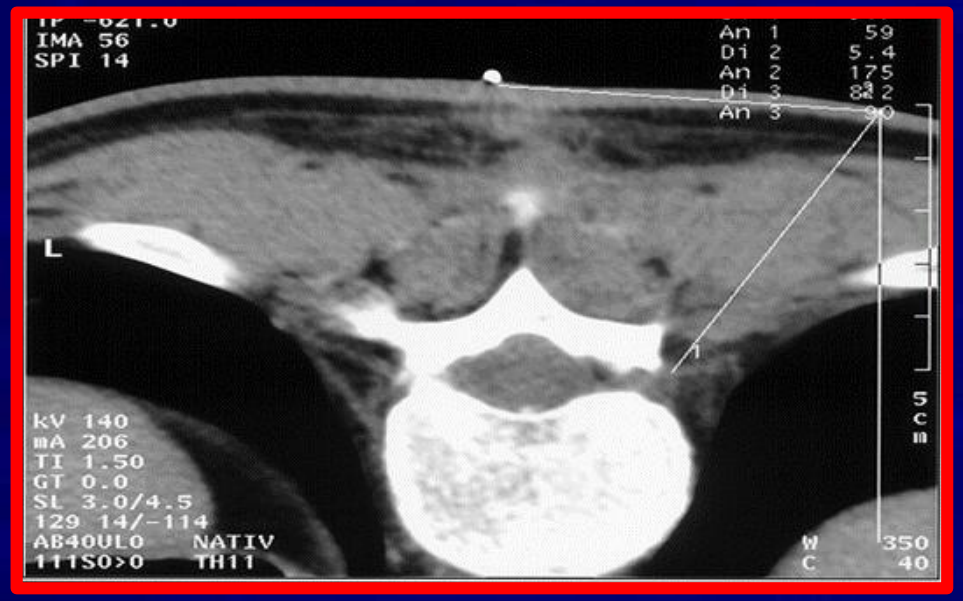

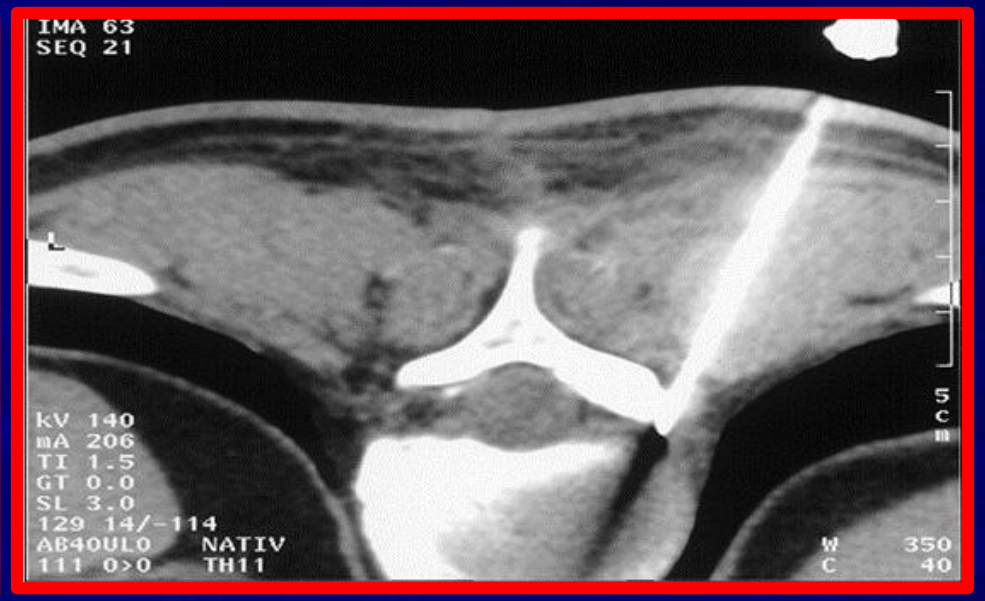

Alkoholizace ganglion coeliacum

Indikace

- Bolesti u retroperitoneálních malignit
- Břišní bolest – chronická pancreatitis

Přístup

- Zadní + retrocrurální, uni- a bilaterární
- Laterální
- Přední

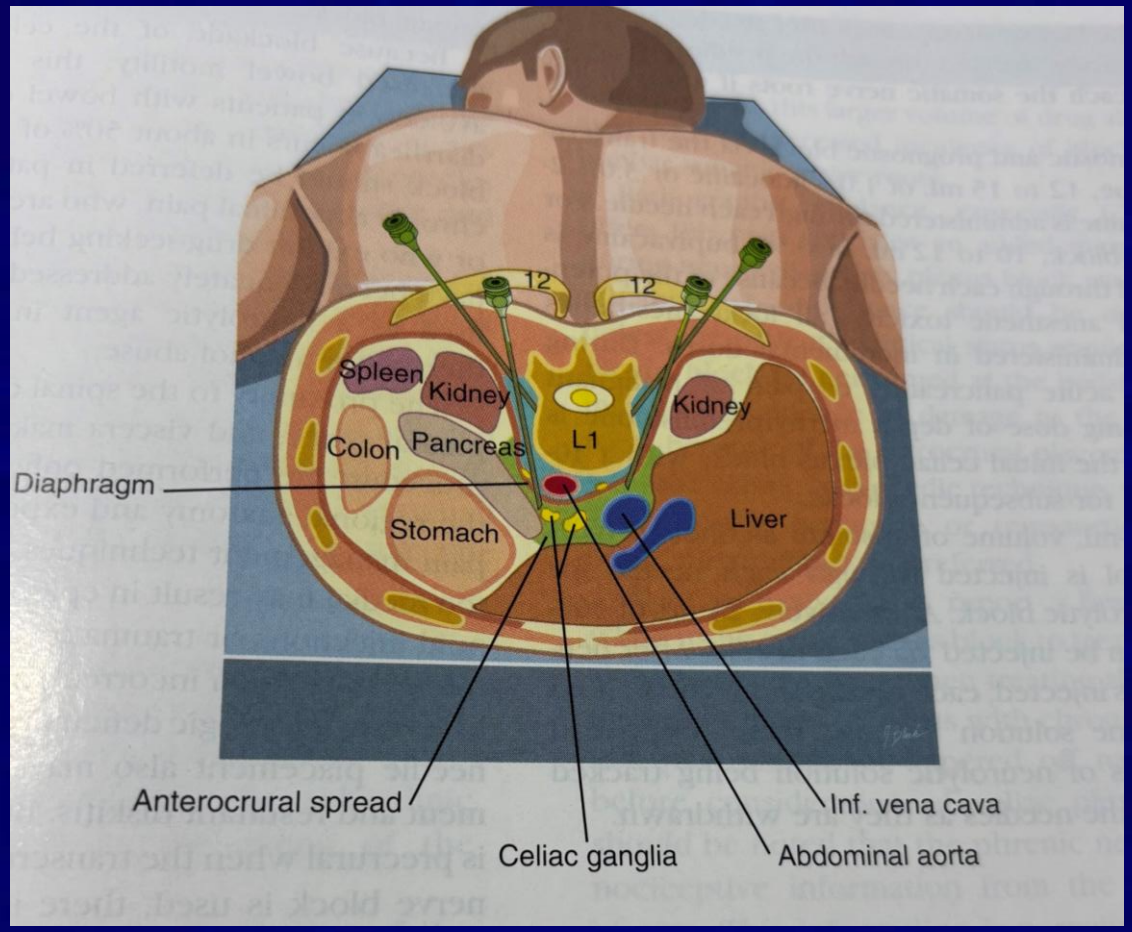

Steven D. Waldman – Atlas of Interventional pain management

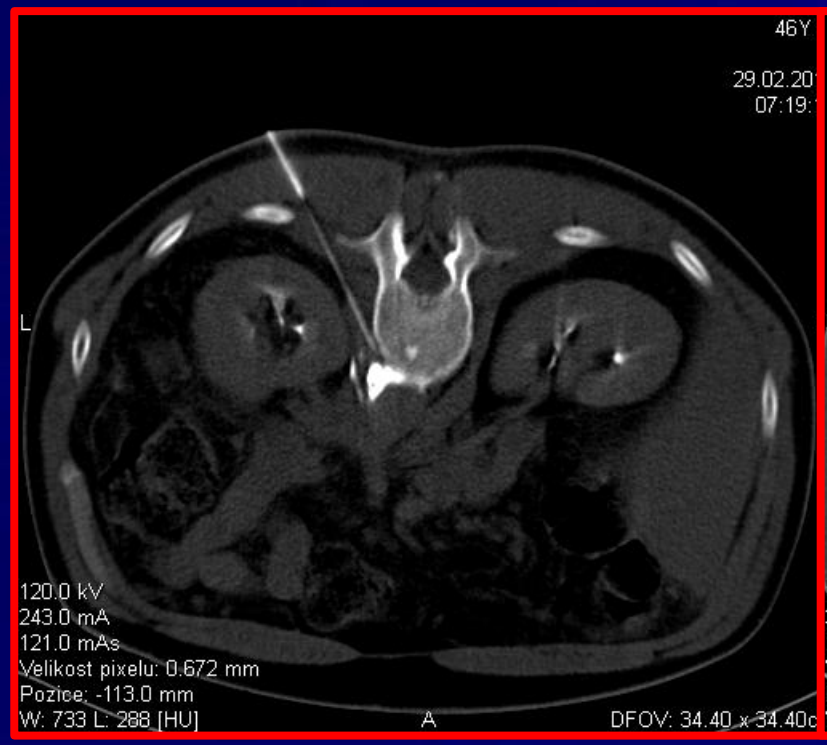
46Y
29.02.20
07:19:
L
120.0 kV
243.0 mA
121.0 mAs
Velikost pixelu: 0.672 mm
Pozice: -113.0 mm
W: 733 L: 288 [HU]
A
DFOV: 34.40 x 34.40c

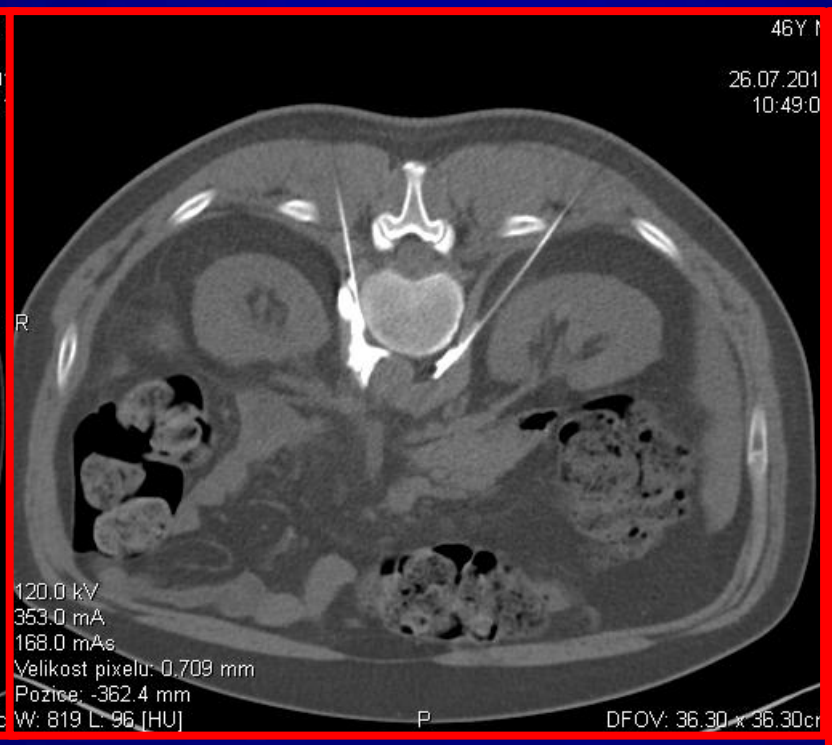
46Y
26.07.201
10:49:0
R
120.0 kV
353.0 mA
168.0 mAs
Velikost pixelu: 0.709 mm
Pozice: -362.4 mm
W: 819 L: 96 [HU]
P
DFOV: 36.30 x 36.30cr

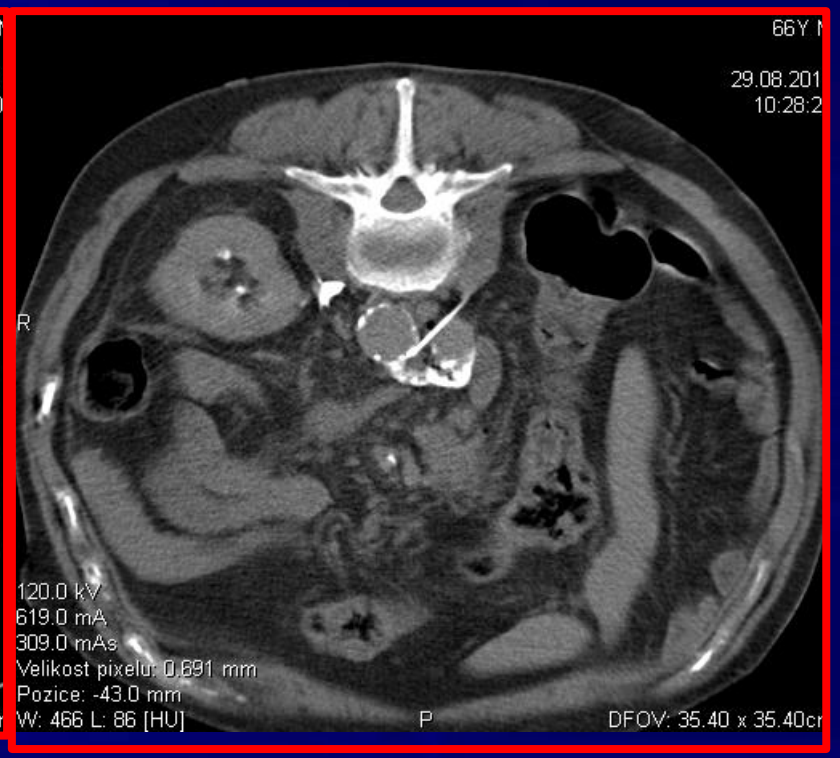
66Y
29.08.201
10:28:2
R
120.0 kV
619.0 mA
309.0 mAs
Velikost pixelu: 0.691 mm
Pozice: -43.0 mm
W: 466 L: 86 [HU]
P
DFOV: 35.40 x 35.40cr

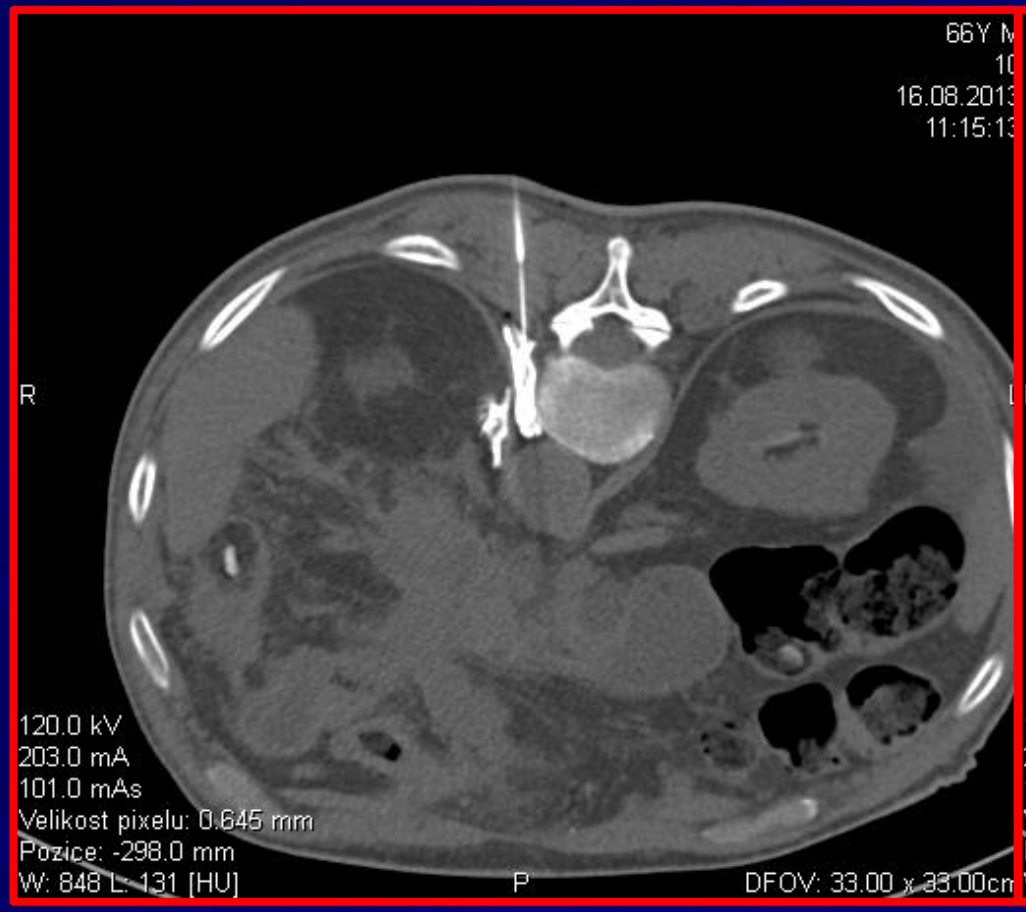
66Y M
10
16.08.2013
11:15:13
R
L
120.0 kV
203.0 mA
101.0 mAs
Velikost pixelu: 0.645 mm
Pozice: -298.0 mm
W: 848 L: 131 [HU]
P
DFOV: 33.00 x 33.00cm

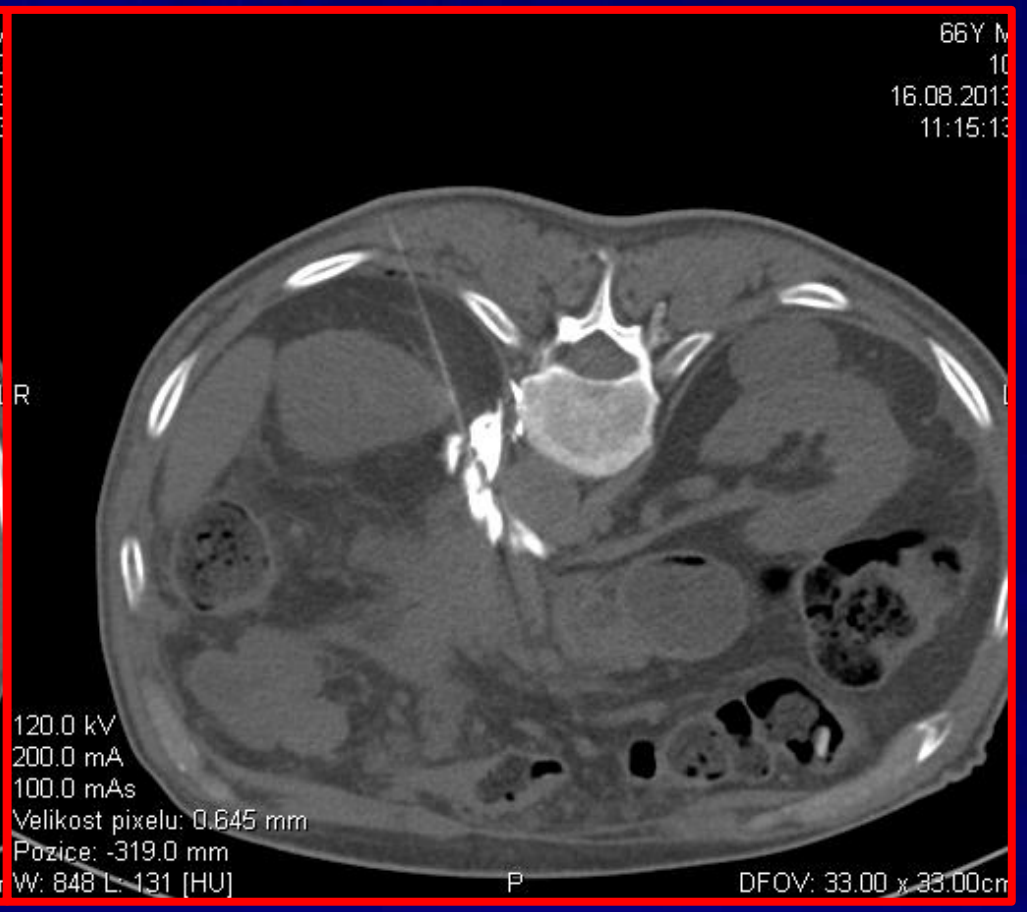
66Y M
10
16.08.2013
11:15:13
R
L
120.0 kV
200.0 mA
100.0 mAs
Velikost pixelu: 0.645 mm
Pozice: -319.0 mm
W: 848 L: 131 [HU]
P
DFOV: 33.00 x 33.00cm

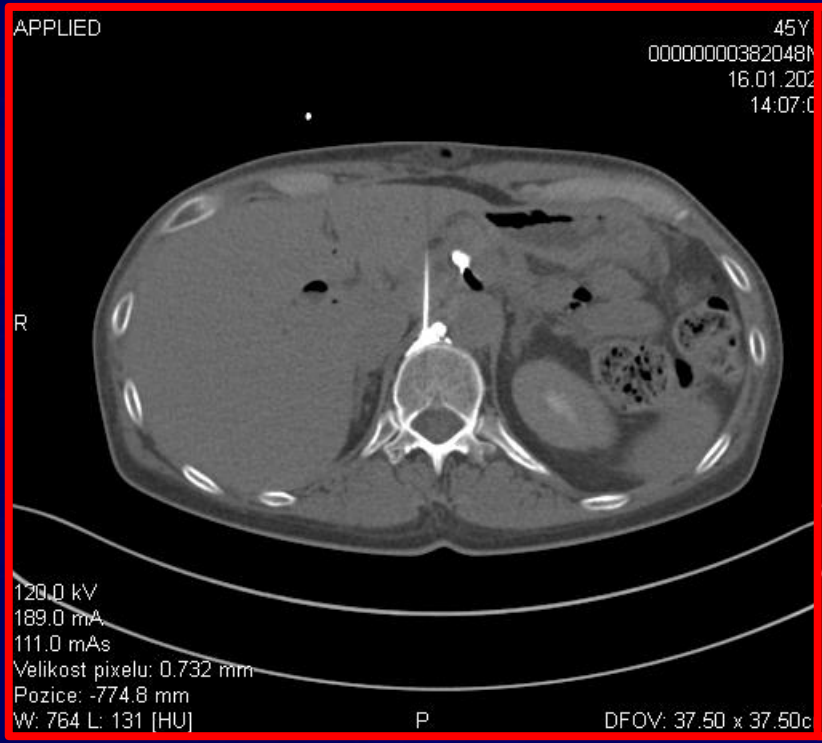
APPLIED
45Y
00000000382048N
16.01.202
14:07:0
R
120.0 kV
189.0 mA
111.0 mAs
Velikost pixelu: 0.732 mm
Pozice: -774.8 mm
W: 764 L: 131 [HU]
P
DFOV: 37.50 x 37.50c

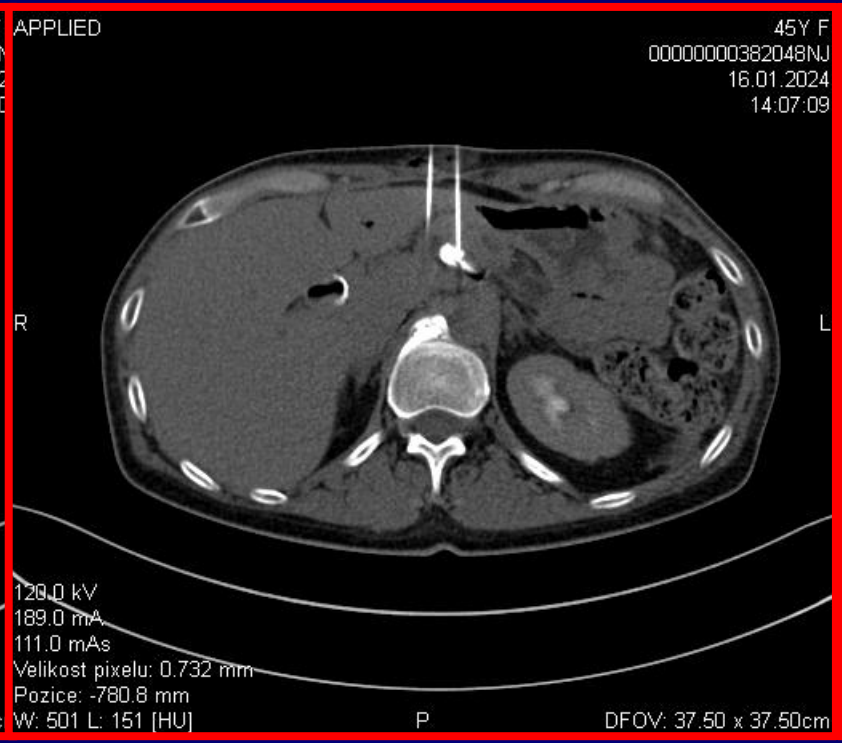
APPLIED
45Y F
00000000382048NJ
16.01.2024
14:07:09
R
L
120.0 kV
189.0 mA
111.0 mAs
Velikost pixelu: 0.732 mm
Pozice: -780.8 mm
W: 501 L: 151 [HU]
P
DFOV: 37.50 x 37.50cm

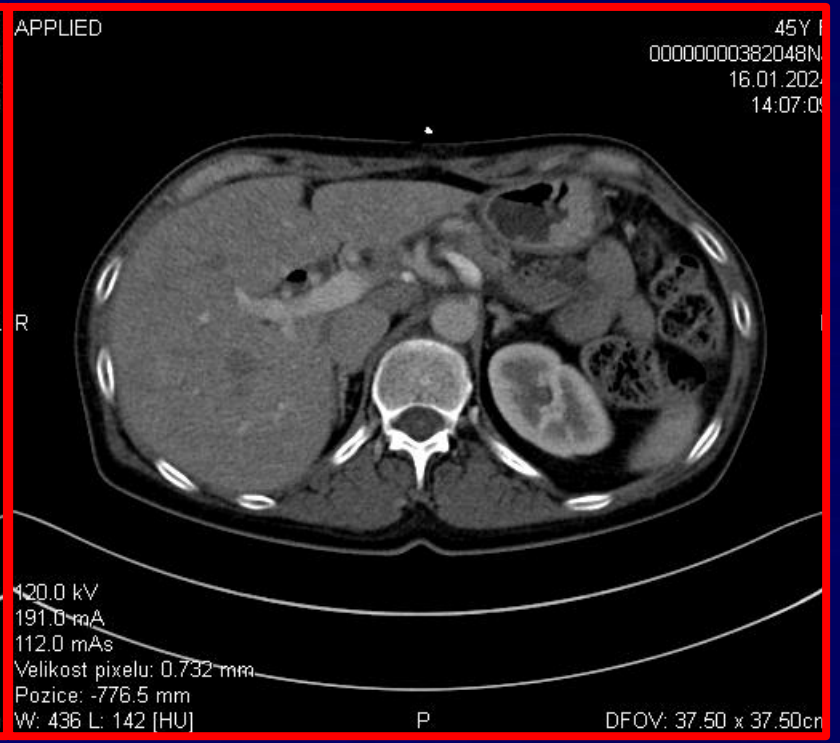
APPLIED
45Y
00000000382048N
16.01.202
14:07:0
R
120.0 kV
191.0 mA
112.0 mAs
Velikost pixelu: 0.732 mm
Pozice: -776.5 mm
W: 436 L: 142 [HU]
P
DFOV: 37.50 x 37.50cm

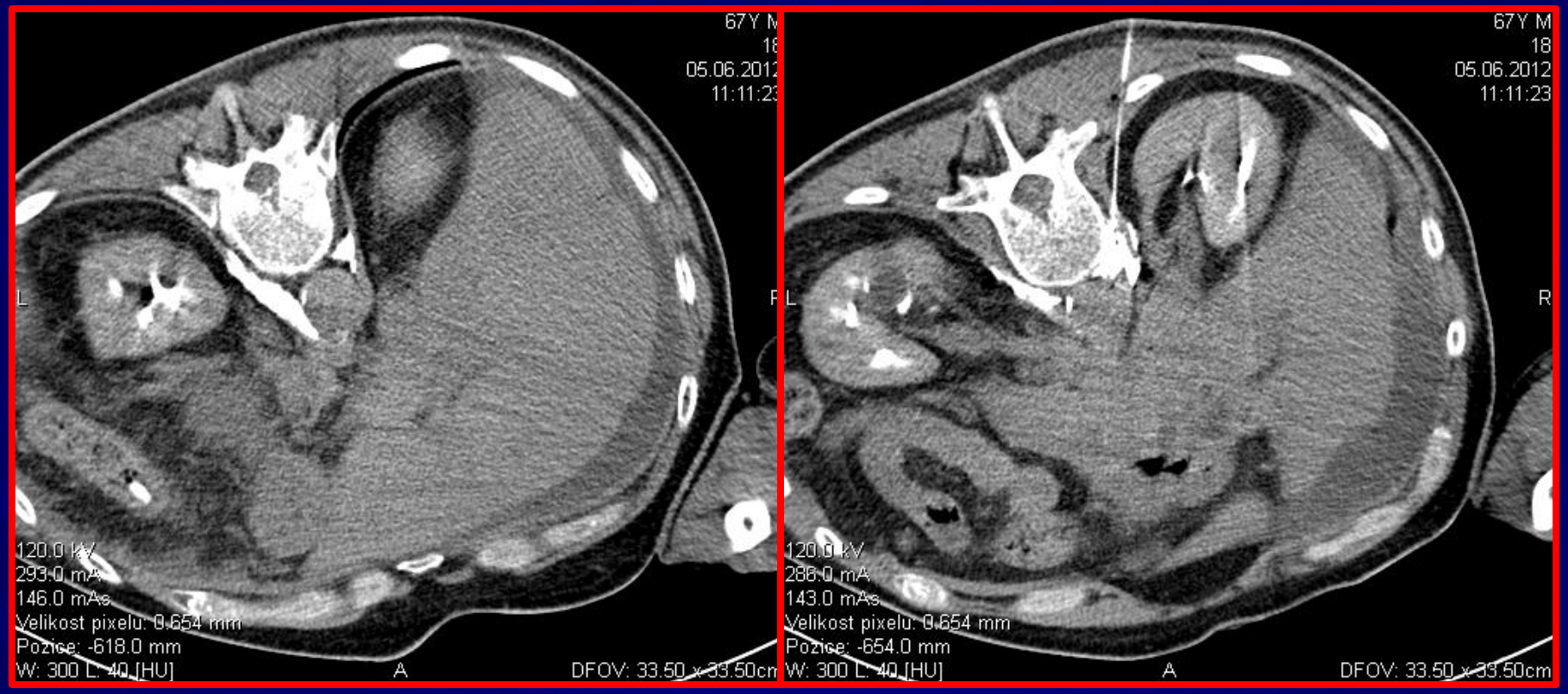
67Y M
18
05.06.2012
11:11:23
L
R
120.0 kV
293.0 mA
146.0 mAs
Velikost pixelu: 0.654 mm
Pozice: -618.0 mm
W: 300 L: 40 [HU]
A
DFOV: 33.50 x 33.50cm
67Y M
18
05.06.2012
11:11:23
L
R
120.0 kV
286.0 mA
143.0 mAs
Velikost pixelu: 0.654 mm
Pozice: -654.0 mm
W: 300 L: 40 [HU]
A
DFOV: 33.50 x 33.50cm

Poznámky k alkoholizaci

- Dobrá účinnost u pac. s maligním onemocněním, malá u chronických bolestí břicha (v.s. podíl n. phrenicus)
- Vhodné periaortální rozmístění a retrocrurální
- Po aplikaci poloha v pololeže (cca 30-40 st., proti vzlínání směsi do mediastina, kompl. chylothorax)
- 5-7 ml 96% alkoholu oboustranně + Mesokain – dle individuální tolerance výkonu
- Přístup – využití Seldingerovy techniky

Lumbální sympatektomie

- Aplikace v úrovni mezi těly obratlů L2-L4
- Zavedení jehly k ventr. okraji m. psoas
- 7-10 ml 96% alkoholu

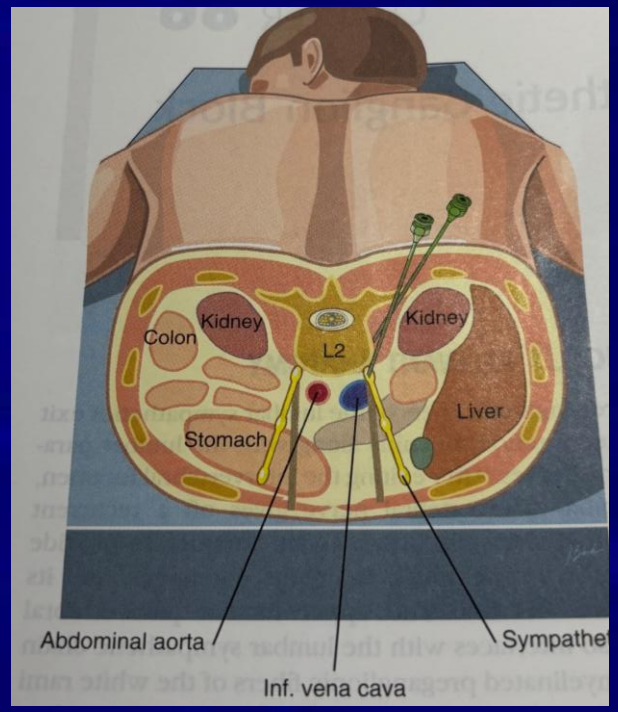

Děkuji za pozornost