FAKULTNÍ NEMOCNICE BRNO

MUNI MED

Tumory páteře

Mechl M., Šprláková-Puková A., Keřkovský M.

Klinika radiologie a nukleární medicíny FNB a LF MU

Tumory skeletu páteře

- **primární** – méně časté než sekundární
- **maligní** – metastázy, myelom, lymfom
- **benigní** – hemangiom
- Do 30 let věku velmi vzácné, většinou benigní – mimo Ewing, osteosarkom

Chondrogenní	**Osteochondrom**
	Chondroblastom
	Chondrosarkom
Osteogenní	Enostosis
	Osteoidní osteom
	Osteoblastom
	Osteosarkom
Fibrogenní	Fibrozní kostní dysplazie
	Maligní fibrózní histiocytom – v páteři vzácný
Cévní	Hemangiom
	Epiteloidní hemangioendoteliom – velmi vzácný v oblasti páteře
Hematopoetické, lymfatické, retikuloendoteliální	Histiocytosa
	Plazmocytom
	Lymfom
	Ewingův sarkom
	Leukemie
Notochordální	Chordom
Osteoklaszické giant cell rich tumors	Aneurysmatická kostní cysta
	Obrovskobuněčný nádor

Současná klasifikace

- Non-neoplastické léze (jakákoliv jiná porucha než abnormální růst tkáně v důsledku nekontrolovatelné proliferace buněk)
- Primární kostní tumory
- Sekundární kostní tumory

Non-neoplastické léze

- Aneurysmatická kostní cysta
- Brown tumor
- Ostrůvky kompakty
- Hemangiom

Primární kostní nádory

- Plazmocytom – mnohočetný myelom
- Chordom
- Chondrosarkom
- Ewingův sakrom
- Lymphom
- Osteosarkom
- Giant cell tumor
- Osteoblastom
- Osteoidní osteom
- Osteochondrom
- Langerhans cell histiocytóza

Tumory skeletu - lokalizace

četnost : meta - myelom - hemangiom - chordom

M - metastáza
EG - eosinofilní granulom
MY - myelom

OB - osteoblastom
OO - osteoid.osteom
ABC - aneur. kostní cysta

Biologická povaha

benigní

- Osteom
- Osteoidní osteom (2-3 dekáda)
- Osteoblastom (2-3 dekáda)
- Giant cell tumor (3-5 dek)
- Aneurysmatická kostní cysta (5-20 let)
- Langherhansova histiocytóza
- hemangiom

maligní

- Lymfom (5- 7 dekáda)
- sarkom
  - Ewingův sarkom (2 dekáda)
  - osteosarkom
  - chondrosarkom
  - Nedif. pleomorfní sarkom
  - fibrosarkom
- chordom
- plasmocytom / mnohočetný myelom
- PNET

Vícečetná ložiska

- Metastázy
- Myelom
- Lymfom
- Hemangiom
- Enostosa – ostrůvky kompakty
- Eozinofilní granulom

Postižení, zasahování do okolí, okolních obratlů

- Osteosarkom
- Chondrosarkom
- Lymfom
- Ewingův sarkom
- Chordom
- ABC
- Myelom, plazmocytom
- Giant cell tumor

Mohou přecházet přes intervertebrální disk

Osteoblastické léze

- Dle stupně mineralizace – sytá ložiska x vzhledu lytických ložisek
- Sytá ložiska - RTG, denzní –CT, nízký signál MR (T1 i T2)
- Metastázy , ostrůvky kompakty, lymfom, osteosarkom

Osteolytické léze

- Ložiska projasnění – RTG, hypodenzní – CT, MR – T1 hypointenzní, T2 – hyper
- Metastázy, myelom, …

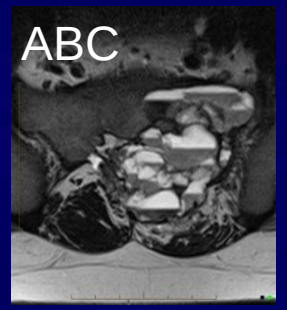

Typické znaky

- Kalcifikace - chondrogenní tumory (*Chondrosarkom, chondroblastom, ABC, osteochondrom, chordom*
- Vysoký podíl tuk. tkáně – *hemangiom*
- Fluid – fluid level *- ABC*

Zobrazovací metody

- RTG – limitované
- CT – vhodná pro zobrazení kortikalis a jejích změn, osifikací a kalcifikací, vhodná k navigaci pro biopsii
- MR – rozsah postižení, extraosseální extenze, postižení kostní dřeně, vztah k nervovým strukturám a jejich postižení
- NM - PET – metabolická aktivita

Benigní - hemangiom

- Nejčastější benigní léze – venozní malformace, 10% autopsie
- Incidentální nález
- Atypický hemangiom - lipid-poor, nezaměňovat s agresivním hemangiomem
- Trabekulární struktura
- CT-salt and pepper, MR –T1 hyper- tuk
- PET - ametabolický

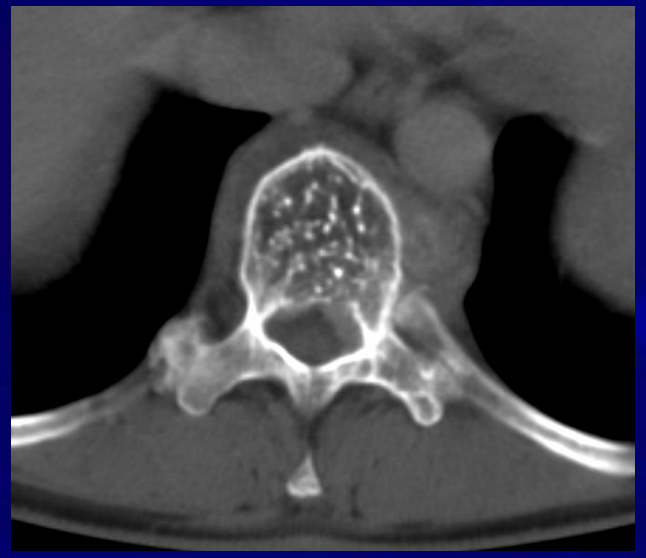

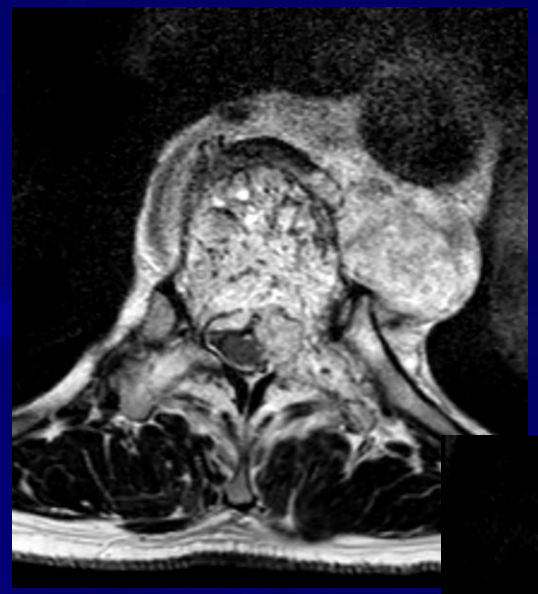

Benigní aneurysmatická kostní cysta

- Osteoklastická neoplazie – tvořená kanálky s krví a cystami
- Dětský, adolescentní věk
- Typický vzhled fluid-fluid levels – CT,MR
- Páteř – 20 %, častěji dlouhé kosti (60%)
- PET – doughnut sign

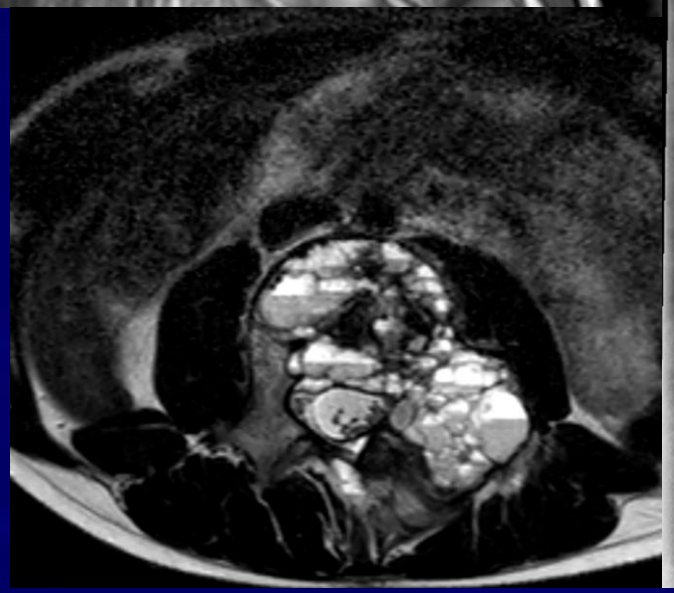

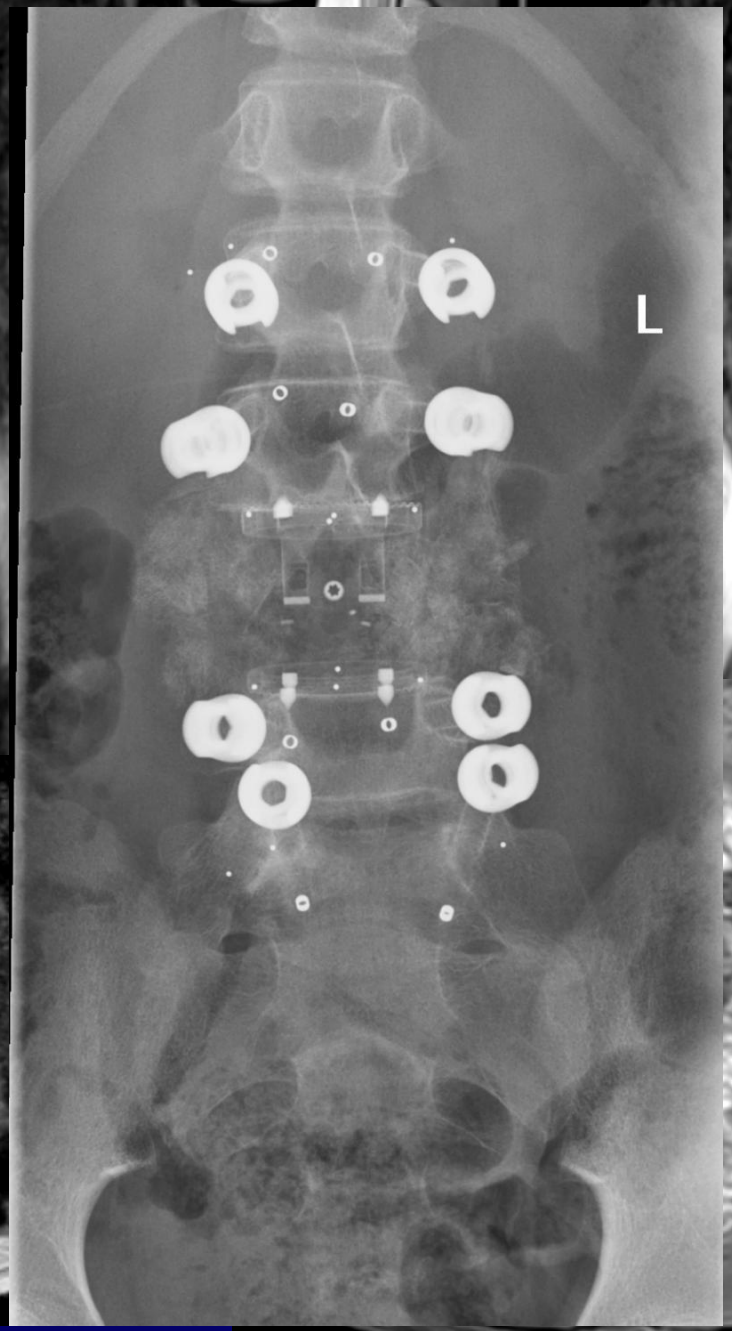
L

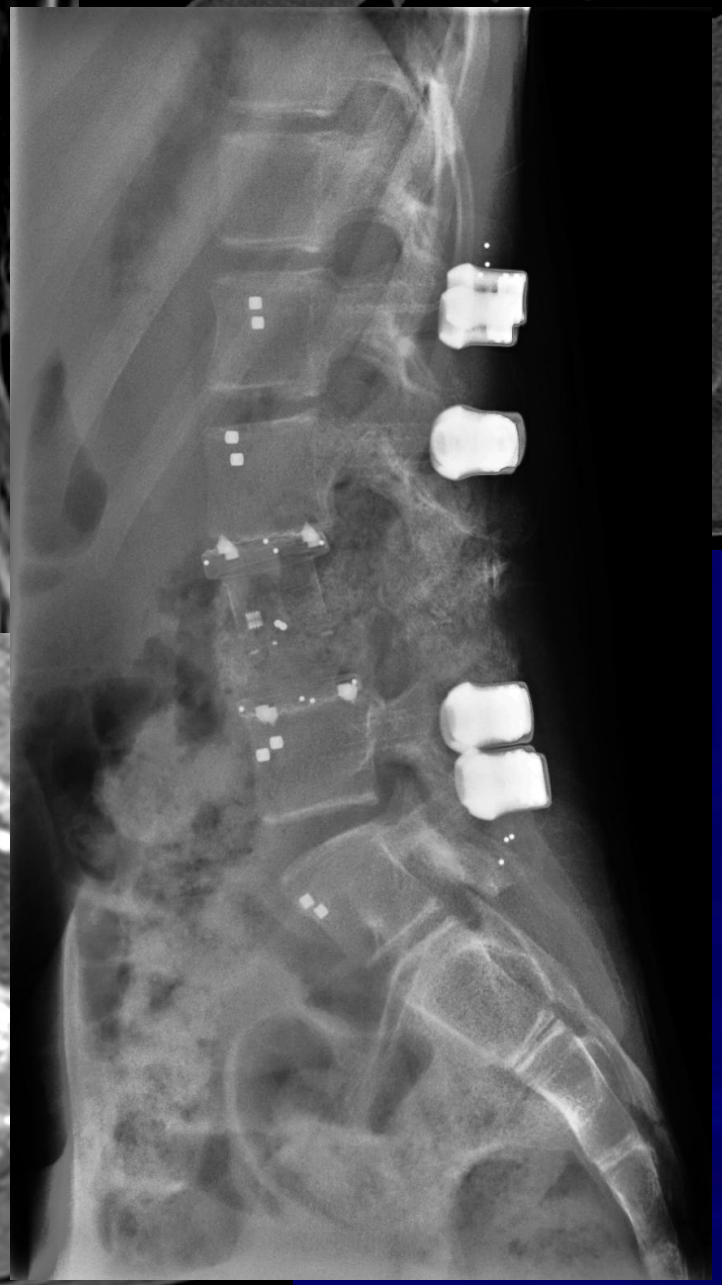

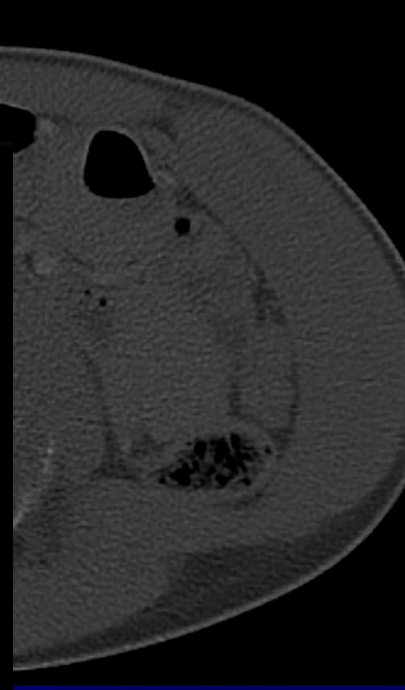

Osteoidní osteom

- Dětský věk, adolescenti
- Nidus 1,5-2 cm osteosklerotická reakce
- Noční bolest – NSAIDs
- Páteř 10 % z celkového počtu, dorzální elementy , L páteř
- CT – excelentní metoda
- MR – edém, obtížná detekce nidu
- NM– fokální uptake, double density sign

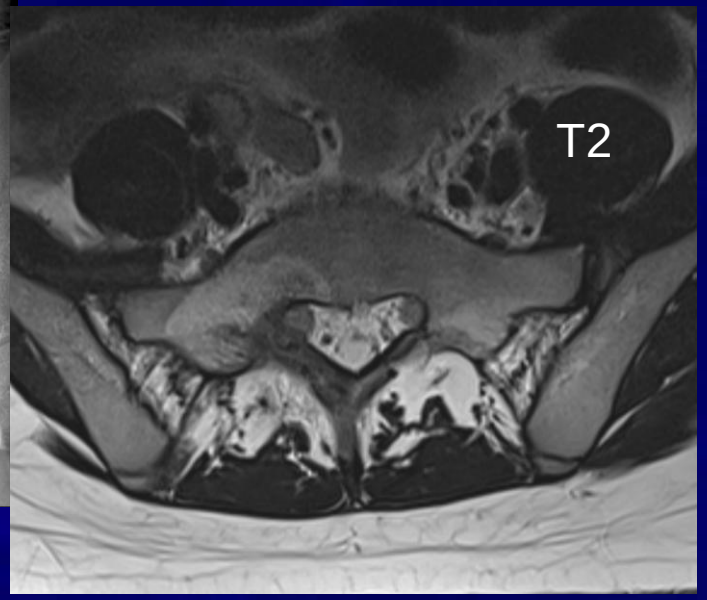

Osteoblastom

- Větší než 2 cm, lokálně agresivní
- Dobře ohraničený, dorzální elementy
- Ztenčená kortikalis, sklerotizace, vaskularizovaný – krví vyplněné cystoidy, „bubbly“ vzhled
- MR – ovlivněn podílem kalcifikací, sytí se, včetně okolí
- NM – vysoký uptake

Obrovskobuněčný nádor

- Lokálně agresivní, velmi zřídka maligní, metastazující
- Nejčastěji mezi 20-50 věkem
- Páteř – 3-6 %
- Ohraničená lytická léze, nemá sklerotický lem, ztenčení kortiky, periostální reakce, patologická fraktura
- Cyst-like změny , fluid-fluid – ABC like

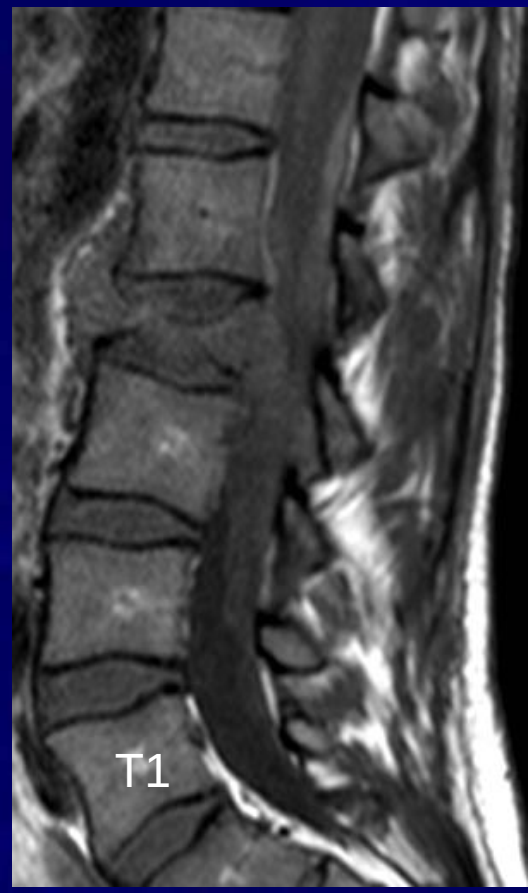

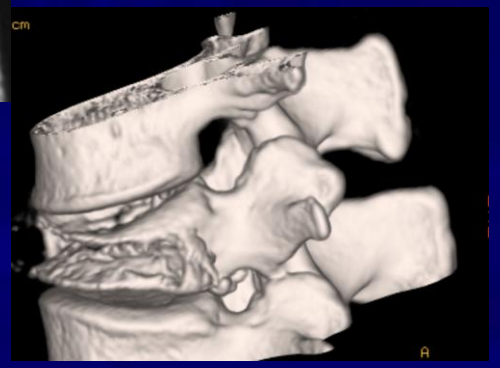

Osteochondrom

- incidence – nejčastější benigní kostní tumor (30-45%), <5% postihuje páteř
- 10-30let
- lokalizace – C,Th - spinózní či příčné výbežky
- patologie – chrupavčitá čepička kryje exostózu
- mohou být vícečetné
- CT – zobrazí celou lézi výhodněji než MR včetně chrupavčité i kostěné komponenty
- MR – různý signál (chrupavka, kost)

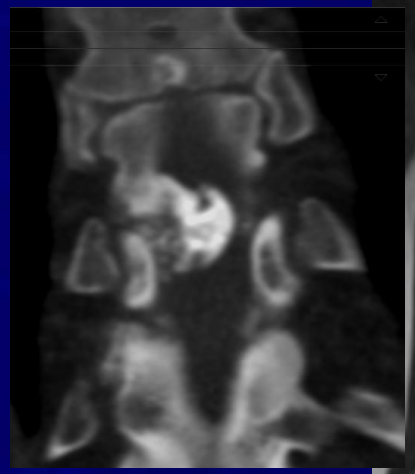

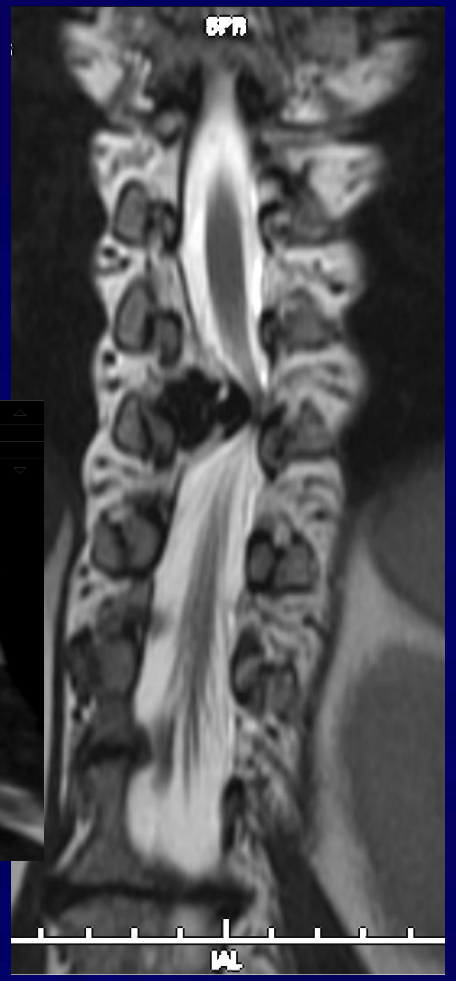

Malignî - chordom

- Dospělost – 30-70 let
- Sfenookcipitální – 20-40 let, sakrococygeální -50 let
- z intraoseálních zbytků notochordy
- CT – lýza, destrukce, i víceobratlové postižení, měkkotkáňová masa (může být zcela extraoseální), kalcifikace 30-70 %
- MR- septovaná masa s fibrozní slupkou a septy, ↑↑ signál na T2 (↑ likvor), SWI – depozita hemosiderinu, sycení po k.l., ADC hodnota nižší než chondrosarkom

- Chordom

T1 sag.

T2 sag.

T1 sag. k.l. i.v.

Malignî - chondrosarkom, osteosarkom

- Chondrosarkom
  - věk – 40-60 let
  - lokalizace – TH, přední i zadní elementy pateře, i více obratlů
  - Grading – 1-3 dle buněčnosti
  - patologie – maligní tumor chrupavky vycházející z kosti či exostózy (primární výskyt či maligní transformace osteochondromu či enchondromu)
  - CT,MR – lýza, měkkotkáňová složka, kalcifikace, SWI
  - NM – vysoký uptake
- Osteosarkom
  - věk – 40 let, M=Ž
  - lokalizace - páteř jen vzácně (4% osteosarkomů)
  - CT – osteoprodukce i lýza, měkkotkáňová složka
  - MR – různý obraz v závislosti na typu (kostní složka – hypointenzní)

- Chondrosarkom

CT

Recidiva chondrosarkomu

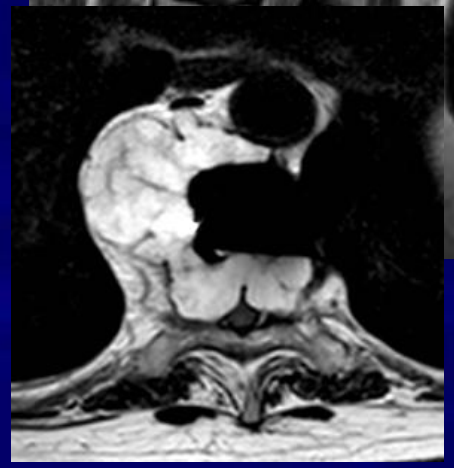

Malignî – plazmocytom, myelom

- věk – 5.-7. dekáda, muži/ženy 3/2
- lokalizace – nejprve postižené tělo obratle, poté pedikl
- patologie – vychází z hematopoetických buněk kostní dřeně
- CT – lýza, expaze, časté patol.fraktury, měkkotkáňová masa patrná až po aplikaci k.l.i.v.
- MR – různé intenzity – T1 hypointenzní, variabilní (častěji hyperintenzní) v T2 a STIR, sycení po k.l. i.v. Možné difuzní postižení
- Plazmocytom - minibrain

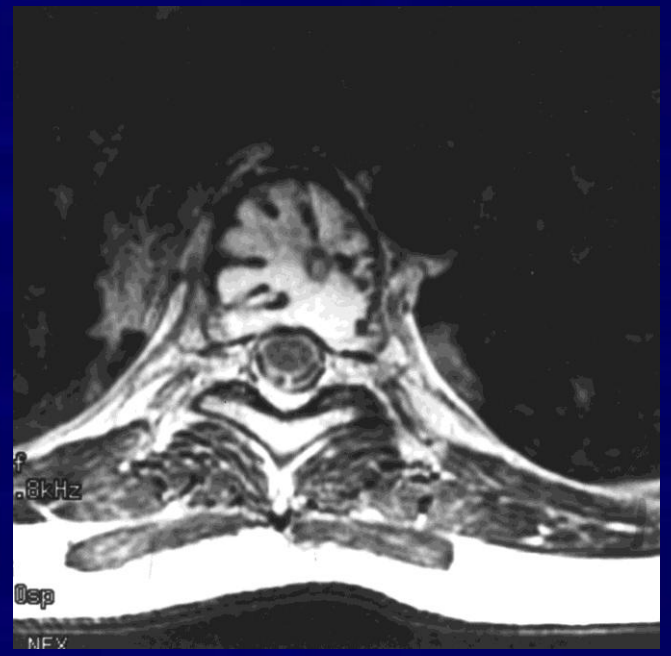

Nancy M.M:The "Mini Brain": Plasmacytoma in a Vertebral Body on MR Imaging, AJR Nov2012

Tumory páteře – malignní - primární

- Plasmocytom a mnohočetný myelom

RTG

Celotělové MR, T1 vážený obraz

Maligní - lymfom

- Primární méně častý (1= ze všech lymfomů), sekundárně při diseminaci
- 50-60 let, patologická fraktura
- DLBCL nejčastěji
- Lytická, smíšená, sklerotická ložiska (častěji HL)
- Široká tranzientní zóna, permeativní – moth-eaten
- T1 hypo, T2 hyper , extraosseální – T2 střední intenzity až hypo, výrazné sycení

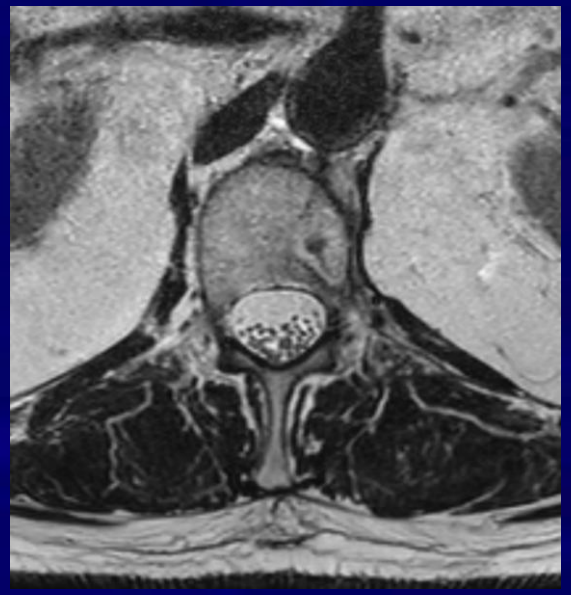

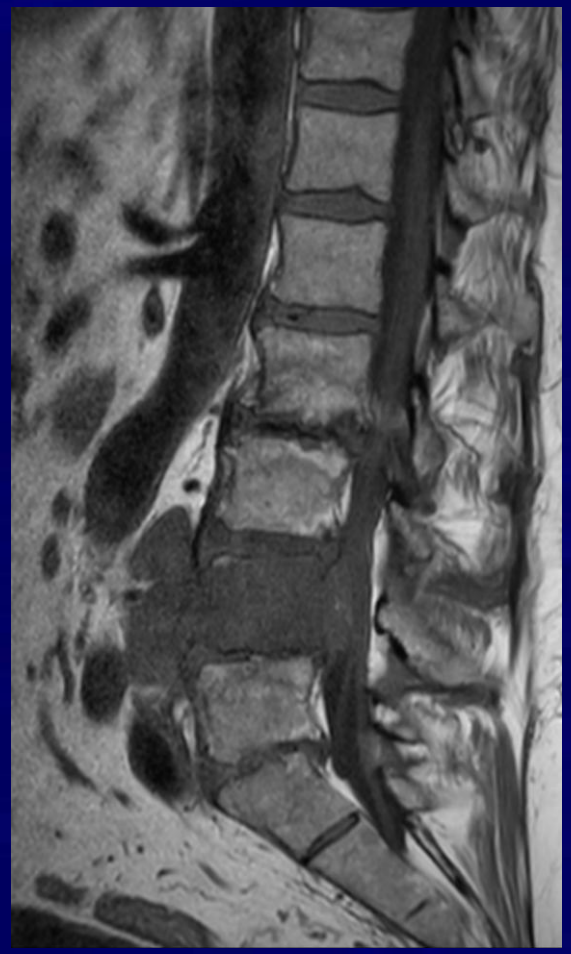

L

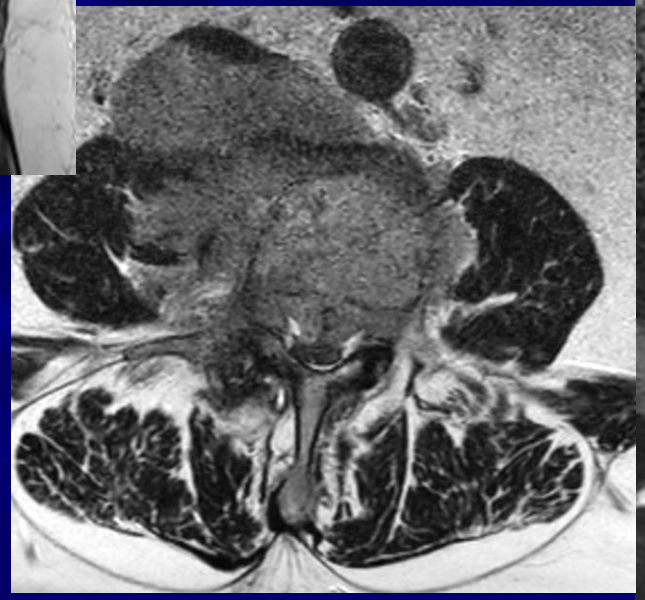

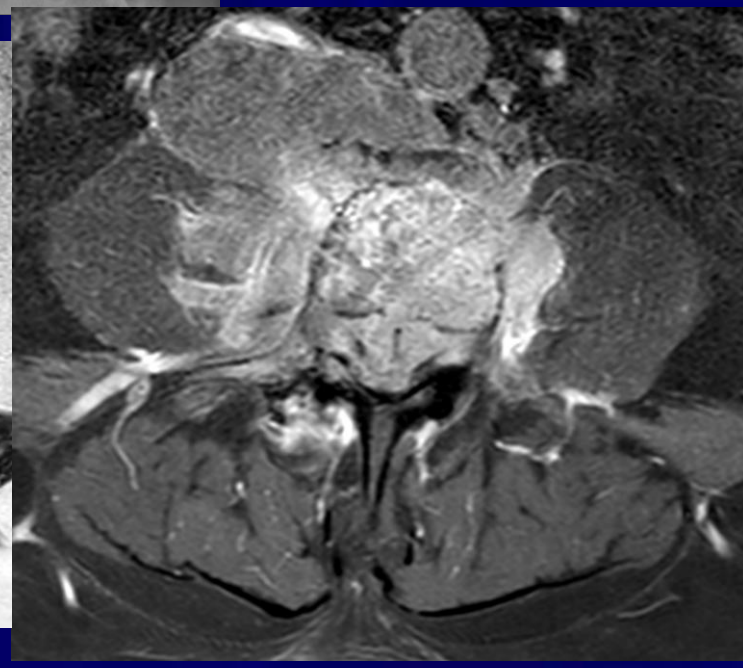

Sekundární - metastázy

- indicence – nejčastější maligní tumor páteře
- věk – střední a vyšší dekády
- lokalizace – nejčastěji obratlové tělo, ale i jiné oblasti
- primum – prs, prostata, plíce, ledviny, štítná žl., lymfom
- CT – lýza, destrukce, sklerotizace, měkkotkáňová složka !
- MR – hypointenzní v T1, hypo-izo-hyperintenzní v T2, postkontrastně se mohou maskovat - užití k.l. i.v. proto vhodné *pouze* pro posouzení extraoseální složky
- celotělové MR - screening
- MR je senzitivnější než scintigrafie
- PET-MR

Metastázy

T1 sag.

T1 sag. k.l. i.v.

Metastáza karcinomu plic

Disseminace lymfomu

DWI

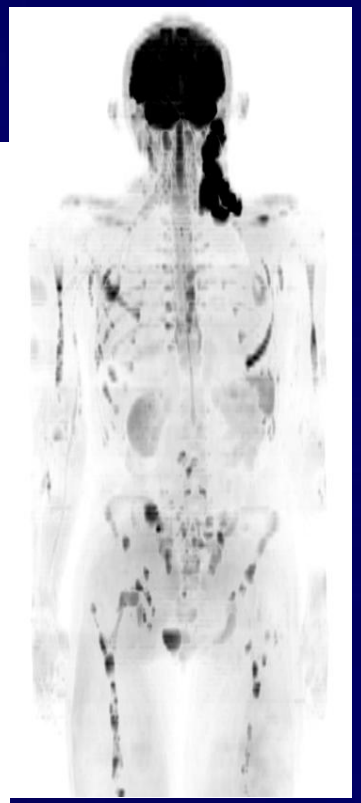

PET

Kostní metastázy vs. benigní fraktury obratlových těl

Porotické (benigní)

Abnormální signál pouze v obr. těle
Bez měkkotkáňové složky
Ostrůvky normální (tukové) dřeně
Obvykle solitární
Lomná linie

Patologické (maligní)

Abnormální signál v pediklech a dalších částech
Měkkotkáňová složka
Postižení celého obratlovéhlo těla
Bez lomné linie

Závěr

- Primární tumory skeletu páteře – méně časté
- Věk – anamnésa – onkologická historie
- RTG - destrukce x osteoprodukce (nesouvisející s degenerací) – došetření, nebo vůbec nic patologického
- MR či CT
- MR – změny kostní dřeně, extraosseální porce, vztah k nervovým strukturám, změny v míše
- Vícečetných lézí – celotělové MR či PET/MR. PET/CT
- CT – dobře kalcifikace, kortikalis

Úloha radiologa

metastáza

Obrovskobuněčný nádor

hemangiom

Těžká…..
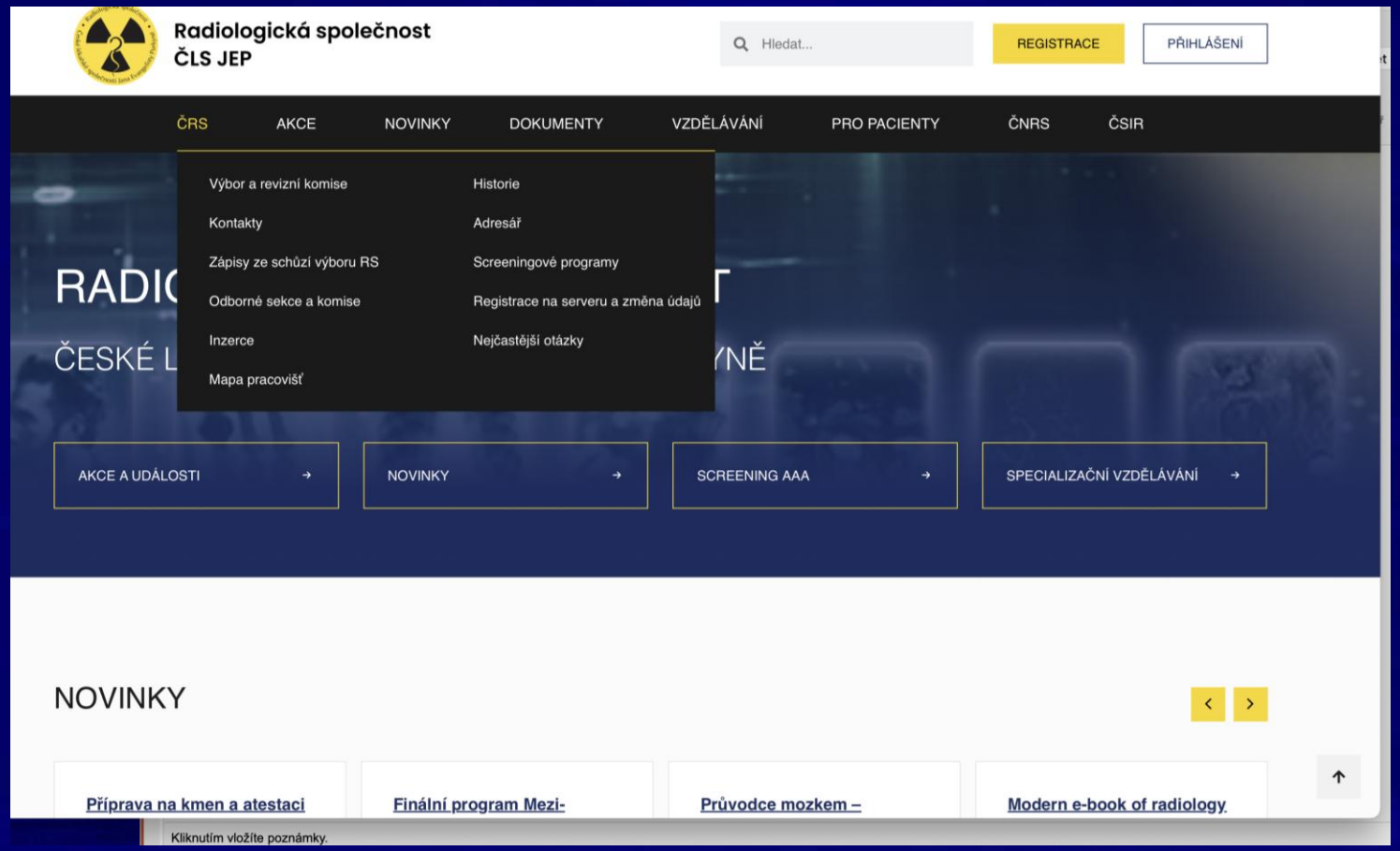
- Muskuloskeletální sekce www.crs.cz