# Genetika muskuloskeletálních onemocnění: Dopady pro radiologii

**Slabý Ondřej**

*Biologický ústav, Lékařská fakulta, CEITEC, Masarykova univerzita*
*Centrum precizní medicíny, Fakultní nemocnice Brno*



MUNI MED

CEITEC

FAKULTNÍ NEMOCNICE BRNO

# Osnova přednášky

- Klíčové geny a genetické varianty u muskuloskeletálních onemocnění
- Polygenní riziková skóre (PRS) u muskuloskeletálních onemocnění a jejich klinické fenotypy
- Radiologické znaky genetických diagnóz – příklady
- Relevance genetiky muskuloskeletálních onemocnění pro radiologickou praxi
- Shrnutí

# Klíčové geny a genetické varianty u muskuloskeletálních onemocnění

**IDIOPATICKÁ SKOLIÓZA**

- **Neexistuje jeden konkrétní "gen skoliózy"**, ale GWAS studie identifikovaly více genetických lokusů asociovaných s AIS.
- **Nejčastěji pozorovaný je gen *LBX1*** – vývojový ge
  se, že LBX1 může ovlivňovat asymetrický vývoj pá
  vzniku skoliózy.
- Další opakovaně asociované geny:
  - *GPR126* (též *ADGRG6*) – ovlivňuje vývoj chru
  - *PAX1*, *BNC2*, *SOX9*, *SLC39A8* – účastní se osifi
- Tyto běžné varianty mají jen mírný efekt samosta
- **Vzácné mutace**:
  - Např. *FBN1* (Marfanův syndrom) a *NF1* (neur
    součást syndromu.
  - U některých rodin byly identifikovány vzácné

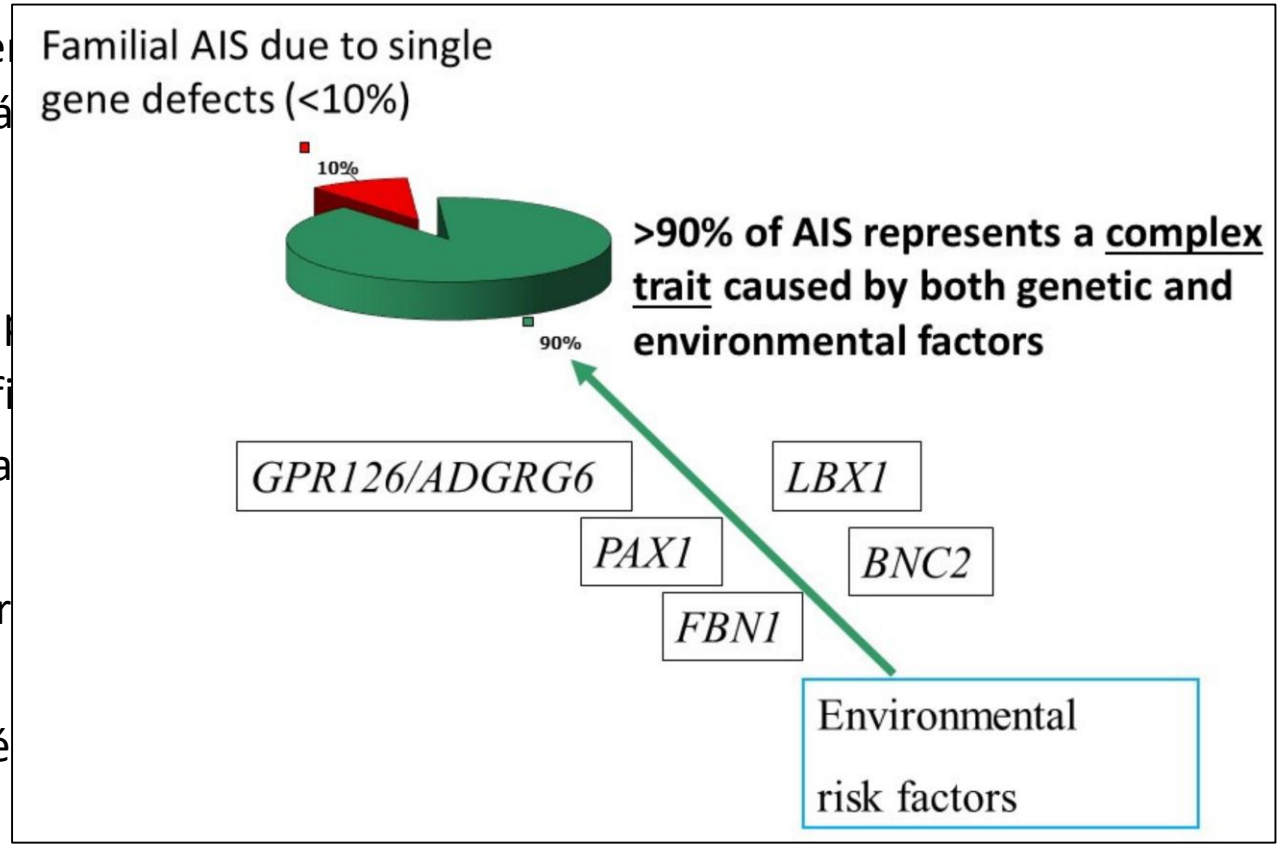


**Shrnutí**: AIS je geneticky komplexní

– kombinace běžných i vzácných variant, spolu s faktory prostředí.

# Klíčové geny a genetické varianty u muskuloskeletálních onemocnění

**OSTEOARTRÓZA (OA)**

- OA má **polygenní základ**. Každý identifikovaný genetický lokus má malý efekt, ale jejich součet určuje riziko (PRS).
- První identifikovaný a opakovaně potvrzený gen byl **GDF5** (growth differentiation factor 5).
  - Varianta v jeho promotoru je spojena s vyšším rizikem OA kolene.
- Velké meta-analýzy (např. >800 000 osob) odhalily kolem **100 lokusů** pro OA. Mezi důležité patří:
  - *COL27A1* – kolagen typu XXVII (důležitý pro chrupavku)
  - *SMAD3* – součást TGF-β signální dráhy
  - *IL11*, *TGFA*, *FILIP1* – role v zánětu a vývoji kostí/chrupavky
- **Monogenní příčiny OA (vzácné)**:
  - *COL2A1* – Sticklerův syndrom (časný nástup OA)
  - *COMP* – multiepifyzární dysplazie (deformace kloubů, časná artróza)
  - *HFE* – hemochromatóza (ukládání železa do kloubů → specifická OA MCP kloubů)

**Shrnutí**: Riziko OA je dáno polygenní, hlavními mechanismy jsou změny v extracelulární matrix, vývojových drahách a zánětlivých genech.

# Klíčové geny a genetické varianty u muskuloskeletálních onemocnění

**OSTEOPORÓZA A KOSTNÍ METABOLISMUS**

- Osteoporóza, resp. kostní denzita, je vyznamně geneticky determinována (dědičnost cca 60 %).
- **Klasické geny**: ***COL1A1*, *COL1A2*** – mutace způsobují **osteogenesis imperfecta (OI)**

OI = extrémní forma genetické osteoporózy s častými zlomeninami

Funkční polymorfismus *COL1A1* (vázající místo Sp1) byl jeden z prvních běžných variant spojených s nízkou BMD

- **Geny Wnt signální dráhy**:
  - ***LRP5* – gain-of-function mutace → vysoká kostní denzita, loss-of-function mutace → osteoporóza**
  - *WNT16* – ovlivňuje tloušťku kortikální kosti, *SOST* – kóduje sklerostin (inhibitor tvorby kosti)
- **RANKL/OPG (osteoprotegerin) systém**:
  - *TNFSF11 (RANKL)* a *TNFRSF11B (OPG)* – klíčové v regulaci osteoklastů
- **Další geny**:
  - *ESR2* – estrogenový receptor 2 (ovlivňuje úbytek kosti po menopauze)
  - *CALCR* – receptor pro kalcitonin, *VDR* – receptor pro vitamin D
- **Vzácné monogenní formy osteoporózy**:
  - *COL1A1, COL1A2* – mutace způsobují *osteogenesis imperfecta (OI)*
  - *WNT1, LRP5* – juvenilní osteoporóza u dětí

**Shrnutí**: Osteoporóza je extrémně polygenní onemocnění – identifikováno bylo přes 1000 genetických variant. Některé geny hrají roli i u běžné populace, jiné jsou zodpovědné za vzácné formy onemocnění.

# Polygenní riziková skóre (PRS) u muskuloskeletálních onemocnění

- PRS pro adolescentní idiopatickou skoliózu (AIS) může **mírně predikovat riziko vzniku** onemocnění během adolescence.
- Např. dívky v nejvyšším decilu PRS měly asi **3× vyšší riziko vzniku AIS** než dívky s průměrným genetickým rizikem.
- PRS také koreluje s **velikostí Cobbova úhlu** – vyšší genetické riziko = větší zakřivení páteře.
- Kombinace PRS s klinickými faktory (např. nízké BMI) zlepšuje predikci potřeby léčby (AUC ~0,72).
- **Status**: Experimentální – zatím se nepoužívá rutinně v klinické praxi, ale validováno v několika výzkumných kohortách.

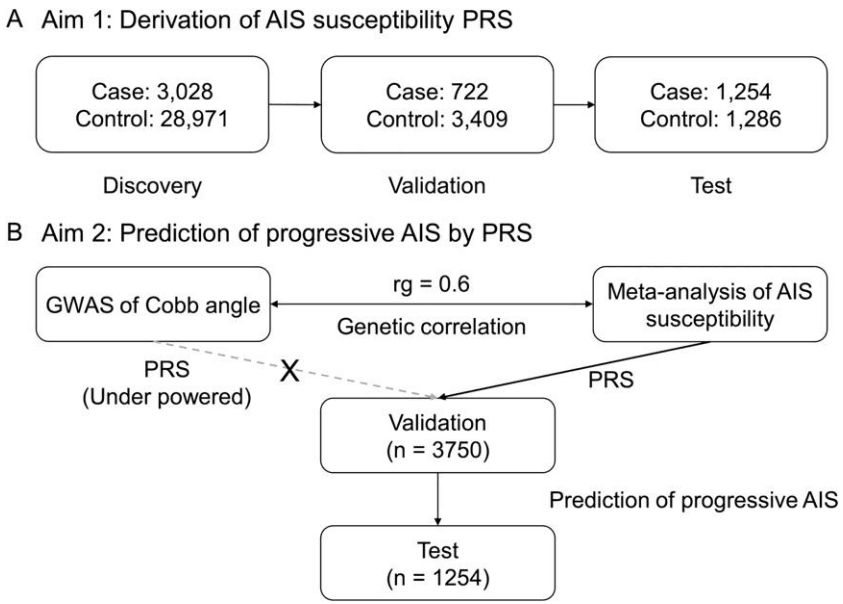


*Otomo et al., 2021*

# Polygenní riziková skóre (PRS) u muskuloskeletálních onemocnění

**ScoliScore – genetické skóre pro predikci progrese skoliózy**

- ScoliScore je komerční genetický test (panel 53 SNP) zaměřený na odhad rizika,

že mírná AIS progreduje do závažné zakřivení (≥40°).

- Rozděluje pacienty do kategorií:
  - **Nízké riziko** (<1 % pravděpodobnost progrese),
  - **Střední riziko** (~25 %),
  - **Vysoké riziko** (~48 %).
- Má **vysokou negativní prediktivní hodnotu**

– nízkorizikoví pacienti téměř nikdy neprogredují.

- **Pozitivní prediktivní hodnota je slabší**

– řada vysokorizikových pacientů ve skutečnosti neprogreduje.

- **Status**: Komerčně již nedostupné

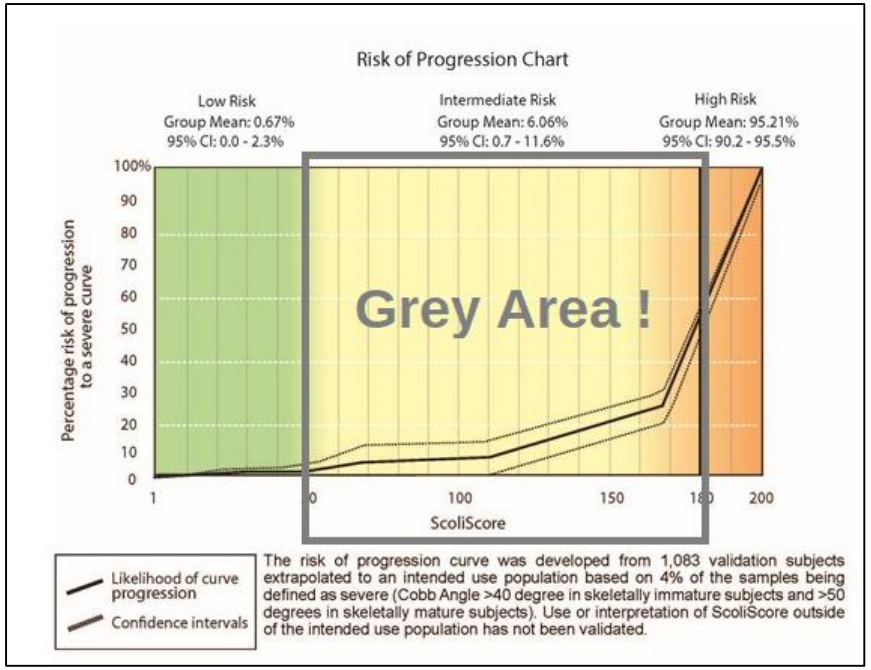

# Polygenní riziková skóre (PRS) u muskuloskeletálních onemocnění

**OSTEOARTRÓZA (KYČELNÍ A KOLENNÍ)**

- PRS pro kyčelní OA predikuje riziko vzniku artrózy kyčelního kloubu a pravděpodobnost nutnosti **totální endoprotézy kyčle (THR)**. (Sedaghati-Khayat et al, 2022)
- Zvýšení PRS o 1 směrodatnou odchylku odpovídá **~1,3× vyššímu riziku THR**.
- Prediktivní síla je však **menší než u kolene**, pravděpodobně kvůli vlivu
- vývojových faktorů (např. lehká dysplazie kyčle), které PRS nezachytí.
- **Status**: Pouze výzkumné použití.

**Dostupnost**: Neexistuje žádný široce používaný komerční PRS pro OA.

Využití je zatím pouze výzkumné.

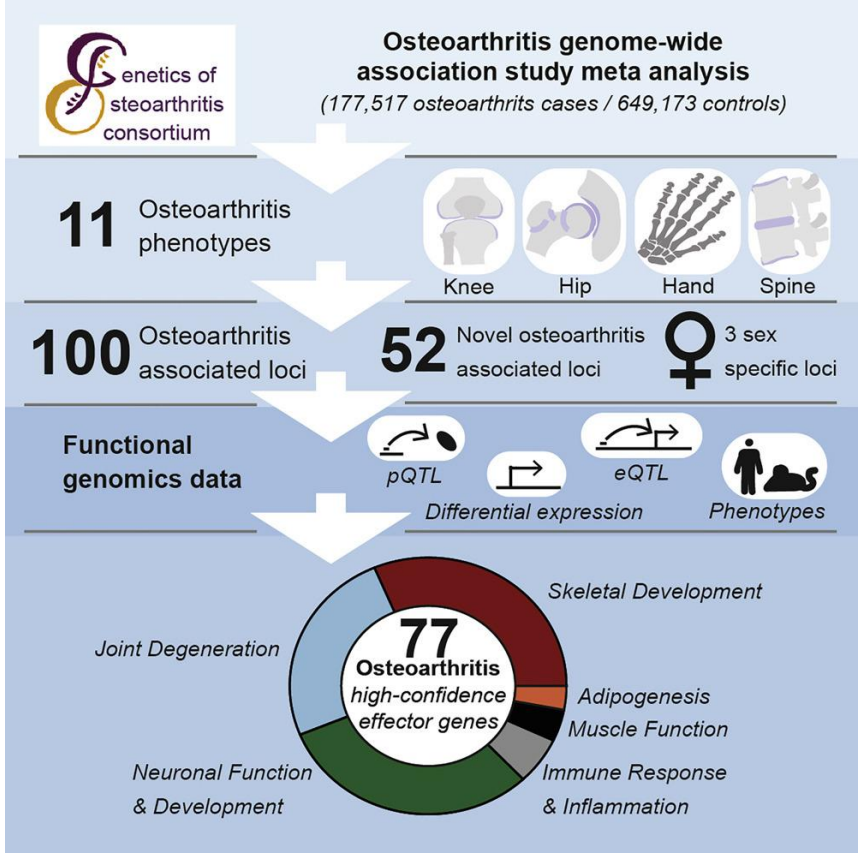


*Boer et al., Cell 2021*

# Polygenní riziková skóre (PRS) u muskuloskeletálních onemocnění

**PRS PRO OSTEOPORÓZU – NÍZKÁ BMD A ZLOMENINY**

- PRS pro osteoporózu dobře predikuje:
  - **kostní denzitu** na DXA (např. 10–12 % variability BMD),
  - **riziko zlomenin**,
  - **věk nástupu osteoporózy**.
- Např. ženy v nejvyšším decilu PRS měly:
  - **2,5× vyšší riziko hlavní osteoporotické zlomeniny**,
  - **1,5–2× vyšší riziko zlomeniny kyčle nebo obratle**.
- PRS může pomoci identifikovat ženy, které budou osteoporotické už v 50 letech, **dříve než klinické faktory nebo T-skóre**.
- V některých studiích (např. v UK) se testuje **přidání PRS do rozhodovacích nástrojů** (např. **FRAX + PRS**).
- **PRS by mohlo identifikovat mladé lidi s geneticky zvýšeným rizikem**, ještě před úbytkem BMD → prevence dříve. Např. **GEnetic Factors for OSTeoporosis (GEFOS)** konsorcium se tomu intenzivně věnuje.
- **Potenciál do budoucna**: predikce odpovědi na léčbu (např. anabolické vs. antiresorpční přípravky).
- **Status**: Součást DTC (direct-to-consumer) testování. Není zatím součástí standardních klinických nástrojů (např. FRAX), ale je intenzivně testováno.

# Radiologické znaky genetických diagnóz – příklady

**„Mramorová kostní choroba“ (generalizovaná skleróza kostí)**

- Na RTG: difúzně zahuštěná kostní struktura, vymizení dřeňových dutin.
- **Typický znak**: „rugger-jersey spine“ – pruhovitá skleróza krycích plotének obratlů.
- Diagnóza: **osteopetróza** – genetické onemocnění osteoklastů
- Albers-Schönbergova choroba (geny *CLCN7*, *TCIRG1*…).
- Upozornění: výskyt u dítěte nebo mladého dospělého

→ vždy myslet na genetiku.

*© https://radiopaedia.org*

# Radiologické znaky genetických diagnóz – příklady

**Mnohočetné exostózy (osteochondromy)**

- RTG: četné výběžky z metafýz, často kolem kolen, kyčlí, zápěstí.
- Popis: „květákovité“ nebo „houbovité“ výběžky.
- Diagnóza: **Hereditární mnohočetná exostóza (HME)**

– *EXT1* / *EXT2* geny, autozomálně dominantní.

- U dětí typicky zkrácení ulny, vyklenutí radia

a vícečetné exostózy – téměř patognomické.

# Radiologické znaky genetických diagnóz – příklady

**Poruchy segmentace páteře a srůstání žeber**

- RTG: hemivertebra, srostlé obratle, fúze žeber.
- Diagnóza: **spondylokostální dysostóza**
- – mutace v *DLL3* a dalších genech.
- Tip: pokud se objeví skolióza s těmito znaky
- u novorozence → indikovat genetiku.

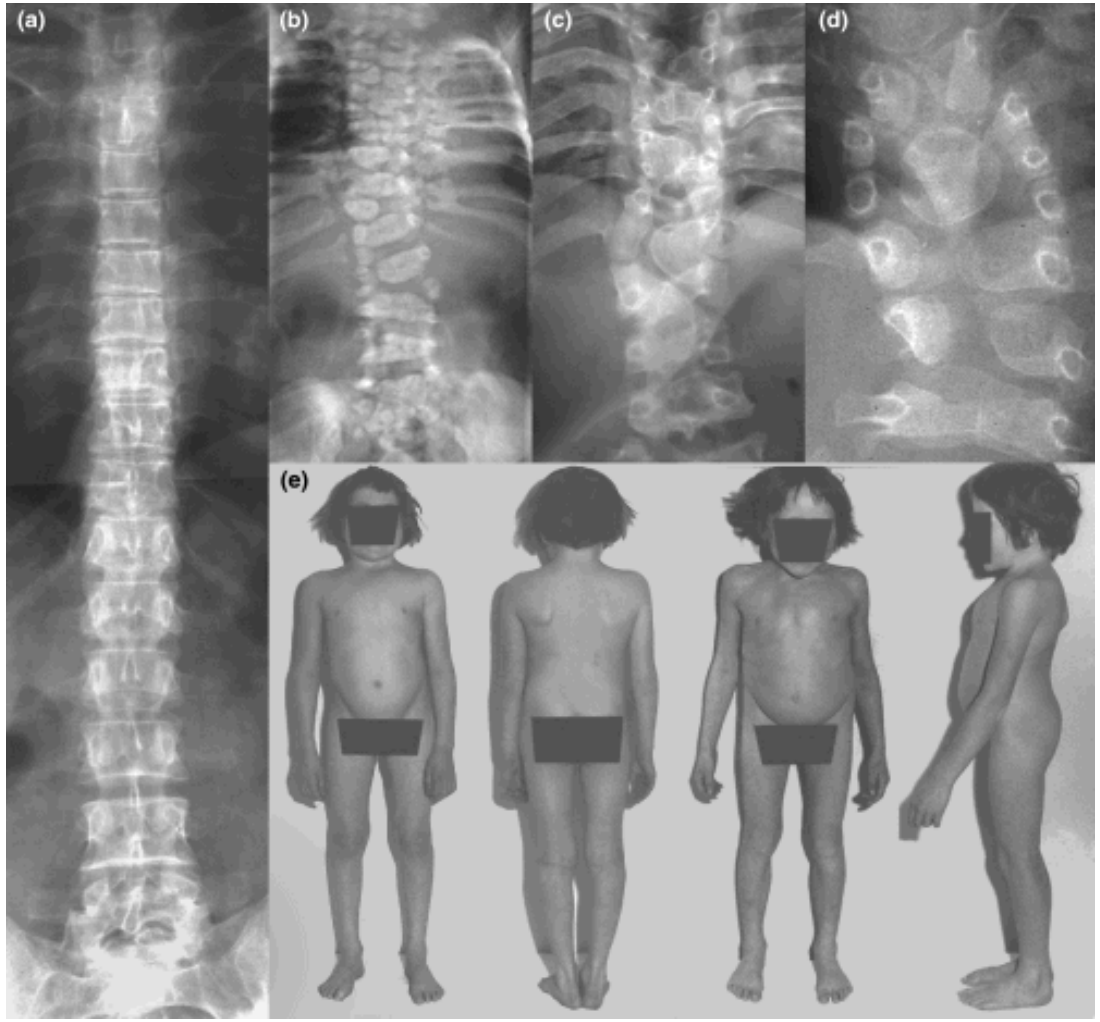

# Radiologické znaky genetických diagnóz – příklady

**Zkrácené, „ accordion-like“ dlouhé kosti u novorozence**

- RTG: krátké, zvlněné či zkrácené diafýzy („accordion-like“ vzhled).
- Diagnóza: **osteogenesis imperfecta typu II** – perinatálně letální forma (*COL1A1*, *COL1A2*).
- Jiné typy u starších dětí typicky mnohočetné fraktury v různém stádiu hojení, osteoporóza, na lebce tzv. wormiánské kůstky.

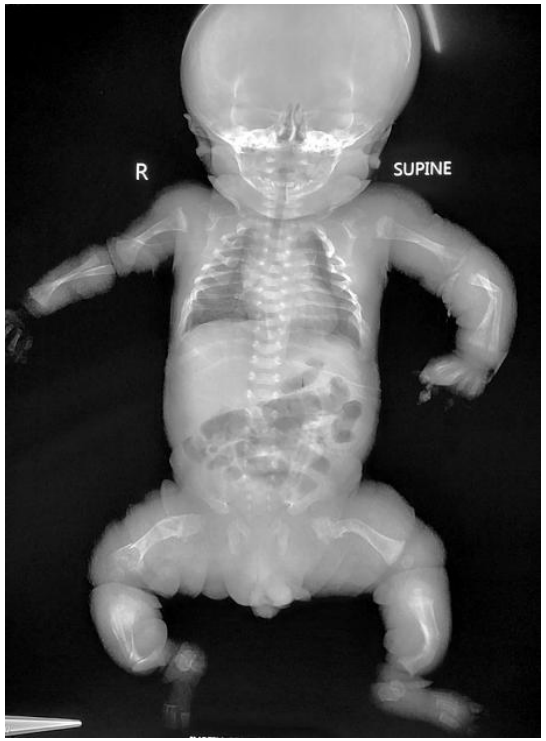


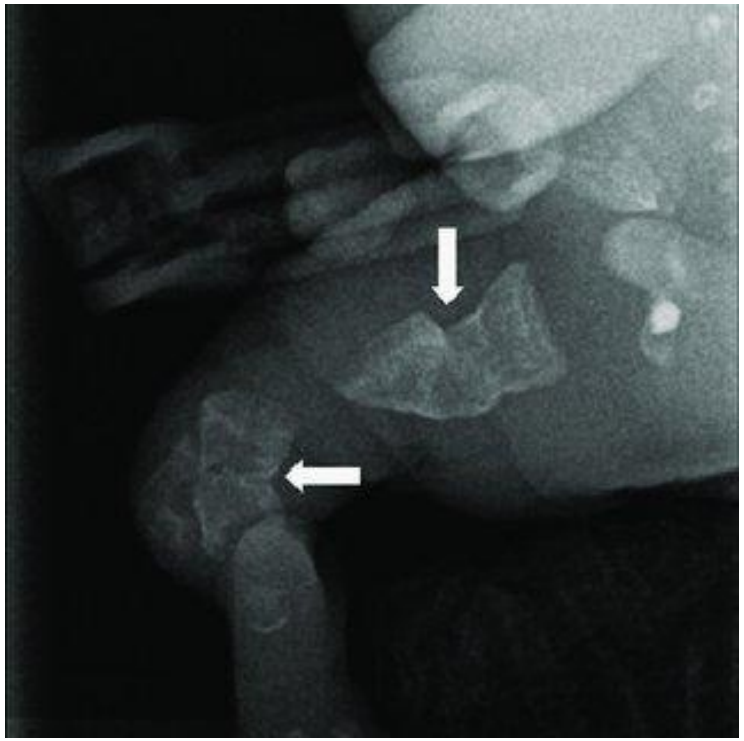

# Radiologické znaky genetických diagnóz – příklady

**„Skleničková“ (champagne glass) pánev**

- RTG: kyčelní kosti → tvar připomínající skleničku na šampaňské.
- Diagnóza: **achondroplazie** – *FGFR3* mutace.
- Další znaky: zužující se meziobratlové prostory kaudálně,

krátké pedikly, proximální zkrácení končetin.

**Ruka podobná „trojzubci“ (trident hand)**

- RTG ruky: rozšíření mezery mezi 3. a 4. prstem.
- Diagnóza: **achondroplazie**

– další klíčový znak kromě pánve.

# Radiologické znaky genetických diagnóz – příklady

**Fragmentace a oploštění epifýz**

- RTG: sklon epifýz, nepravidelné osifikace, široké kloubní štěrbiny.
- Diagnóza: **mnohočetná epifyzární dysplázie (MED)**

– často mutace v genu *COMP (*Cartilage Oligomeric Matrix Protein)

# Radiologické znaky genetických diagnóz – příklady

**Bikonkávní obratle**

- RTG: prohnutí krycích a spodních plotének obratlů centrálně → tvar H
- Diagnóza: **srpkovitá anémie** nebo **Gaucherova choroba** (gen GBA).
- U Gaucherovy nemoci navíc hepatosplenomegalie, osteonekrózy, infiltrace kostní dřeně.

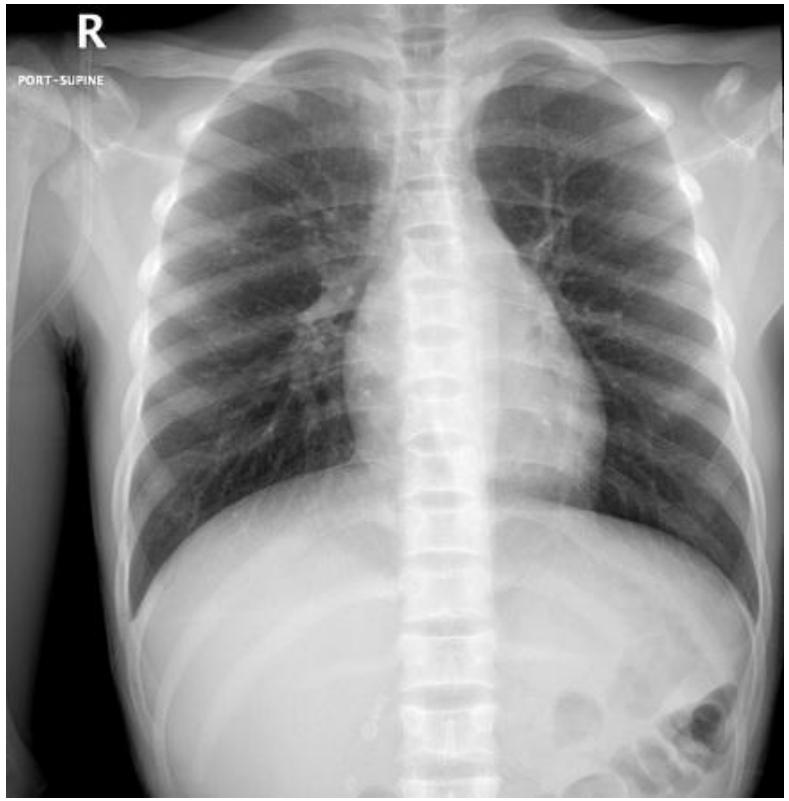

# Radiologické znaky genetických diagnóz – příklady

**Rybí obratle**

- RTG páteře: “Rybí obratle”,

zejména ve střední části páteře, dysostosis multiplex

- Diagnóza: **Morquio syndrom (MPS IV)** – *GALNS* gen.
- Další znaky: nízký vzrůst, genu valgum

# Relevance genetiky muskuloskeletálních onemocnění pro radiologickou praxi

**Translační význam**

- Radiologové by měli vědět, které genetické poznatky jsou **klinicky využitelné**, a které zatím zůstávají ve fázi výzkumu.
- Např. PRS pro osteoporózu nebo OA zatím **nejsou součástí standardních doporučení** – při interpretaci DXA se stále spoléháme na T-skóre a klinické faktory.
- U AIS: radiolog by měl vědět, že existoval! genetický test (např. ScoliScore), jak byly jeho limity a že v této oblasti probíhá intenzivní vývoj – v klinické praxi zůstává **hlavním prognostickým faktorem Cobbův úhel a kostní zralost**.

**Snížení zátěže zbytečným zobrazováním**

- Jedním z přínosů genetiky může být **redukce počtu kontrolních RTG**.
- Příklad: u dítěte s AIS a **nízkým genetickým rizikem progrese** (např. dle PRS), může být možné **omezit opakované snímkování** – negativní prediktivní hodnota až 99 %.
- Radiologové mohou v budoucnu doporučovat **delší intervaly sledování** u geneticky nízkorizikových pacientů – jakmile budou tato data validována.

# Relevance genetiky muskuloskeletálních onemocnění pro radiologickou praxi

**Integrace s diagnostikou**

- Radiolog často jako první **zachytí známky genetického onemocnění** na snímku.
- Pokud zná genetické souvislosti, může doporučit **genetické vyšetření nebo konzultaci** přímo ve své zprávě.
- Např. při nálezu **mnohočetných exostóz**, kze doporučit genetickou korelaci.
- Tím poskytuje **přidanou hodnotu** oproti čistému popisu obrazu.

**Držet krok s vývojem**

- Radiologové by se měli aktivně **vzdělávat v oblasti genetických biomarkerů**, protože některé se mohou brzy stát součástí běžné praxe.
- Např. pokud se PRS pro osteoporózu ukáže jako užitečný prediktor rizika zlomeni, může se **objevovat v žádankách** jako doplňková informace pro interpretaci nálezu.
- V některých studiích (např. v UK) se testuje **přidání PRS do rozhodovacích nástrojů** (např. **FRAX + PRS**).
- **PRS by mohlo identifikovat mladé lidi s geneticky zvýšeným rizikem**, ještě před úbytkem BMD → prevence dříve. Např. **GEnetic Factors for OSTeoporosis (GEFOS)** konsorcium se tomu intenzivně věnuje.

## Shrnutí – co je nutné vědět

- Umět rozpoznat **zobrazovací znaky genetických poruch** a zahrnout je do diferenciální diagnostiky.
- Korelací genotypu a fenotypu hraje radiolog i v roce 2025 **klíčovou roli v multidisciplinární péči o pacienty s geneticky podmíněnými muskuloskeletálními onemocněními**.
- Znát dostupné genetické testy (např. PRS) a jejich potencíální přínos.
- Vědět, že PRS mohou **v budoucnu doplňovat radiologické nálezy** při rozhodování o screeningu nebo sledování.

**DĚKUJI ZA POZORNOST**