MUNI MED

Spondylodiscitida – diagnostika a možnosti terapie

z pohledu spondylochirurga

MUDr. Robert Vyskočil Ph.D., MUDr. Michal Galko, MUDr. Luďěk Ryba Ph.D., MUDr. Milan Filipovič Ph.D.

Klinika Ortopedie a Spondylochirurgie LF MU a FN Brno

Přednosta: Prof. MUDr. Martin Repko, Ph.D.

FAKULTNÍ NEMOCNICE BRNO

Epidemiologie

- **infekční postižení** meziobratlového disku a sousedních obratlů

- **2-5 /100 000 /rok** - vzestupný trend
- **muži 2:1 ženy** (1,5-3:1)
- **mortalita 2% – 17%**

- **2 věkové vrcholy**:
  - dětský věk
  - 6. dekáda života

- **2-7% všech osteomyelitid**
- komplikace 0,4 – 2,4% spondylochirurgických výkonů, iatrogenní

MUNI MED

Dělení a etiologie

Dle původce:

- **bakteriální**
- mykotické
- parazitární

Dle časového průběhu:

- akutní	< 3 týdny
- subakutní	3 týdny – 3 měsíce
- chronické	> 3měsíce

Staphylococcus aureus >50% (+MRSA)
Streptococcus pyogenes
Staphylococcus epidermidis
Enterococci

Escherichia coli
Proteus spp.
Klebsiella
Pseudomonas Aeruginosa
Salmonella
Brucelóza

***dle WHO 800 000 TBC spondylodiscitid ročně**

MUNI MED

Etiopatogeneze

Vznik:

a) **hematogenně** (bakteriémii v těle)

b) **přímou inokulací** (trauma, chirurgický výkon)

c) **šířením z okolních tkání**, per continuitatem

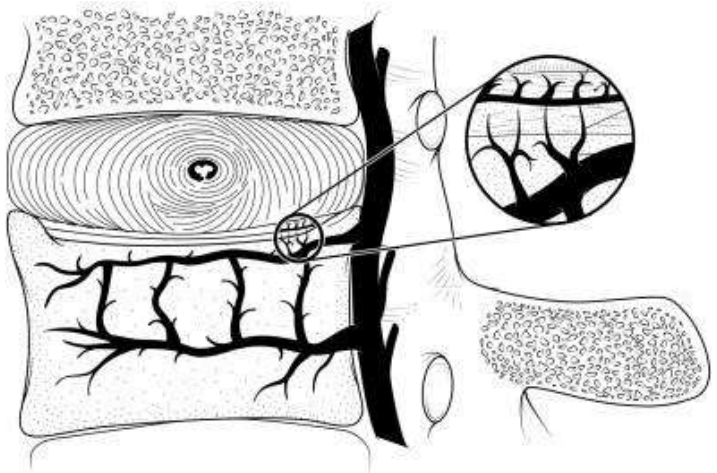

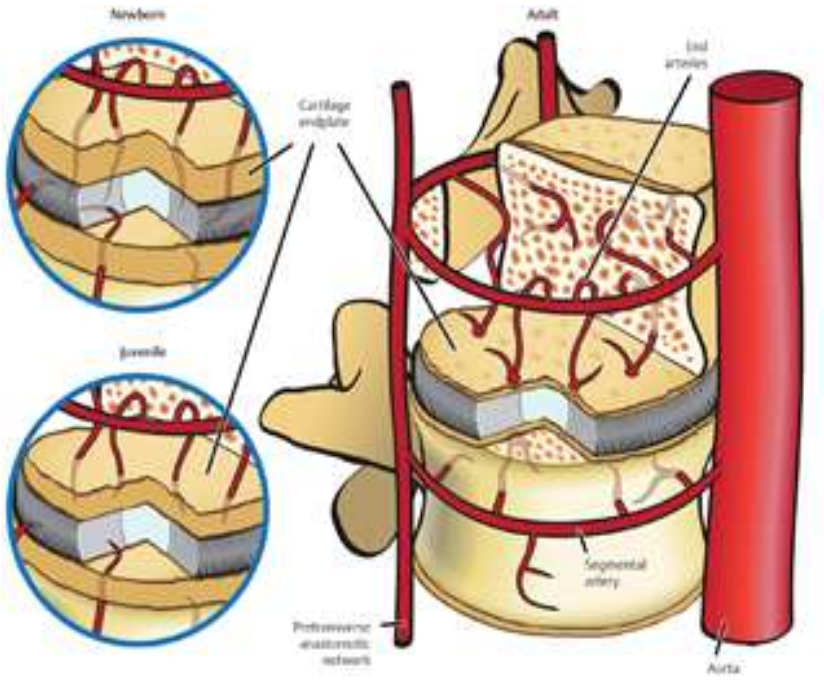

Rizikové faktory:
vysoký věk
malnutrice
imunodeficit
diabetes mellitus
chronická renální insuficience
hepatální insuficience
intravenózní narkomanie
přítomnost cizích těles v organismu
HIV-pozitivita
sepse
trauma
autoimunitní onemocnění
kortikoterapie

MUNI MED

Klinické projevy a lokalizace

- **bolesti zad** nereagující na analgetika – často noční
- **rigidita páteře**, svalové spasmy
- **anorexie / váhový úbytek**
- **horečka** (50-70%)
- C-páteř – dysfagie, torticollis
- Th-páteř – kyfotizace, gibus (TBC)
- **neurologický deficit (10-50%)** : hypestézie, hyporeflexie, paréza, pozitivní Laseque, sfinkterové potíže, radikulopatie, paraplegie

10% - krční páteř

30% - hrudní páteř

60% - bederní páteř

vzácně - sakrální

MUNI MED

Diagnostika

Anamnéza

- fokus infekce (urogenitální, endokarditida, měkké tkáně, gastrointestinální, plicní, dentální, otitis media,…)
- předchozí invazivní zákroky, pobyt v zahraničí, kontakt se zvířaty

Klinické vyšetření

- poklepově bolest nad trny >75% pacientů

Laboratoř

- **CRP** - metoda volby (98% senzitivita), **FW** - senzitivita 75%, ale nízká specifita, **LEU** - málo vypovídající
- **hemokultura** (aeroby + anaeroby) - v 60% pozitivní
- sérologie (brucelóza), IFN-gama (TBC)
- **histologie, mikrobiologie, PCR** – při bioptickém odběru, **potvrzení patogena**

***Dif. dg – tumory, spinální stenóza, hernie disku, PV spasmy**

MUNI MED

Zobrazovací metody

RTG

- známky **nejdříve po 2-3 týdnech trvání nemoci!**
- **zúžení meziobratlových prostorů**, nerovnosti end-plates, snížení těla postiženého obratle, setřena struktura obratlových těl, **sklerotizace po 3M** – **st.p. spondylodiscitidě**

MUNI MED

Zobrazovací metody

MRI **celé páteře**

- snížení T1 intenzity, zvýšení T2/STIR intenzity
- **cca 95% senzitivita i specifita - metoda volby**

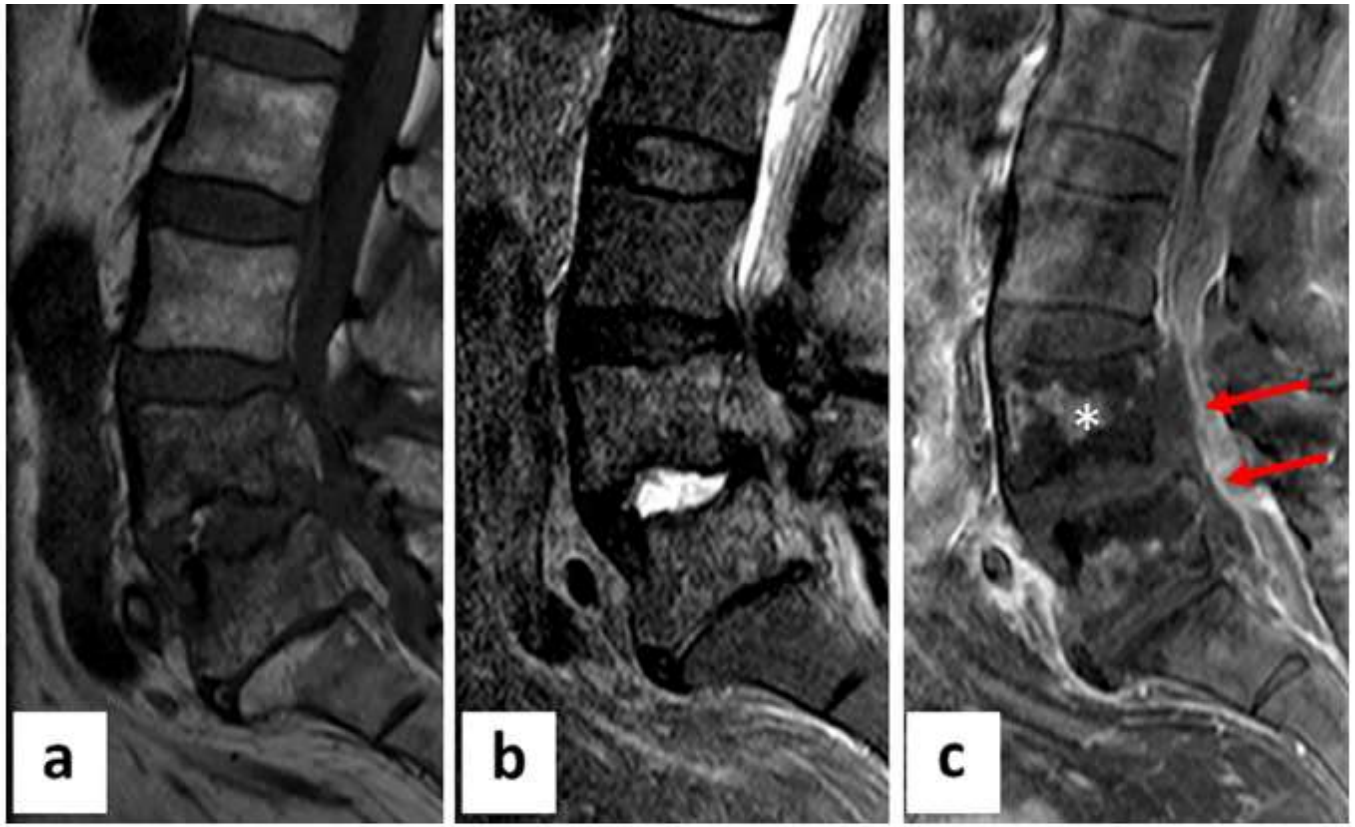

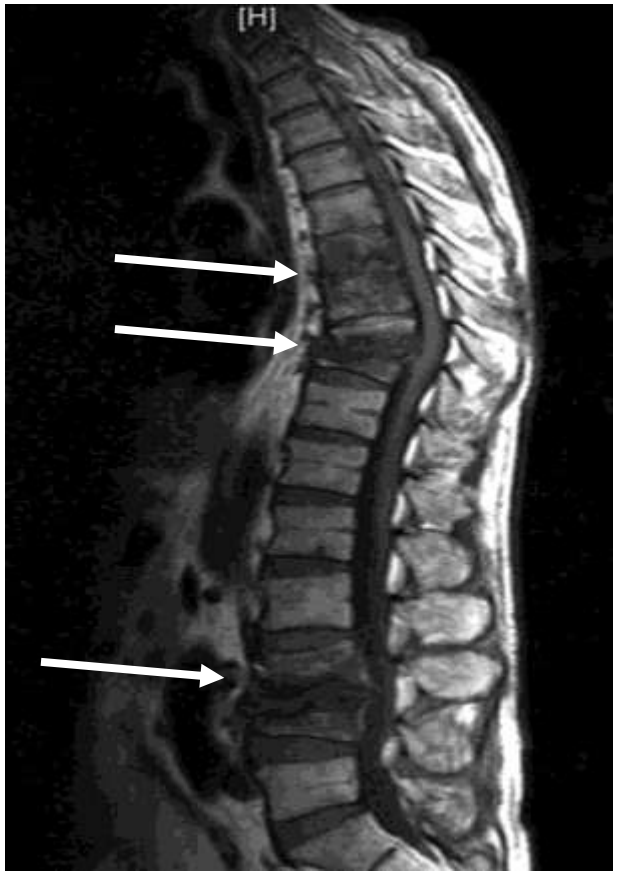

a) T1-vážení

b) STIR

c) Gadoliniový kontrast (červené šipky značící epidurální absces)

MUNI MED

Zobrazovací metody

CT / scintigrafie / PET(CT) / SPECT(CT)

- **při kontraindikaci MRI / nejasném nálezu**
- $^{67/68}$galium, ^{99m}technecium, ^{18}F-FDG, značené leukocyty

Review > Semin Nucl Med. 2018 Mar;48(2):131-147. doi: 10.1053/j.semnuclmed.2017.11.001. Epub 2018 Feb 6.

Imaging of Spondylodiscitis

Meera Raghavan [1], Elena Lazzeri [2], Christopher J Palestro [3]

Affiliations + expand

PMID: 29452617 DOI: 10.1053/j.semnuclmed.2017.11.001

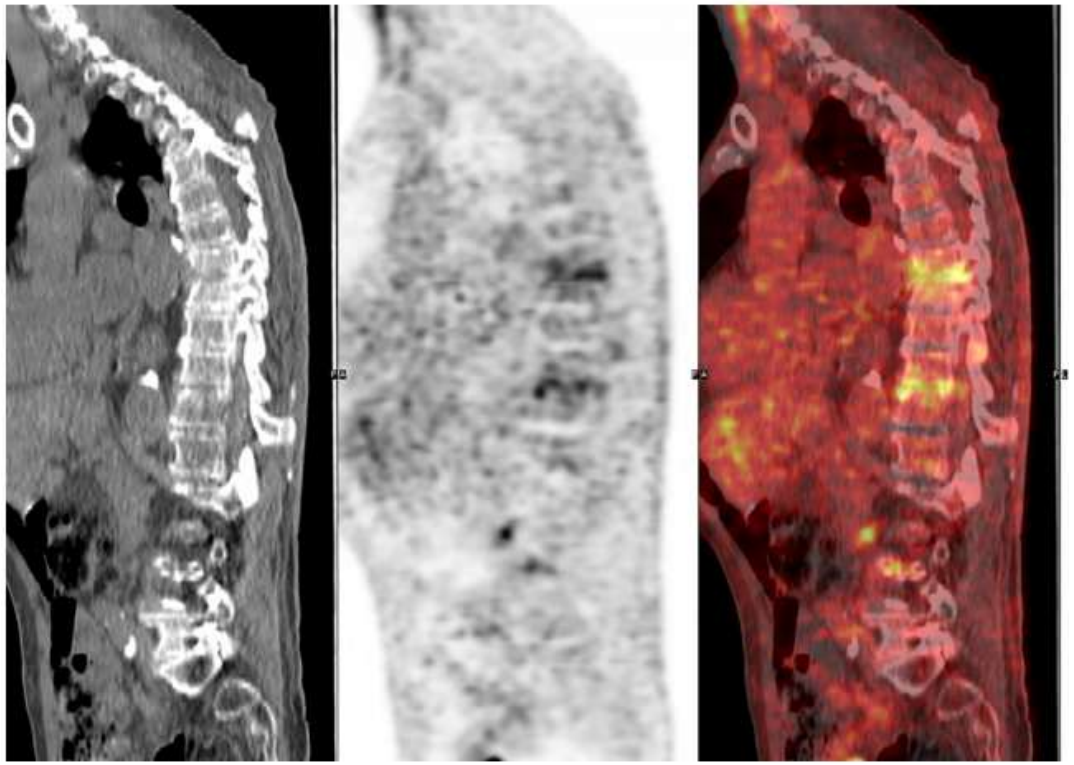

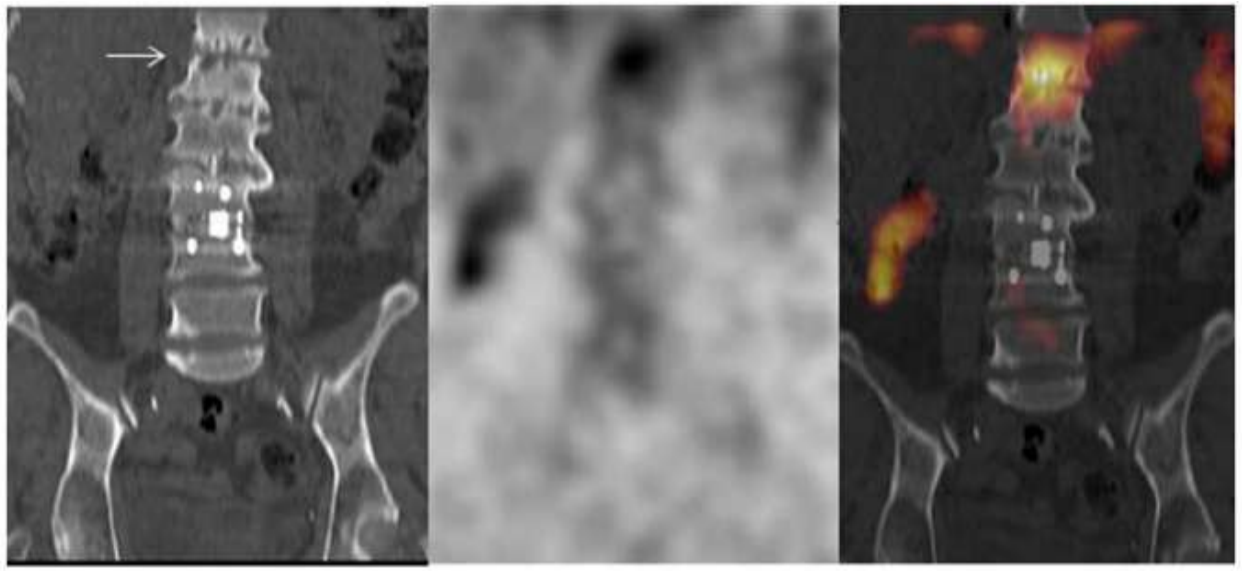

MUNI MED

Biopsie

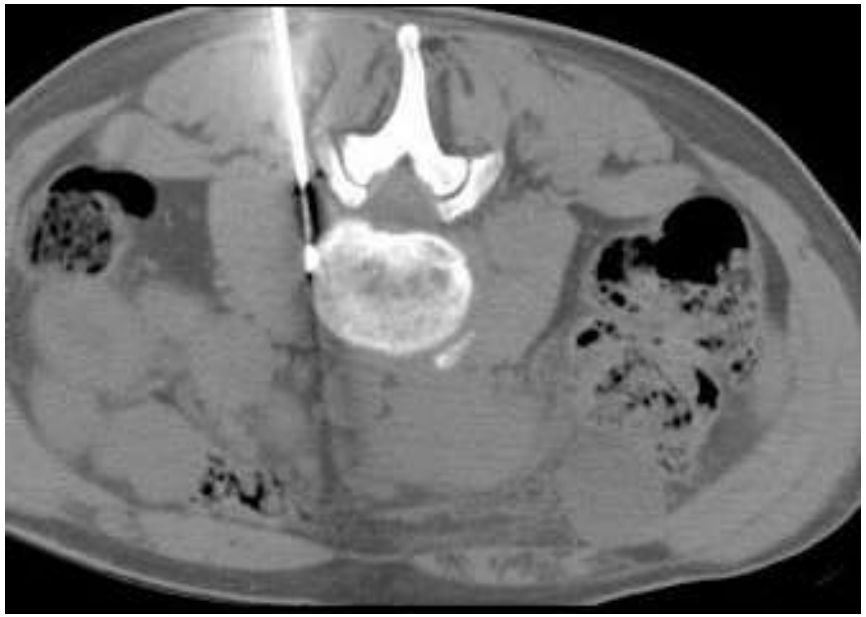

CT-navigovaná biopsie

- při opakovaně negativních hemokulturách
- určení patogena **cca v 50%**
- **při odběru paravertebrálních měkkých tkání >2x vyšší záchyt patogena než ze vzorku kosti (endplate)**

Clin Microbiol Infect. 2015 Oct;21(10):931-5. doi: 10.1016/j.cmi.2015.06.021. Epub 2015 Jun 26.

Which tissues are best for microbiological diagnosis in patients with pyogenic vertebral osteomyelitis undergoing needle biopsy?

C-I Kim [1], S-J Kang [2], P G Choe [1], W B Park [1], H-C Jang [2], S-I Jung [2], K-H Song [1], E S Kim [1], H B Kim [1], M-D Oh [1], K-H Park [3], N J Kim [4]

Affiliations + expand

PMID: 26119720 DOI: 10.1016/j.cmi.2015.06.021

Otevřená biopsie

- doporučena v případě 2x negativní CT-navigované biopsie / **odběr peroperačně**
- **určení patogena v 70-95%**

MUNI MED

Terapie

- **neexistuje sjednocený celosvětový diagnosticko-terapeutický algoritmus**
- naprosto převažuje **konzervativní terapie**
- základem je **imobilizace postiženého úseku páteře a ATB terapie**

Cíle:
- **Eliminovat infekt**
- **Obnovit funkci páteře** (neurostatus + stabilita)
- **Ulevit od bolesti**

Indikace k operační terapii:
- **neurologický deficit**
- **nestabilita páteře**
- **sepse**
- **empyém páteřního kanálu (+paravertebrální absces >2,5cm)**
- **selhání konzervativní terapie (~po 4-6 týdnech terapie)**

- Instability criteria
  - Segmental kyphosis (>15°)
  - Vertebral body collapse >50%
  - Translation >5 mm

MUNI MED

ATB

- **cílená ATB terapie** – **identifikace patogena** (hemokultury, biopsie)
- u kriticky nemocných ihned empiricky
- ATB před biopsií nesnižují senzitivitu záchytu patogena..?

Randomized Controlled Trial > Lancet. 2015 Mar 7;385(9971):875-82.
doi: 10.1016/S0140-6736(14)61233-2. Epub 2014 Nov 5.

Antibiotic treatment for 6 weeks versus 12 weeks in patients with pyogenic vertebral osteomyelitis: an open-label, non-inferiority, randomised, controlled trial

Louis Bernard [1], Aurélien Dinh [2], Idir Ghout [3], David Simo [3], Valerie Zeller [4], Bertrand Issartel [5], Vincent Le Moing [6], Nadia Belmatoug [7], Philippe Lesprit [8], Jean-Pierre Bru [9], Audrey Therby [10], Damien Bouhour [11], Eric Dénes [12], Alexa Debard [13], Catherine Chirouze [14], Karine Fèvre [15], Michel Dupon [16], Philippe Aegerter [17], Denis Mulleman [18],
Duration of Treatment for Spondylodiscitis (DTS) study group

Collaborators, Affiliations + expand
PMID: 25468170 DOI: 10.1016/S0140-6736(14)61233-2

- **6 týdnů** - 12 týdnů (do normalizace CRP, kliniky)
- delší dobu při implantátech
  u brucelózy 6M, u TBC 12M

- u nekomplikovaných **i.v. 2-4 týdny**, poté změna na **p.o.**
- 50% pokles CRP za týden je uspokojivý efekt, **dynamika CRP**

- **2 kombinace** : glykopeptidy (Vankomycin) + cefalosporiny III/IV generace

- flourochinolóny, B-laktamy
- konzultace ATB střediska …

MUNI MED

Konzervativní terapie

ATB
- kontrola CRP, neurologie, kontrolní MRI za 3M

Ortéza
- Jewett (+krční nástavba), Philadelphia, etc.

Péče o vnitřní prostředí, sanace fokusů, analgetika
- např. perkutánní drenáž abscesu psoatu pod UZV

Fyzioterapie
- zvýšená morbidita u starších kvůli imobilizaci
- **při nekomplikovaném průběhu klid na lůžku jen úvodní 1-2 týdny**

MUNI MED

Operační terapie

- mnoho prací s malým souborem pacientů, chybí prospektivní randomizované studie

? Instrumentace / stabilizace x prostá dekomprese

+ **debridement, sanace infektu**

? Přístup – zadní x přední x kombinace ?

- **vyšší rekurence infektu po prosté dekompresi a debridement bez stabilizace**

(až 43% reoperace pro prosté dekompresi …)

- **titanové instrumentárium – není porózní (stěžuje uchycení patogenů/tvorbu biofilmu)**
- **při rekurenci do 3M odstranění instrumentária není doporučeno**

MUNI MED

Operační terapie

- **kombinovaný přístup**: anterior debridement, alograft (cage) + zadní stabilizace
    - jako standard uváděný v literatuře (historicky?)
- **izolovaný zadní přístup**
    - dekomprese + zadní stabilizace, debridement
- **izolovaný přední přístup**
    - výhodou možnost důkladného debridement

J Int Med Res. 2020 Feb;48(2):300060519830827. doi: 10.1177/0300060519830827. Epub 2019 Mar 17.

Comparison of anterior, posterior, and anterior combined with posterior surgical treatment of thoracic and lumbar spinal tuberculosis: a systematic review

Zhouliang Bian[1], Yiding Gui[1], Fan Feng[1], Hongxing Shen[1], Lifeng Lao[1]

Affiliations + expand

PMID: 30880540 PMCID: PMC7581984 DOI: 10.1177/0300060519830827

„The clinical outcome of all patients improved, but there was no significant difference among the three procedures.“

- v literatuře stále častěji popisované se slibnými výsledky:
    - minimally invasive (endoscopic) disc debridement
    - perkutánní transpedikulární instrumentace, ?..pečlivé Debridement..?

MUNI MED

Lokální ATB terapie

Stimulan

- absorbovatelný kalciumsulfátový **ATB nosič**
- ve formě pelet nebo pasty
- možno použít pro kost i měkké tkáně
- **vysoké lokální koncentrace ATB**
- vankomycin / gentamicin / tobramycin

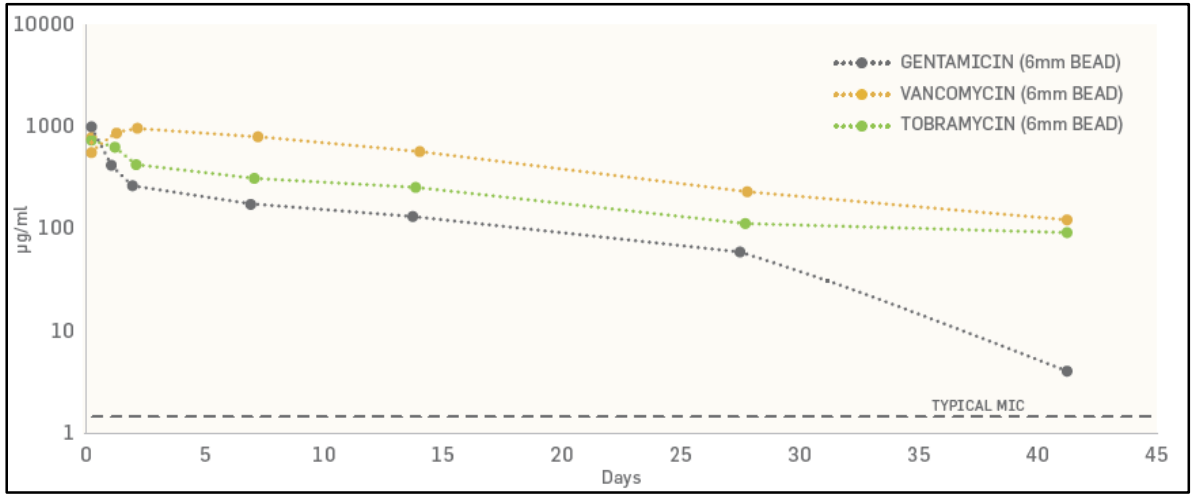

Product	Composition	Form	Antibiotic
Osteoset T	α-hemihydrate calcium sulphate	Pellets	Tobramycin
Herafill G	Calcium sulphate Calcium carbonate Triglyceride	Pellets	Gentamicin
PerOssal	Nanocrystalline Hydroxyapatite (51.5%) Calcium sulphate (48.5%)	Pellets	
Stimulan	Calcium sulphate	Pellets or injectable paste	
Cerament G	Calcium sulphate Hydroxyapatite (40wt%)	Injectable Cement	Gentamicin (175mg per 10mls)
Cerament V	Calcium sulphate Hydroxyapatite (40wt%)	Injectable Cement	Vancomycin

MUNI MED

Lokální ATB terapie

Clinical Trial > Eur Surg Res. 2009;43(3):298-305. doi: 10.1159/000233525. Epub 2009 Aug 13.

Effectiveness of combination use of antibiotic-loaded PerOssal with spinal surgery in patients with spondylodiscitis

Dietrich von Stechow[1], M A Rauschmann

Affiliations + expand

PMID: 19684405 DOI: 10.1159/000233525

PerOssal

- biodegrabilní porózní materiál (51,5% nanokrystalický **hydroxyapatit,** 48,5% **kalciumsulfát**)
- jako **nosič ATB** – Vankomycin/Tobramycin/Gentamicin/Rifampicin
- minimální systémové účinky
- in vitro se udává **10 dní efektivní lokální koncentrace ATB** proti patogenům

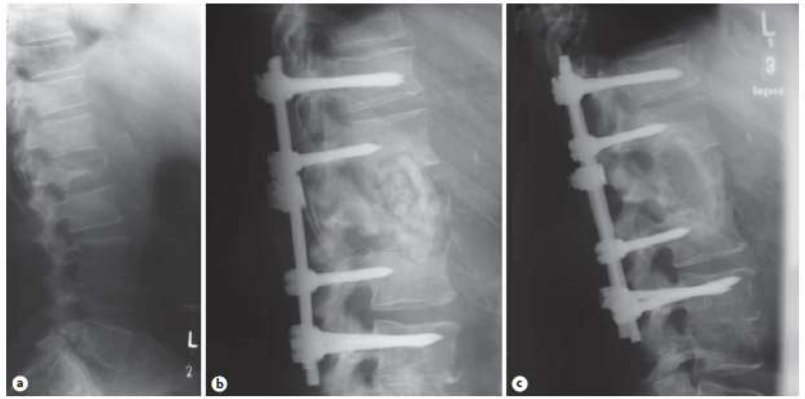

Cerament G (Cerament V)

- kalcium-fosfátová pasta s Gentamicinem (Vankomycinem)

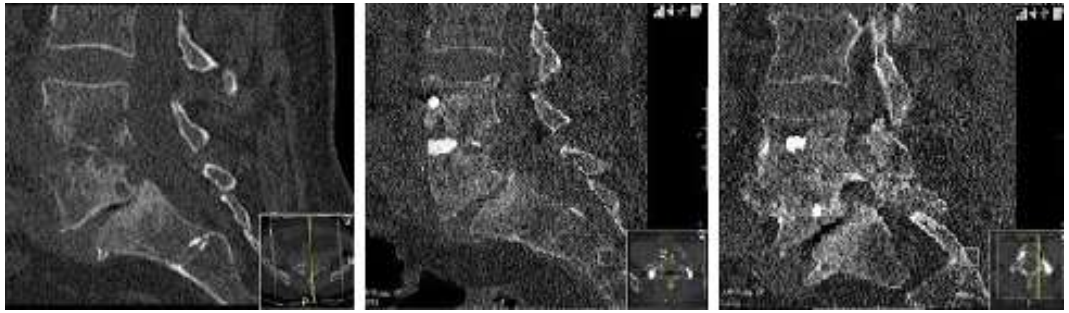

MUNI MED

Lokální ATB terapie

ATB napuštěné kostní štěpy (Vankomycin)

- bez systémové toxicity

> Biomed Res Int. 2013;2013:358217. doi: 10.1155/2013/358217. Epub 2013 Jul 17.

Pharmacokinetic properties and systemic safety of vancomycin-impregnated cancellous bone grafts in the treatment of spondylodiscitis

Konstantinos Anagnostakos [1], Katrin Koch

Affiliations + expand

PMID: 23956978 PMCID: PMC3730214 DOI: 10.1155/2013/358217

Intramuskulární ATB injekce paravertebrálních svalů

- při selhání standardní konzervativní léčby, tři 3týdenní cykly, 5 týdnů pauza kdy jen p.o. ATB
- zlepšení WBC, ESR, CRP, SF36, VAS

> Med Arch. 2019 Feb;73(1):39-43. doi: 10.5455/medarh.2019.73.39-43.

Conservative Treatment of Spondylodiscitis: Possible Therapeutic Solution in Case of Failure of Standard Therapy

Enrico Maria Bonura [1], David Joaquin Ortolà Morales [1], Domenico Fenga [1], Giuseppe Rollo [2], Luigi Meccariello [2], Danilo Leonetti [1], Francesco Traina [1], Francesco Centofanti [3], Michele Attilio Rosa [1]

Affiliations + expand

PMID: 31097859 PMCID: PMC6445632 DOI: 10.5455/medarh.2019.73.39-43

MUNI MED

Lokální „non-ATB“ terapie

BonAlive (Bioaktivní sklo S53P4) - granule / tmel

- **antibakteriální + osteostimulační efekt** (aktivace osteoblastů)

1. lokálně zvyšují pH a osmotický tlak uvolňováním iontů do tkání (Si, Na, Ca, P) → **<u>inhibice růstů bakterií</u>**

2. tvorba silikagelu na povrchu (SiO2) → ukládání kalciumfosfátu → vznik hydroxyapatitu → aktivace osteoblastů → **<u>nová kost</u>**



> Scand J Surg. 2016 Dec;105(4):248-253. doi: 10.1177/1457496915626834. Epub 2016 Jun 23.

Reconstruction of Vertebral Bone Defects using an Expandable Replacement Device and Bioactive Glass S53P4 in the Treatment of Vertebral Osteomyelitis: Three Patients and Three Pathogens

J Kankare [1], N C Lindfors [2]

Affiliations + expand

PMID: 26929284 DOI: 10.1177/1457496915626834

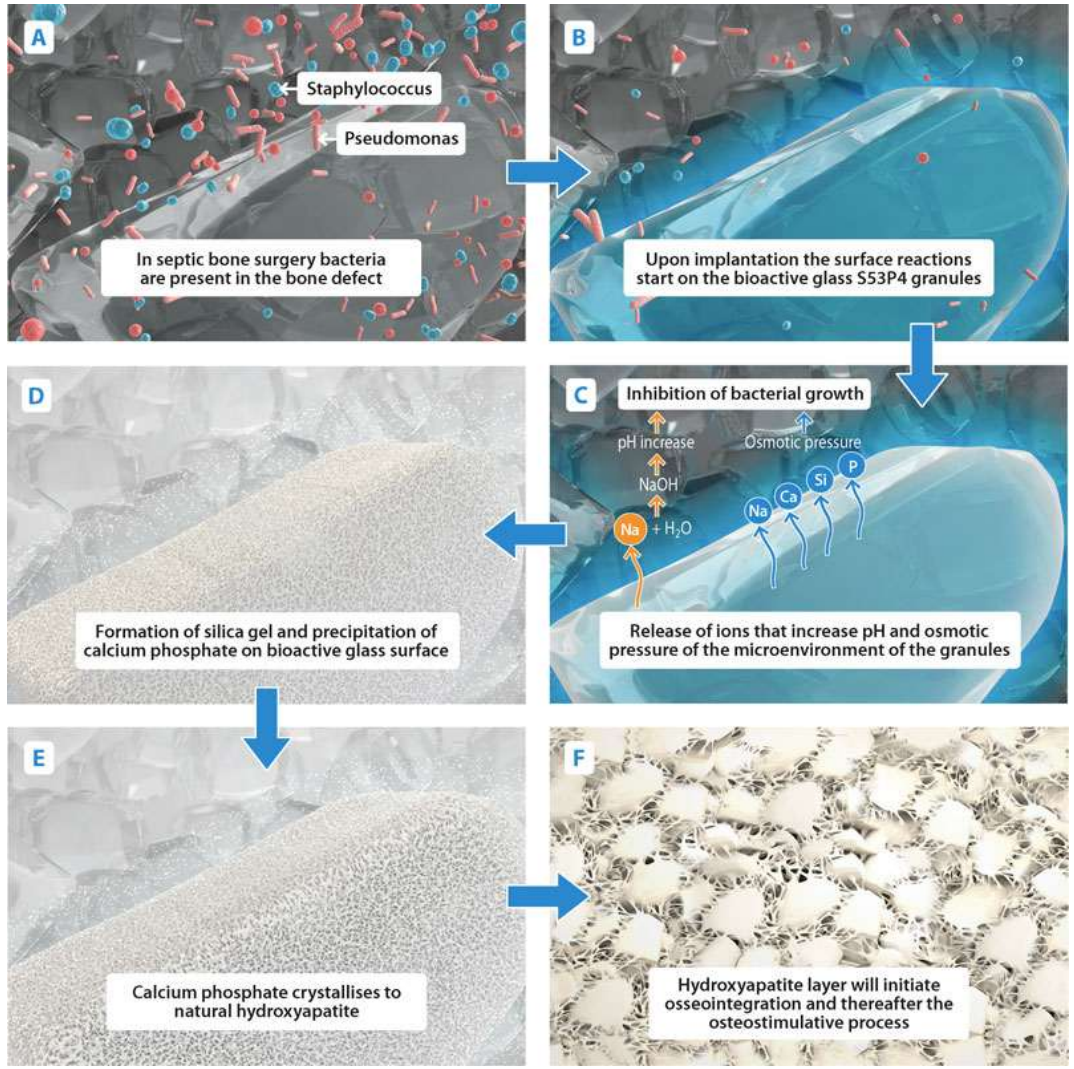

(53% SiO_2, 4% P_2O_5, 23% Na_2O, 20% CaO)

MUNI MED

Kazuistiky

1. Pacientka 1957, přijata pro septický stav na KICH **16.01.2025**
-Subj. Cervikalgie, lumbalgie, febrilie ..

Pro suspekci na sepsi při možné spondylodiscitidě zavedena po odběru hemokultur terapie Cefotaxim 4x3g, Oxacillin 6x2g, nadále inf. rehydratač léčba a malá dávka NA vstupně 4ml/hod. Pac. plně orientována, omezena hybnost C páteře. V průběhu dne progrese kvadruparezy, provedena LP, kde však punkce viskozní béžové tekutiny, nejspíše punkce empyemu. Materiál (jen ca 1ml) odeslán na kultivaci a PCR meningitid. Vzhledem k progresi tetraparezy provedeno z vitální indikace MR C, Th, LS páteře, kde telefonicky sdělena hnisavá kolekce od baze lební až do sakrální oblasti myelopatií Th oblasti. Proto osloven ortoped. konsiliář - po telef. domluvě si převezmou pacientku k operaci rovnou z MR vyšetřovny, následně bude pacientka hospitalisována na ORIM IV.

Vstupní CRP: **367**
Výsledek hemokultury: **STAU**
Akutní provedení MRI C, Th, LS páteře, z MRI přímo na sál KOSCH

MUNI MED

Trombocytopénie
Svalová slabost kriticky nemocných
Arteriální hypertenze
Polymyalgia reumatica, kortikoterapie - Medrol vysazen 6/2024
Psoriasis vulgaris chronica, výsev v souvislosti s nasazením nebivololu
Hyperlipoproteinemie
Četná komorová ektopická aktivita a paroxysmus VT dle EKG, do terapie BB,
TTE 05/2024: EF LK 57% hraniční hypertrofie stěn LK, diastol. porucha
Vazospastická angina pectoris vs., st.p. SKG 2014 - negat. nález
Phlebolymphedém LDK chronická žilní insuf
Hydrops ductus cochlearis l.dx.
Hypacusis perc. basocochlearis bilat, praec. l.dx.

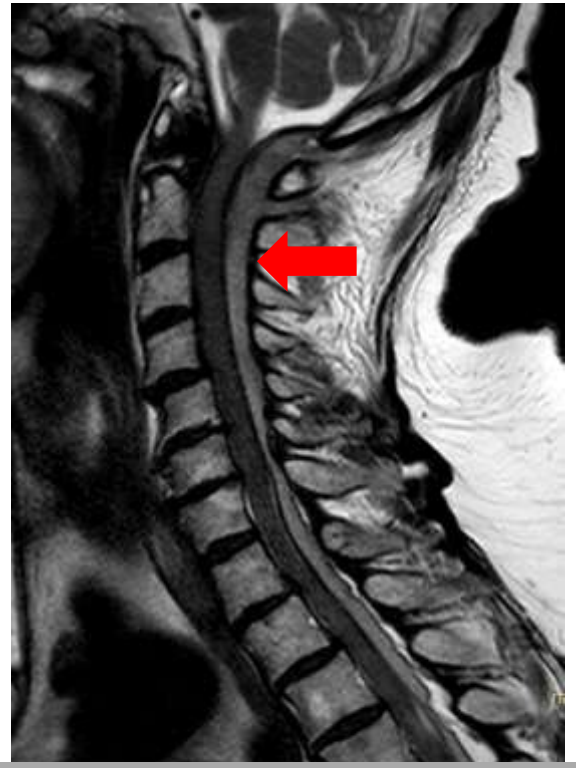

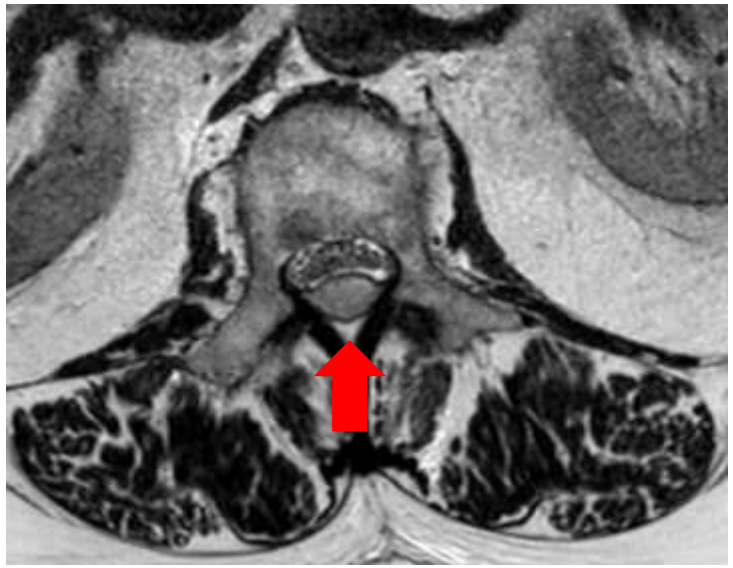

Závěr:
Rozsáhlá epidurální abscesová kolekce od baze lební po sakrum, utláčí míchu i durální vak v různé míře v celém jejich rozsahu, fokální myelopatie v.s. kompresivní v etáži Th4.
Zánětlivé změny facetových kloubů L3/4 a zejm. L4/5 a interspinozních neoartroz, v okolních hlubokých svalech jsou i menší abscesové kolekce.
Bez známek spondylodiscitidy.

- RES: **septický stav, CRP, empyém páteřního kanálu, akutní nástup kvadruparézy** ➡ **indikace akutní chirurgické revize, evakuace abscesu, zavedení proplachové laváže**

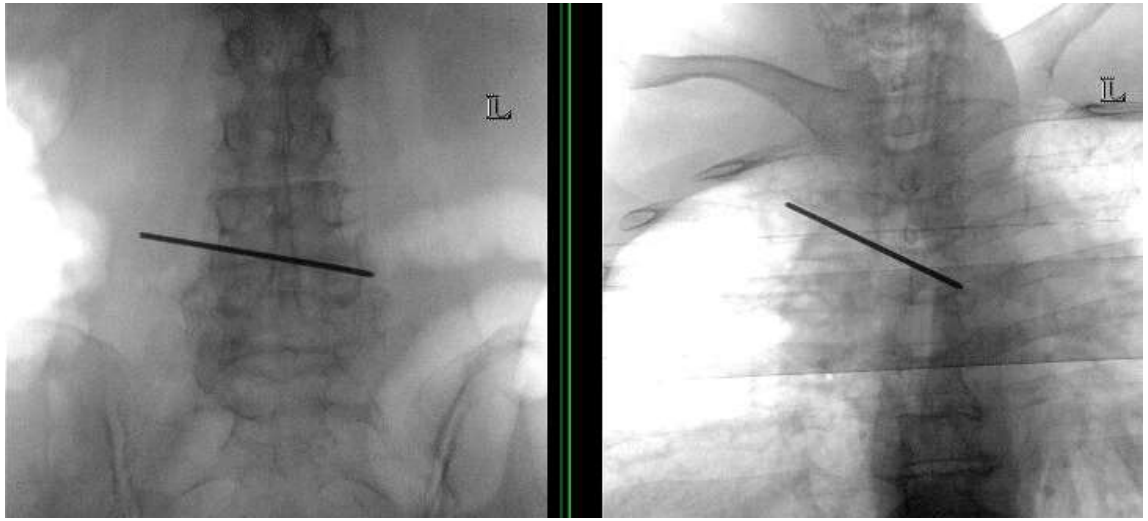

Zadní dekomprese, evakuace epidurálního absecu a drenáž C, Th a L páteře

Operační nález:
Pacientka za JIP KICH cestou MR přeložena na COS k akutní operaci rozsáhlého epidurálního abscesu. V celkové klidné anestezii v pronační poloze s volnou stěnou břišní z rovných kožních řezů ve střední rovině pronikáme k páteři a obvyklým způsobem skeletizujeme v rozsahu OC-C4, Th3-5 a L3-5 a po verifikaci lokalizace pod spinální navigací založené na isofluoroskopii rtg zesilovačem provádíme laminektomii C3, Th4 a L4.
C páteř - měkké tkáně bez známek infektu, po otevření páteřního kanálu pod tlakem příští smetanově bílý hnis, ad bakt. a PCR.
Th páteř - měkké tkáně bez známek infektu, po laminektomii z páteřního kanálu odsáváme smetanově bílý hnis.
L páteř - v měkkých tkání podél spinozního výběžku L4 a v okolí i.v. kloubečků vytéká hnis, odběr na bakt., debridement. Drénkem PC01 odsáváme hnis z celého páteřního kanálu, kdy drénkem epidurálně propojujeme jednotlivé operované oblasti páteře. Debridement a proplachy měkkých tkání Braunolem. Zavádíme drénky do epidurálního prostoruz a vyvádíme je na pravou stranu v pořadí od hlavy: 1/ do subaxiální C páteře, 2/ do Th páteře, 3/ do C páteře, 4ú do ThL páteře. Vlevo vyvádíme RD ze

-Pooperačně péče ORIM

-V lab. pokles CRP
-Pokračující **paraparéza až plegie DKK**, indikace kontrolního MRI

MUNI MED

-Výrazná **regrese abscesu C páteře**

-Přetrvává kolekce ventrálně od durálního vaku L páteře s jeho kompresí

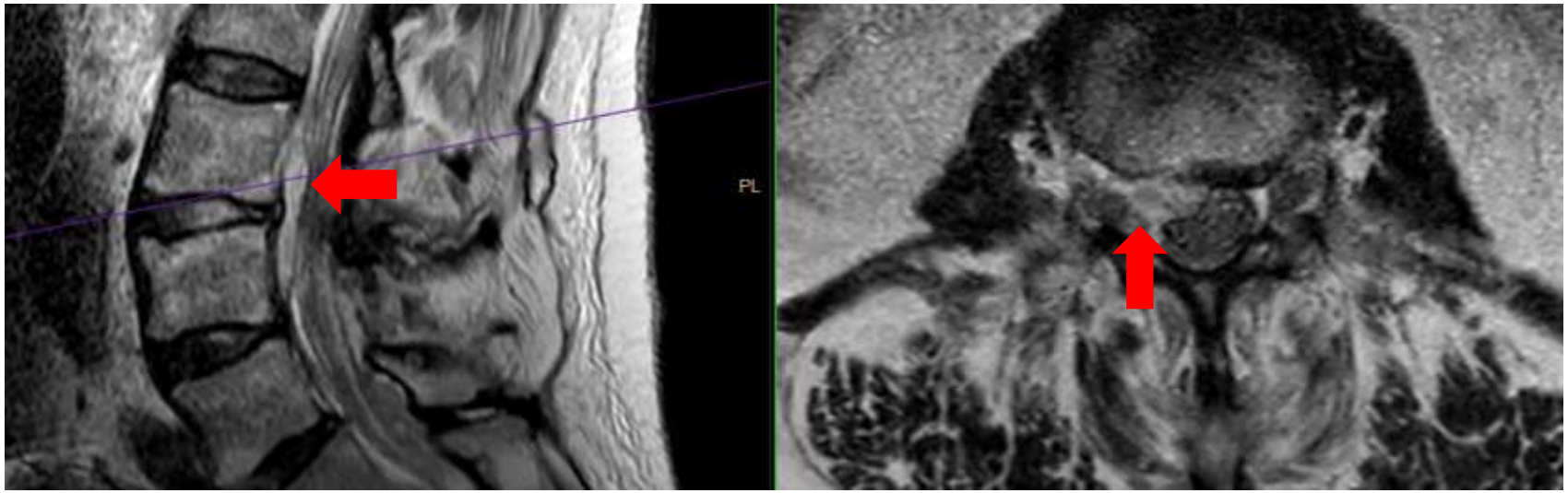

-Indikována revize, s rozšířením **dekomprese a evakuací residuálního abscesu ..**

MUNI MED

Revize 23.01.2025

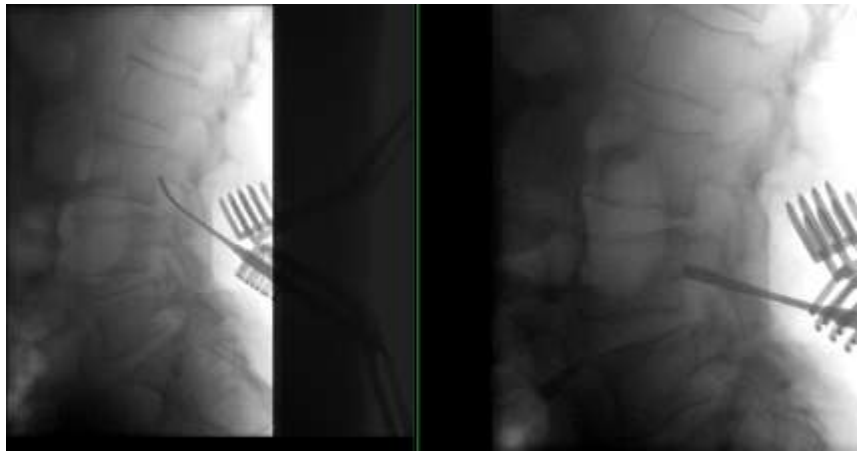

Název operace:
Oper. revize, debridement, rozšíření dekomprese na L3, evakuace hnisu, zavedení proplach laváže

Operační nález:
V klidné CA po přípravě op. pole inscise původní jizvou, ihned v podkožních vrstvách evakuace hojně zkalené tekutiny, stěr ad bakter, tkáně prosáklé, macerované, postupně do místa dekomprese, excise jizevnaté tkáně v místě dekomprese, resekce proc spinosus L3 a rozšíření dekomprese kraniálně, durální vak se volně rozvíjí, dekomprese rozšířena i laterálně l. dx, při dekompresi opět evakuace zkalené tekutiny, po té elvatoriem ventrálně k disku L3/4 a za obratlové tělo L3- uloženo RTG opak proplach pupeční cévkou, po té i revize zleva, durální vak rozvinut, opak výplach a debridement macerovaných tkání, vložení RD 12 vyveden proximálně a RD 14 vyveden distálně, sutura po vrstvách, kůže sec Donnati, krytí.

-Postupně pokles CRP, **367…230…205…179** na i.v. dvojkombinaci ATB

-Dne 29.01 překlad z ORIM

-Poslední kontrola **28.02.2025**, hospitalizace Vividus chronicare, **CRP 94,** převedení ATB na p.o

-Operační rány zhojeny p.p.

-Neu : **znatelná regrese paraparézy, pokračující RHB, postupná vertikalizace ..**

MUNI MED

2. Pacient 1980, hospitalizován KICH FN do **19.02** pro Stafylokovou sepsi, etiologicky STAU

Subj lumbalgie, febrilie, **propuštěn na negativní reverz**… **Pacient bez pojištění !!**

- Ve 21.00 náhle progredující bolestivost L páteře, mravenčení LDK, přijat ad Neurologie VN JIP

20.02 progredující paraparéza DKK, ztráta sense DKK , akutně **MRI L páteře, epidurální absces**

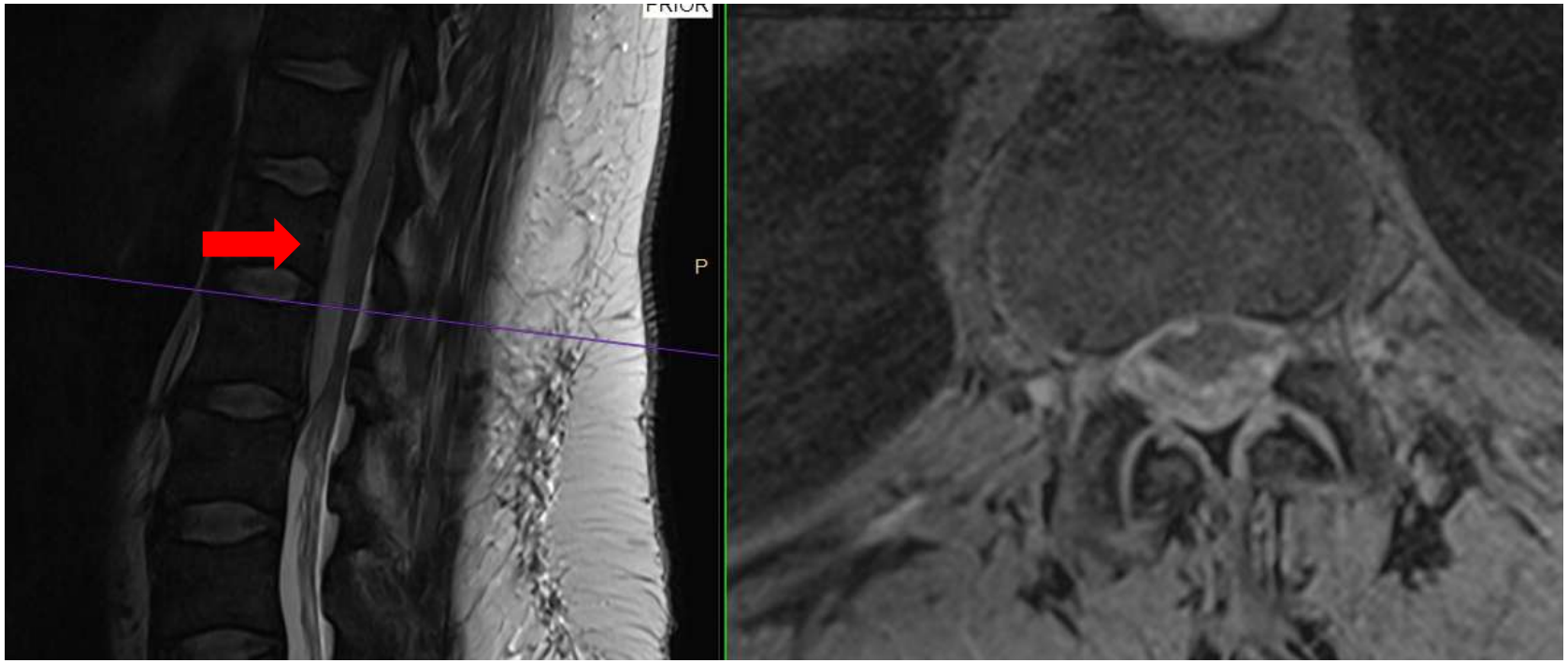

MUNI
MED

RES: **CRP- 270, septický stav, febrilie, progredující paraparéza DKK, epidurální absces**

Překlad ad KOSCH JIP k **akutní dekompresi a evakuaci abscesu**

Doplnění MRI Th páteře, verifikace abscesu v rozsahu **Th6- L2, spondylodiscitis Th7/8**

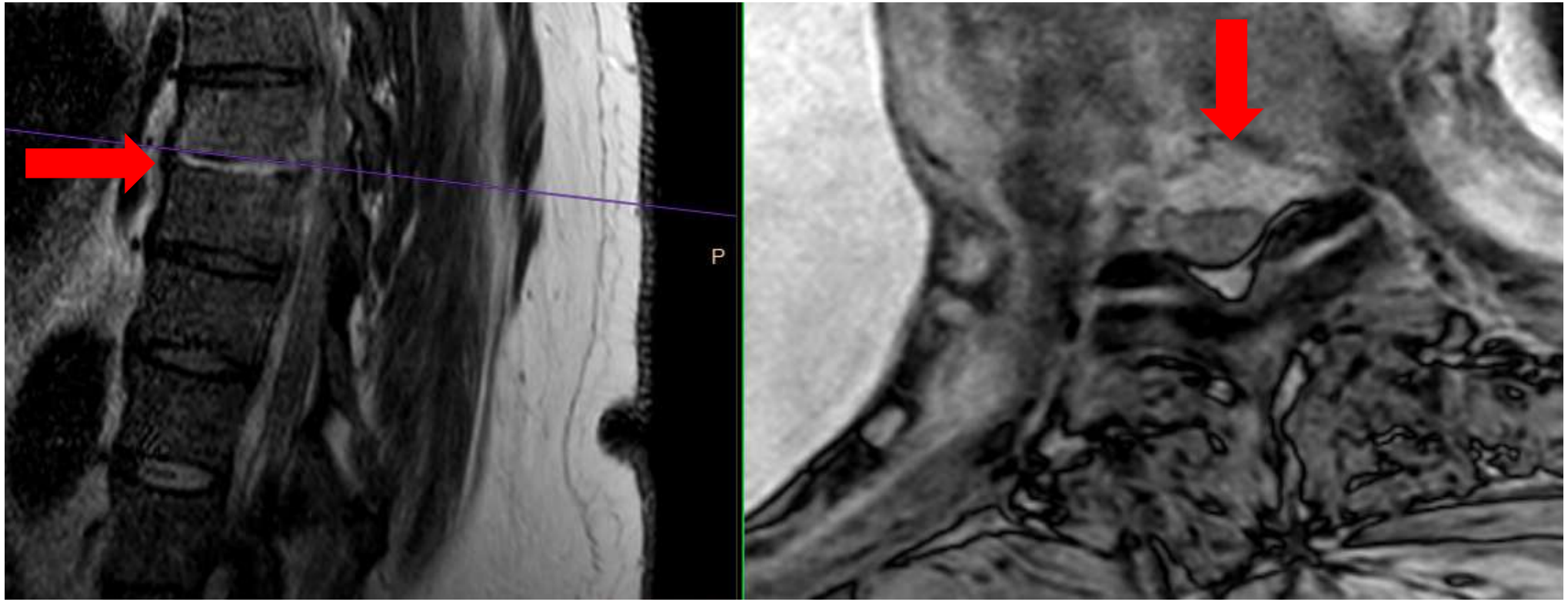

MUNI MED

- **20.02 Dekomprese Th7 a Th12, Evakuace abscesu Th6-L2, revize disku Th7/8**

- Pooperačně přetrvává **těžká paraparéza až plegie DKK,** ischemizace míchy..?

- Kultivace STAU, dvojkombinace ATB Linezolid + Fosfomycin
- Indikováno kontrolní MRI – **regrese abscesových formací**

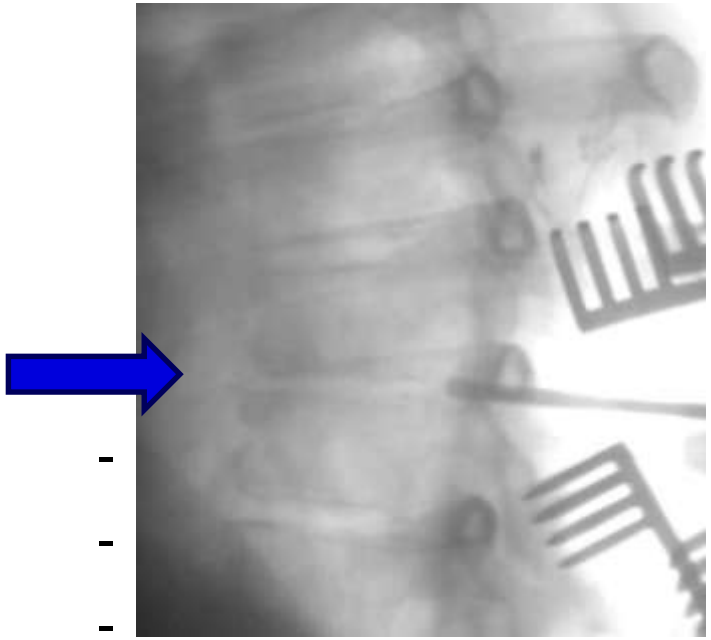

v lab pokles CRP **46**

překlad ad Neurologie VN

- **20.3 SJ**, CRP **38, RHB terapie..**
- v plánu kontrolní MRI, vysazení ATB
- RHB Hrabyně

MUNI MED

Závěr

- často **opožděná diagnóza** pro malou specifitu příznaků a symptomů
- **CRP a MRI** zlatý standard v diagnostice a sledování vývoje
- základem (cílená) **ATB terapie** a imobilizace postiženého úseku páteře
- převažuje **konzervativní léčba (90%)**, **operační léčba má vzestupní trend**

  sepse, empyém, neurologie, nestabilita
- v operační terapii doporučení **instrumentace** – **titan materiálem volby**
- t.č. neexistují guidelines - nedostatek „high-quality data / strong recomendation“
- **individuální přístup – vždy posoudit risk/benefit pro daného pacienta**

MUNI MED

Děkuji za pozornost!

FAKULTNÍ NEMOCNICE BRNO

MUNI MED

Infekce páteře – rozdělení / nomenklatura

Discitida	výskyt izolovaně jen u dětí
Spondylitida	jako počáteční stádium spondylodiscitis u dospělých
Spondylodiscitida	nejčastější infekce páteře
Infekce facetových kloubů	v minulosti vzácná jednotka, incidence na vzestupu díky MRI dg.
Epidurální absces	primární (izolovaně) – vzácný, sekundární při přestupu z okolí

Další jednotky:

Intramedulární míšní absces	extrémně vzácný – jen něco přes 100 případů v literatuře
Subdurální empyém míchy	vzácný
Paraspinální infekce	primárně x sekundárně (např. absces m.iliopsoas)

MUNI MED