CT versus MR

Kdy a proč?

ŠTOURAČOVÁ A.

MIKLOŠOVÁ B.

ŠPRLÁKOVÁ-PUKOVÁ A.

KRNM FN BRNO A LF MU

XII. Kongres traumatologie a muskuloskeletální radiologie, Mikulov 27.3.2025

anatomie

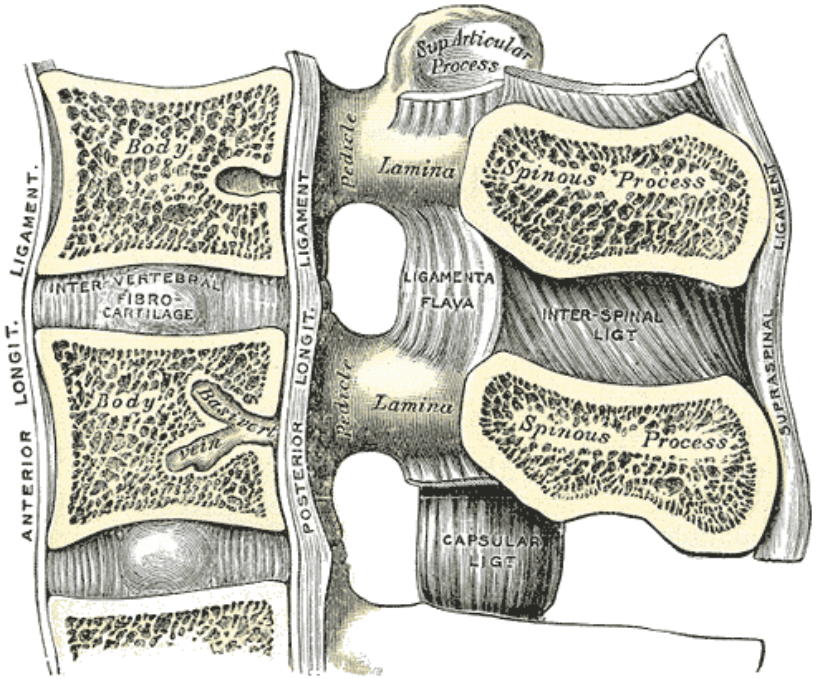

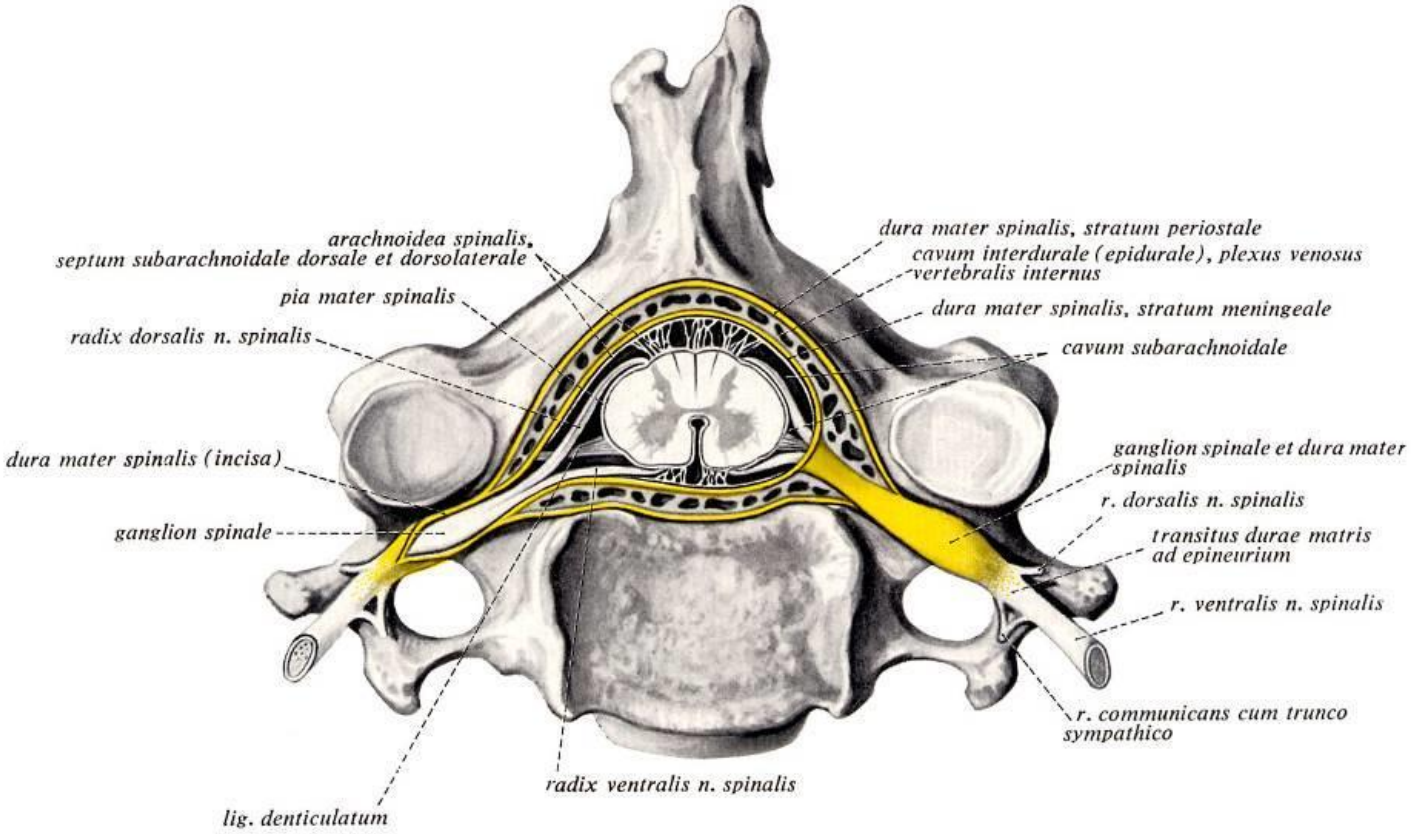

https://upload.wikimedia.org/wikipedia/commons/9/92/Gray301.png
https://www.lf2.cuni.cz/files/page/files/2018/cns_micha.pdf

CT

+

Rychlost vyšetření v řádech minut

Snadnější dostupnost (?)

Lepší zobrazení kostní struktury

Možnosti multiplanárních rekonstrukcí

Možnost intravenosního/intrathekálního podání kontrastní látky

Možnost intervenčních výkonů

Ionizující záření

Horší měkkotk. zobrazení (obtížné hodnocení míchy a kořenů)

Artefakty

MR

+

Bez ionizujícího záření

Vyšetření ve standardizovaném protokolu, umožňující snadnější srovnání

Lepší měkkotkáňové zobrazení (tkáně s vysokým obsahem vody)

-

Horší dostupnost metody

Delší doba vyšetření

Vyšší náklady na vyšetření

Limitace habitem pacienta

Vyšší náchylnost k artefaktům

Rozsah vyšetření

Kontraindikace

Krční páteř

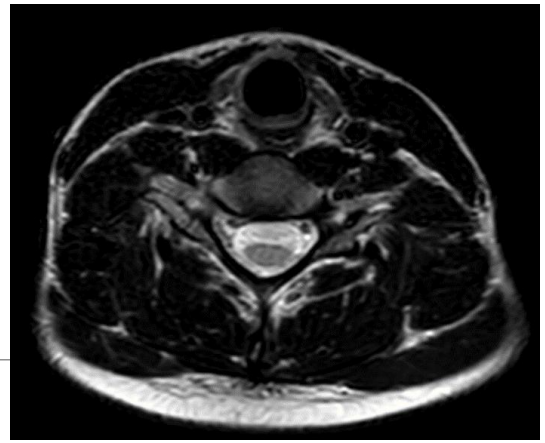

Bederní páteř

https://www.crs.cz/media/File/pdf/RizikaaKIvysetrovaniMR.pdf

kontraindikace

RTG, CT, MR – těhotenství (relativní)
MR 1. trimestr

MR →

Ces Radiol 2010; 64(1): 69–75

metodické pokyny

KONTRAINDIKACE A RIZIKA VYŠETŘENÍ POMOCÍ MAGNETICKÉ REZONANCE

Marek Mechl, Jan Žižka, Jaroslav Tintěra, Josef Vymazal, Ľudovít Klzo,
MR sekce Radiologické společnosti ČLS JEP

Tab. 1

Absolutní kontraindikace	Relativní kontraindikace (potenciálně nebezpečné)	Bezpečné	Není kontraindikace
implantovaný kardiostimulátor nebo defibrilátor (ICD)	stenty (cévní výztuže), žilní filtry, kovový embolizační materiál a okludery **méně než 6 týdnů** po implantaci, pokud není písemně doložena jejich MR kompatibilita	stenty (cévní výztuže), žilní filtry, kovový embolizační materiál a okludery **6 a více týdnů** po implantaci	písemné potvrzení výrobce implantátu o jeho plné MR kompatibilitě (kdekoli v těle pacienta) s písemným potvrzením operatéra, který jej implantoval
ponechané elektrody po deplantaci kardiostimulátoru nebo defibrilátoru	kloubní náhrady, osteosyntetický materiál a dentální implantáty **méně než 6 týdnů** po implantaci, pokud není písemně doložena jejich MR kompatibilita	kloubní náhrady, osteosyntetický materiál a dentální implantáty **6 a více týdnů** po implantaci, bez známek uvolňování (bez ohledu na použitý materiál)	nitroděložní tělíska (IUD)
aneuryzmatické cévní svorky (klipy), pokud není písemně doložena jejich MR kompatibilita	kloubní náhrady a osteosyntetický materiál se známkami uvolňování	náhrady srdečních chlopní s výjimkou cíleně udané MR nekompatibility	stenty (cévní výztuže), žilní filtry, kovový embolizační materiál a okludery, pokud lze písemně doložit plnou MR kompatibilitu (bez ohledu na dobu implantace)
elektronické implantáty (kochleární, inzulinová pumpa atd.), pokud není písemně doložena MR kompatibilita		neaneuryzmatické chirurgické cévní svorky (hemostatické klipy) **6 a více týdnů** po implantaci	
kovová cizí tělesa z jiného než prokazatelně nemagnetického kovu: – intrakraniálně – intraorbitálně		svorky na žlučových cestách **6 a více týdnů** po operaci	

6. Diagnostika

Odběr anamnestických dat může nasměrovat další vyšetření, stejně jako vyšetření lékařem a neurologem. Nutné jsou ovšem i zobrazovací metody. Prostý rentgenový snímek (RTG) v mnoha případech nepřímo znázorní změny na krčním nebo bederním meziobratlovém disku a v páteřním kanále. Společně s anamnézou a klinikou nás vedou k provedení magnetické rezonance (MR), která jednoznačně prokáže změny v páteřním kanálu a potvrdí správnou diagnózu. U pacientů s podezřením na osifikace v páteřním kanálu, instabilitu segmentu, po předešlých operačních výkonech provádíme rovněž CT (počítačová tomografie) vyšetření celé páteře. CT detailně prokreslí tvar a rozsah osifikací, podá informace o strukturách nutných k zavedení fixačních prvků, odhalí kostní srůsty obratlů a další informace nutné k plánování operačního výkonu, respektive další léčby. Předoperační určení cíleného meziobratlového prostoru je snadné pomocí využití rentgenového zesilovače, kterým musí být vybaveno každé spondylochirurgické pracoviště akreditované MZ ČR.

Projekt: Klinické doporučené postupy
Registrační číslo: CZ.03.2.63/0.0/0.0/15_039/0008221

Kdy

CT

Vrozené anomálie

Abnormity křivky

Traumatické změny

Hodnocení poop. stavů - uložení kovu stabilizace

MR

Při podezření na poranění či kompresi míchy (při přítomnosti varovných příznaků)

Přetrvávající bolesti zad delší než 6 týdnů nereagující na konzervativní terapii

Je-li pacient kandidátem výkonu či intervence

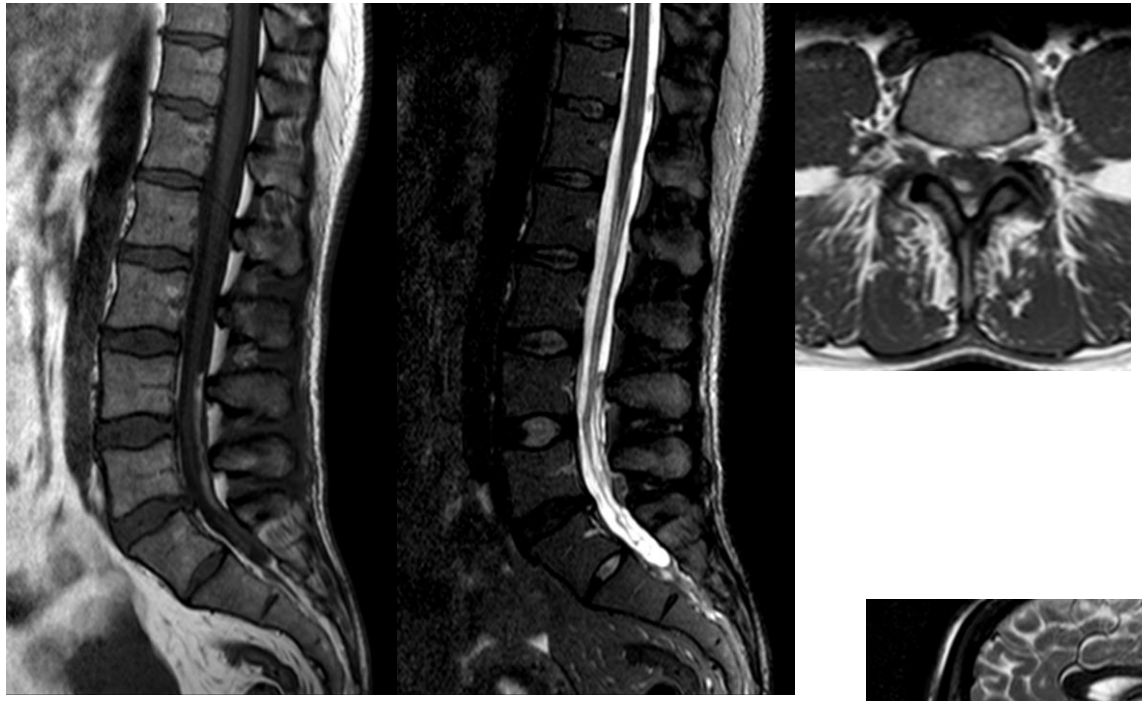

Sc 7.51/4
DwiSE / ADC
b 0 1 [5]
22-Aug-2011
12:32:10
AP -2°
RL -2°
P 53 R 1 H 43
W 6420
L 2706
H
A
L
P
F

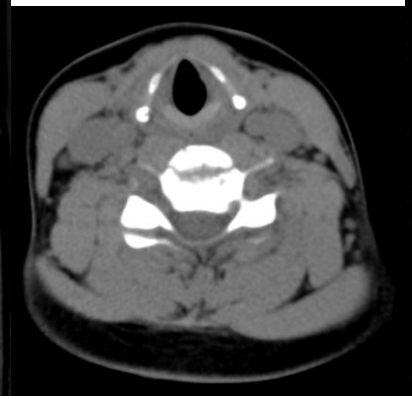

Degenerativní změny

„Zahrnují postupnou ztrátu normální struktury a funkce páteře v průběhu času. Obvykle jsou způsobeny stárnutím, ale mohou být také důsledkem nádorů, infekcí nebo artritidy.“

- Změny plotének
- Změny obratlových těl
- Změny kloubů a vazů

Meziobratlové ploténky

Nc.pulposus/anulus fibrosus/ploténka hyalinní chrupavky

Změny komplexu této ploténky a subchondrální kosti jsou charakteristickým znakem degenerativních změn. Při jejím prolomení dochází k migraci tkáně disku a rozvoji zánětlivých změn v kostní dřeni.

Změny provázející stárnutí ploténky: ztráta obsahu vody jejím důsledkem je chondrosa

Osteochondrosa při indukci reaktivní osteoprodukci, reaktivní změny krycích ploch

Klasifikace

Grade I	Disc has a uniform high signal in the nucleus on T2.	
Grade II	Central horizontal line of low signal intensity.	
Grade III	High intensity in the central part of the nucleus with lower intensity in the peripheral regions of the nucleus.	
Grade IV	Low signal intensity centrally and blurring of the distinction between nucleus and annulus.	
Grade V	Homogeneous low signal with no distinction between nucleus and annulus.	

Type I Normal endplate, with no interruption.	No Modic changes	HEALTHY		
Type II Thinning of the endplate, no obvious break.		AGING		
Type III Focal endplate defect with established disc marrow contact but with maintained endplate contour.				
Type IV Endplate defects <25% of the endplate area.	Associated with Modic changes	DEGENERATIVE		
Type V Endplate defects up to 50% of the endplate area.				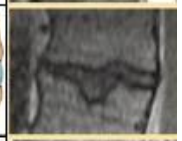
Type VI Extensive damaged endplates up to total destruction.			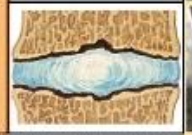	

Tuft klasifikace dle Riesenburgera, klasifikace dle Pfirmanna 5st., modifikovaná klasifikace dle Pfirmana 8 st.

Klasifikace posunů

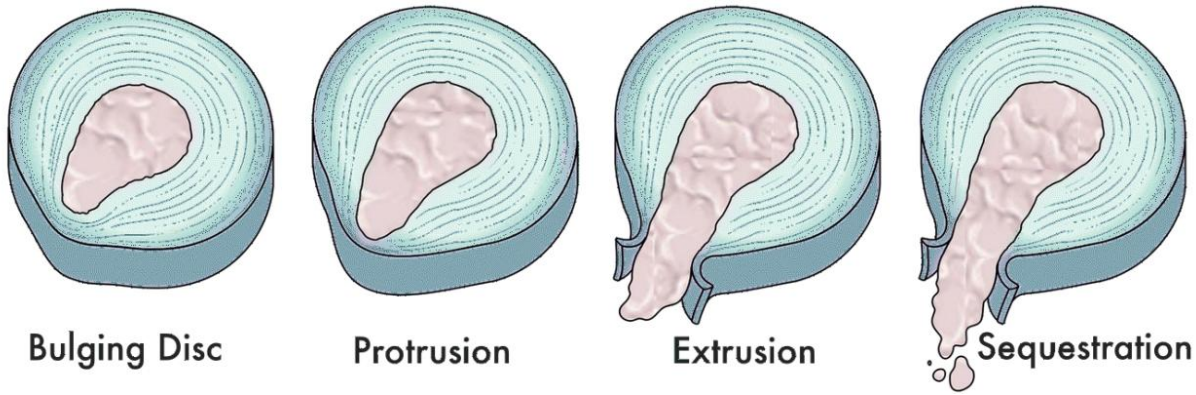

V rovině axiální / sagitální

Cirkulární protruze

Asymetrická protruze

Herniace – hmoty ploténky se již vyklenují mimo hranice anulus fibrosus

- Subligamentosně
- Transligamentosně
- Může být se sekvestrací fragmentu ploténky
- Šíří se nad a pod úroveň krycích ploch
- T2 vysoký signál herniovaného materiálu

„…depending on the radiologist who is reading your MRI.“

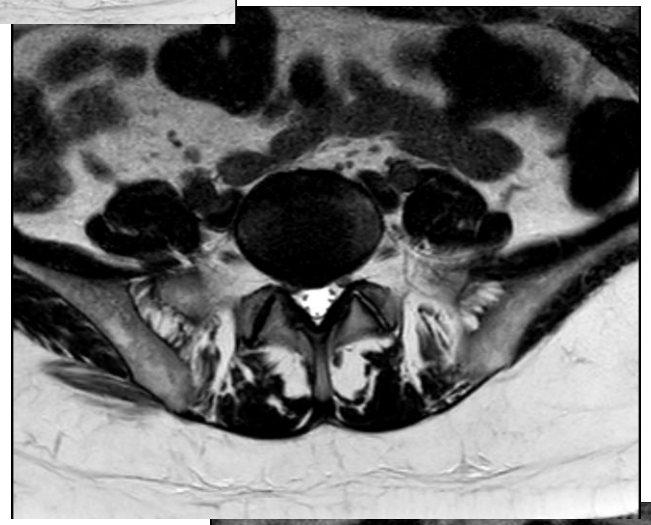

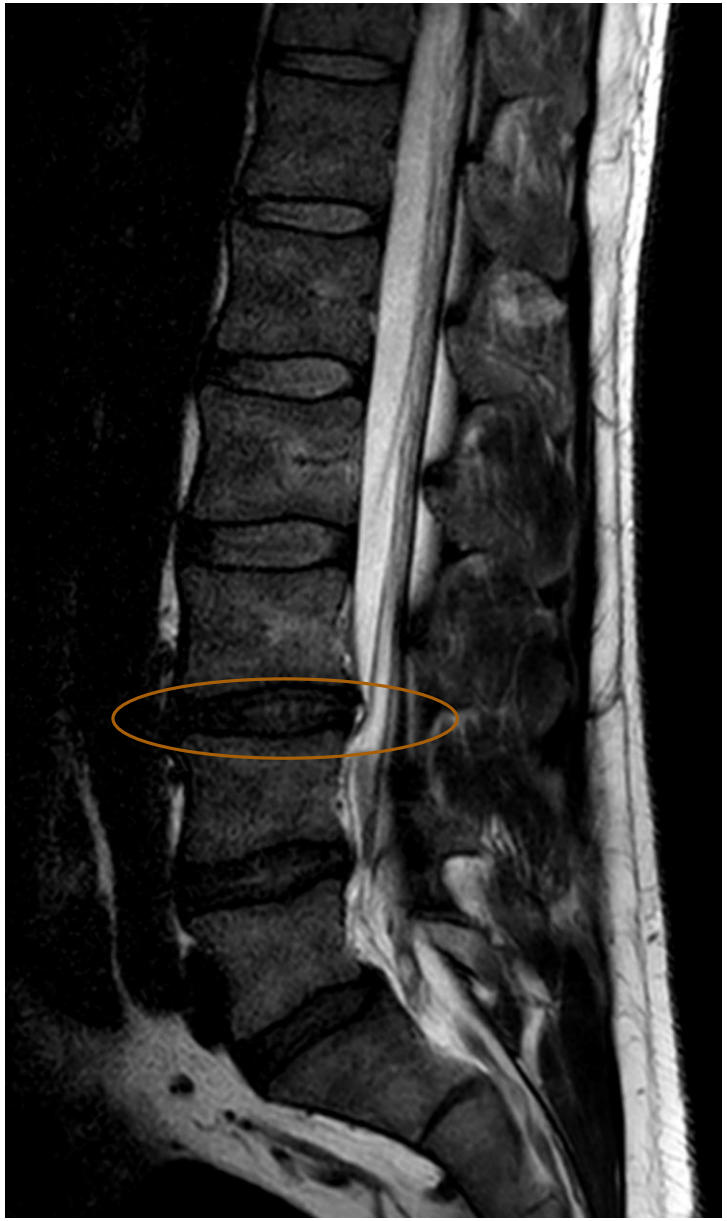

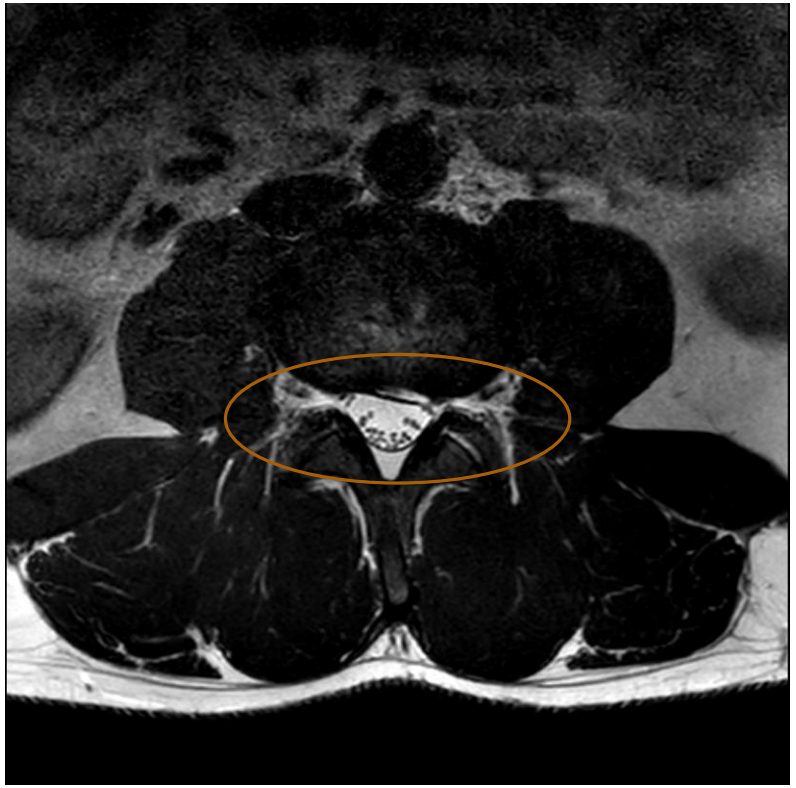

Obratlová těla

Nepravidelnosti krycích ploch až vznik Schmorlova uzlu

Sklerotizace subchondrální kosti

Modicovy změny

Spondylofyty

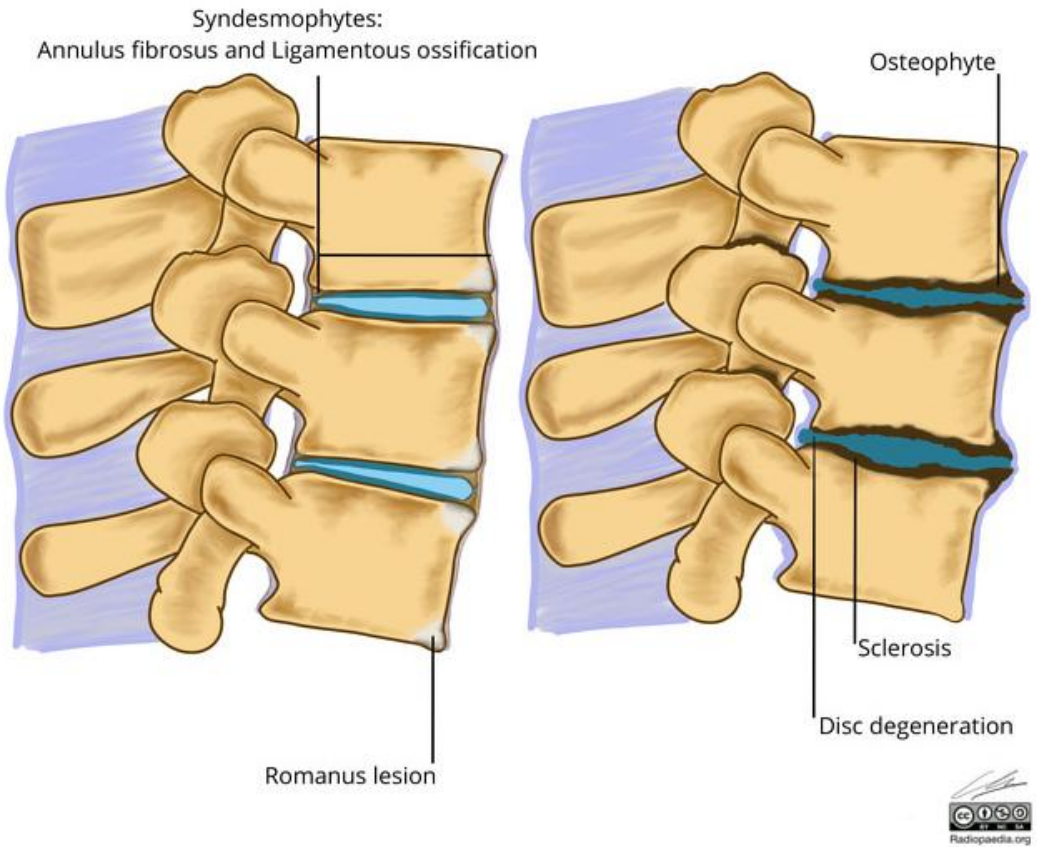

Syndesmofyty (ankylozující spondylitída)

Parasyndesmofyty (PA, reaktivní artritída)

Intervertebrální klouby

Facetové klouby

Osteoartritis

Klasifikace dle Steinbrockera

Degeneraci provází zbytnění žlutých vazů

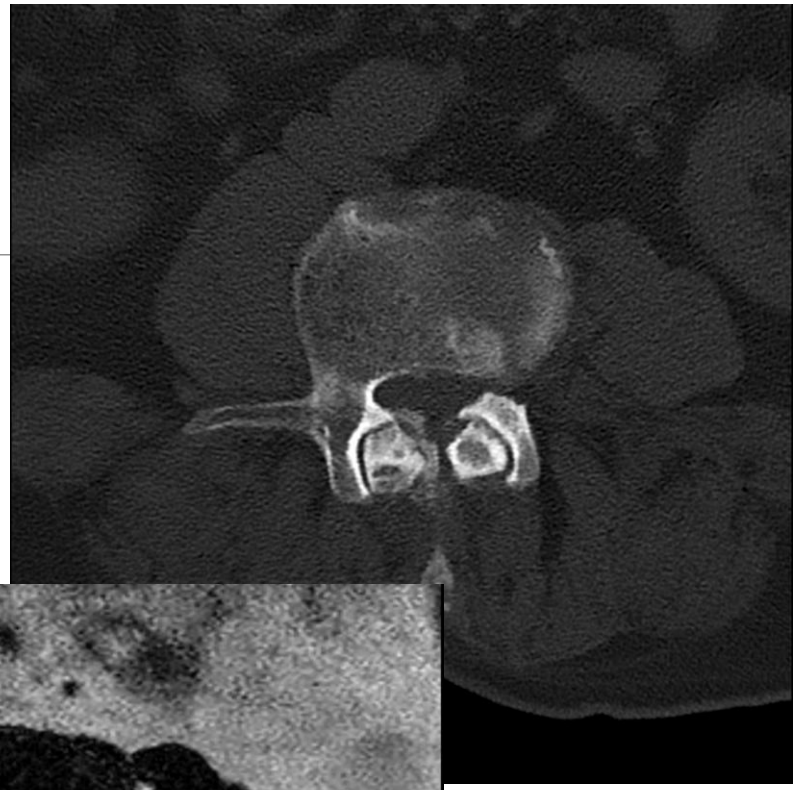

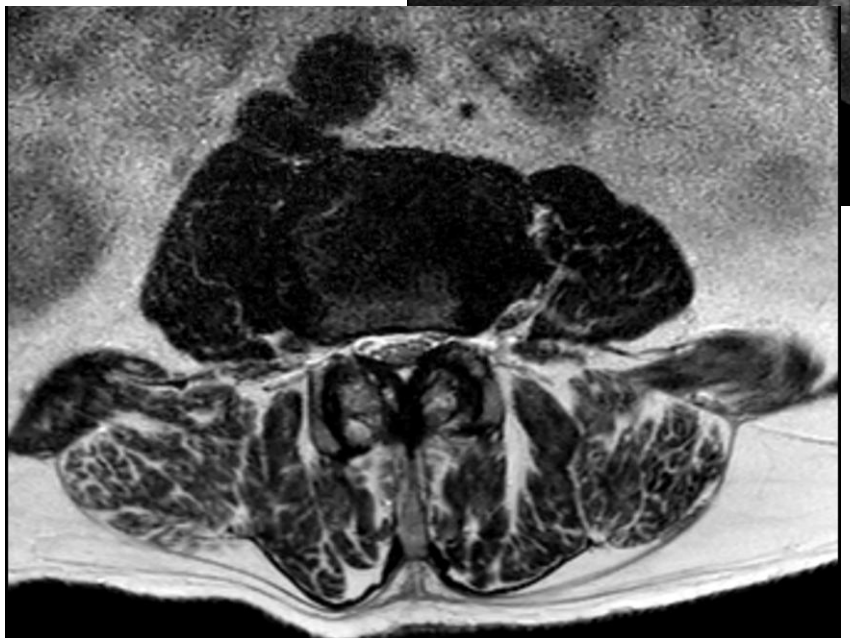

Páteřní kanál

Zhodnocení plotének včetně jejich posunů

Zhodnocení změn obratlových těl zejména pak spondylofytů

Zhodnocení obrazu intervertebrálních kloubů a vazů

Uzavřeno zhodnocením prostornosti páteřního kanálu

- Schizasova klasifikace
- Lee klasifikační systém

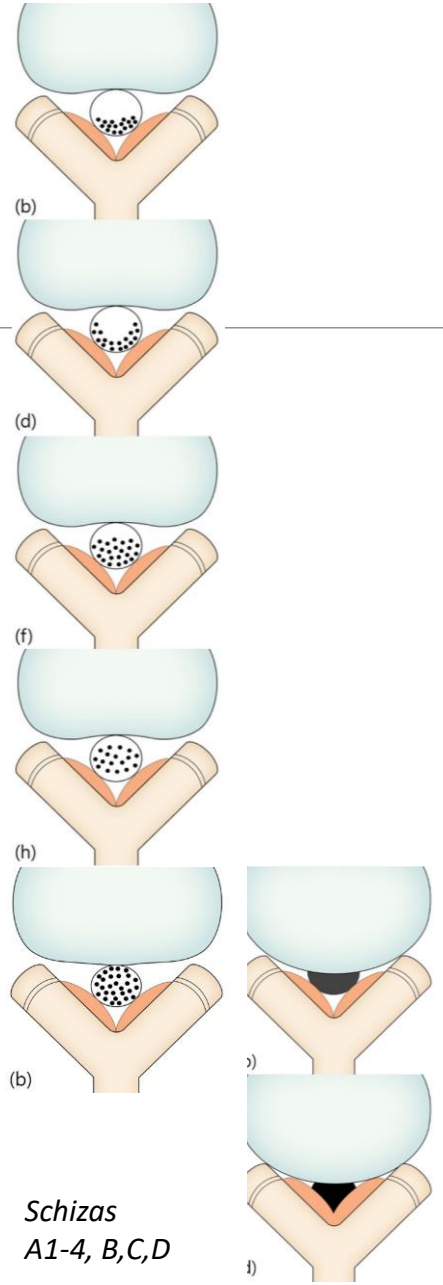

Schizas
A1-4, B,C,D

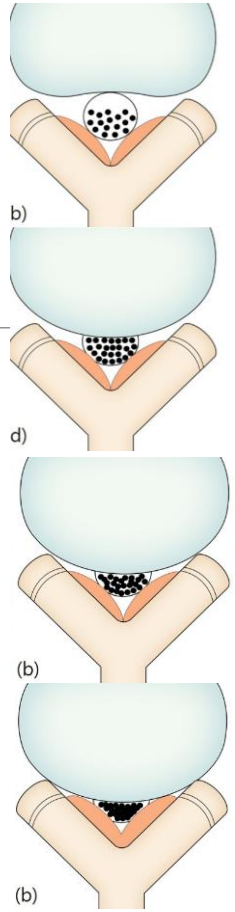

Lee 0-3

Trauma

Primárně je indikováno CT

Nicméně při podezření na poranění vazů, krvácení do páteřního kanálu, poranění míchy

Děkuji za pozornost

Použitá literatura

Santiago FR et al. The value of magnetic resonance imaging and computed tomography in the study of spinal disorders, Quant Imaging Med Surg. 2022 Jul;12(7):3947-3986

Hall AM et al. Do not routinely offer imaging for uncomplicated low back pain, BMJ 2021 Feb 12;372:n291

Eun SS, Lee H-Y, Lee S-H, MRI versus CT for the diagnosis of lumbar spinal stenosis. Journal of Neuroradiology 39; 2, May 2012: 104-109

Kushchayev SV, Glushko T, Jarraya M. ABCs of the degenerative spine. Insights into Imaging. 2018; 9, 253–274

Molina M., Vial S. Radiological Classification for Degenerative Lumbar Spine Disease: A Literature Review of the Main Systems. Journal of Spine Research and Surgery, 2023

Riesenburger R.,Safain MG, Ogbuji R. A novel classification system of lumbar disc degeneration. J Clin Neurosci, 2015;22(2):346-51