FAKULTNÍ NEMOCNICE BRNO A LÉKAŘSKÁ FAKULTA MASARYKOVY UNIVERZITY

KLINIKA DĚTSKÉ ANESTEZIOLOGIE A RESUSCITACE

FAKULTNÍ NEMOCNICE BRNO

MUNI MED

AKUTNE.CZ®

MUNI MED | SIMU

Využití bezstehové fixace cévních vstupů v praxi

Mgr. Zuzana Vrbicová [1] *Mgr. Markéta Říhová MBA* [1]

[1] Klinika dětské anesteziologie a resuscitace FN Brno a LF MU

ÚVOD:

- **bezstehová fixace** cévních vstupů **snižuje riziko vzniku infekce** a je doporučována dle mezinárodních guidelines[1]
- na KDAR FN Brno je postupně zaváděna **od roku 2023**
- zavádění doporučované metody do praxe bylo zpočátku obtížné:
  - obava z dislokace, vytažení cévního vstupu
  - obava z obtížnější manipulace při převazu katetru
  - negativní postoj zdravotníků ke změně dlouho zažité praxe
- **v roce 2025 je bezstehová fixace rutinně používána** v Dětské nemocnici FN Brno – výsledek fungování kanylačního týmu, edukací, praktických WS

VÝHODY BEZSTEHOVÉ FIXACE:

- **snižuje riziko vzniku infekce** (extraluminálně)
- **umožňuje důkladnější ošetření vstupu katetru**
- **snižuje riziko poškození kožního krytu a jizvení**[2,3]

Kanylační tým – od roku 2025 v Dětské nemocnici FN Brno
- týmová spolupráce sestry a lékaře
- správná indikace vstupu, vyvedení exit site katetru
- podpora při převazech, konzultace při komplikacích

BEZSTEHOVÁ FIXACE V PRAXI

PÉČE O CÉVNÍ VSTUP PŘI ZAVÁDĚNÍ:

- po zavedení vstupu:
  1. **tkáňové lepidlo** (obr. 1) - menší riziko krvácení, prosaku a dislokace vstupu
  2. fixace vhodným **bezstehovým fixačním materiálem dle exit site a délky katetru** (obr. 2, 2a, 2b, 2c)
  3. **Excilon** (obr. 3, 3a) - max do 0,5 cm pro vizuální kontrolu
  4. přelepení **transparentním polopropustným krytím –** pouze indikovaně s CHG (obr. 3a, 4)

PÉČE O CÉVNÍ VSTUP PO ZAVEDENÍ:

- **první převaz po 7 dnech od zavedení** (krytí bez prosaku, bez krve) – již bez Excilonu, výměna bezstehové fixace i transparentního krytí
- **aseptický převaz** – 1. sestra sterilní rukavice, 2. sestra asistuje, 3. sestra komunikuje s dítětem (distrakce pozornosti), převaz za přítomnosti rodiče
- následné převazy po 7–10 dnech (bez známek infekce, bez prosaku, neporušené krytí)
- **okolí vstupu hodnotíme min. 1x za službu,** dle CLISA skóre, případné řešení komplikací
- **dokumentace**: záznam použitého materiálu, průchodnost katetru, okolí vstupu dle stupnice CLISA, případné komplikace



flexGRIP CVC

flexGRIP CVC s podkovou

flexGRIP Alpha

BEZSTEHOVÁ FIXACE V ROCE 2025

- jednoznačně preferována **bezstehová fixace** oproti fixaci stehem
- pouze 5 % katetrů fixováno stehem (novorozenci – rozhodnutí lékaře)

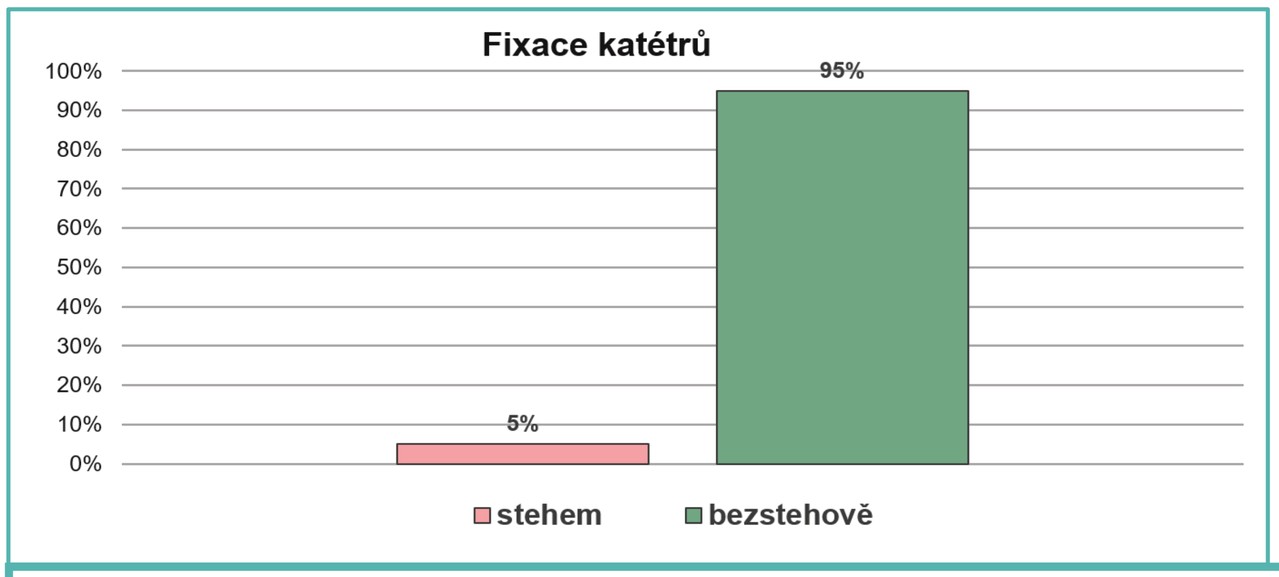

- pouze 3 % katetrů bylo arteficiálně vytaženo (iatrogenně)
- **vyvrácení obav** zdravotníků z dislokace CVK při manipulaci

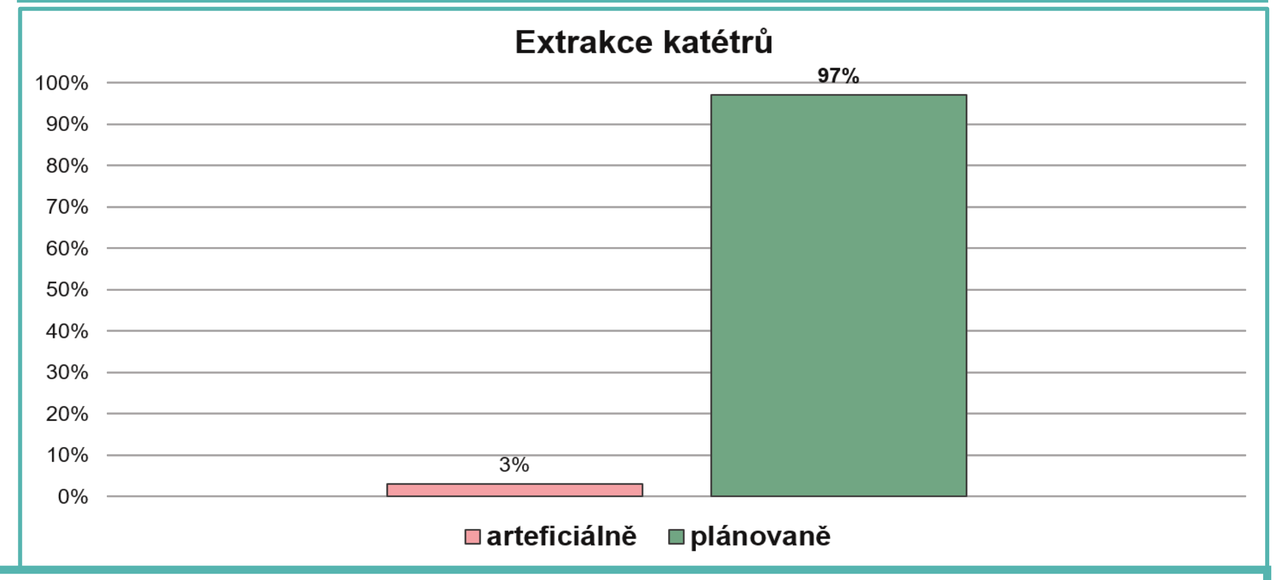

ZÁVĚR:

- **Bezstehová fixace** cévních vstupů v DN FN Brno je již **běžnou praxí**. Pečlivý výběr fixace katetru a správný postup eliminuje riziko extrakce a dislokace.
- Negativní postoj zdravotníků k novým věcem a změnám je normální a očekávatelný. **Motivovaný personál, trpělivá komunikace, edukace**, praktické **nácviky**, **podpora** při každodenní praxi v procesu změny se nabízí jako možné řešení.
- **Změnu praxe obvykle přináší změna myšlení, nikoliv změna protokolu.**

1. Infusion Nurses Society. *Infusion Therapy Standards of Practice.* 9th ed. Infusion Nurses Society; 2024. Accessed February 2024. Available at: securacath.com/wp-content/uploads/2024/02/Infusion-Therapy-Standards-of-Practice-2024-SASS.pdf
2. Ventura R, O'Loughlin C, Vavrik B. Clinical evaluation of a securement device used on midline catheters. Br J Nurs. 2016 Jul 28;25(14):S16-22. doi: 10.12968/bjon.2016.25.14.S16. PMID: 27467651.
3. Fujimoto K, Iida E, Kumano S, Fujii A, Adachi H, Furuichi K, Yokoyama H. Effect of sutureless securement on hemodialysis catheter-related bloodstream infection. Sci Rep. 2021 Nov 5;11(1):21771. doi: 10.1038/s41598-021-01372-6. PMID: 34741127; PMCID: PMC8571352.
4. Archiv fotografií Mgr. Markéty Říhové MBA – Klinika dětské anesteziologie a resuscitace FN Brno a LF MU