MOZEK POD KONTROLOU

OD MONITORACE HLOUBKY ANESTÉZIE PO AWAKE NEUROCHIRURGII

Andrea Doleželová

Klinika anesteziologie, resuscitace a intenzívní medicíny FN Brno



Co nás na sále zajímá

Riziko přímého poškození mozku při neurochirurgických výkonech

....mozek je předmětem operace

Hloubka anestézie

....jakýkoli výkon v CA



Monitorace hloubky CA

- ✓ Prevence nechtěné bdělosti X příliš hluboké anestezie

- ✓ PRST skóre – pressure, rate, sweating, tears
- ✓ BIS
- ✓ Conox – qNOX, qCON, burst supression ratio, EMG
- ✓ Masimo (PSI – patient state index)
- ✓ GE – Entropy
- ✓ Narcoternd


1

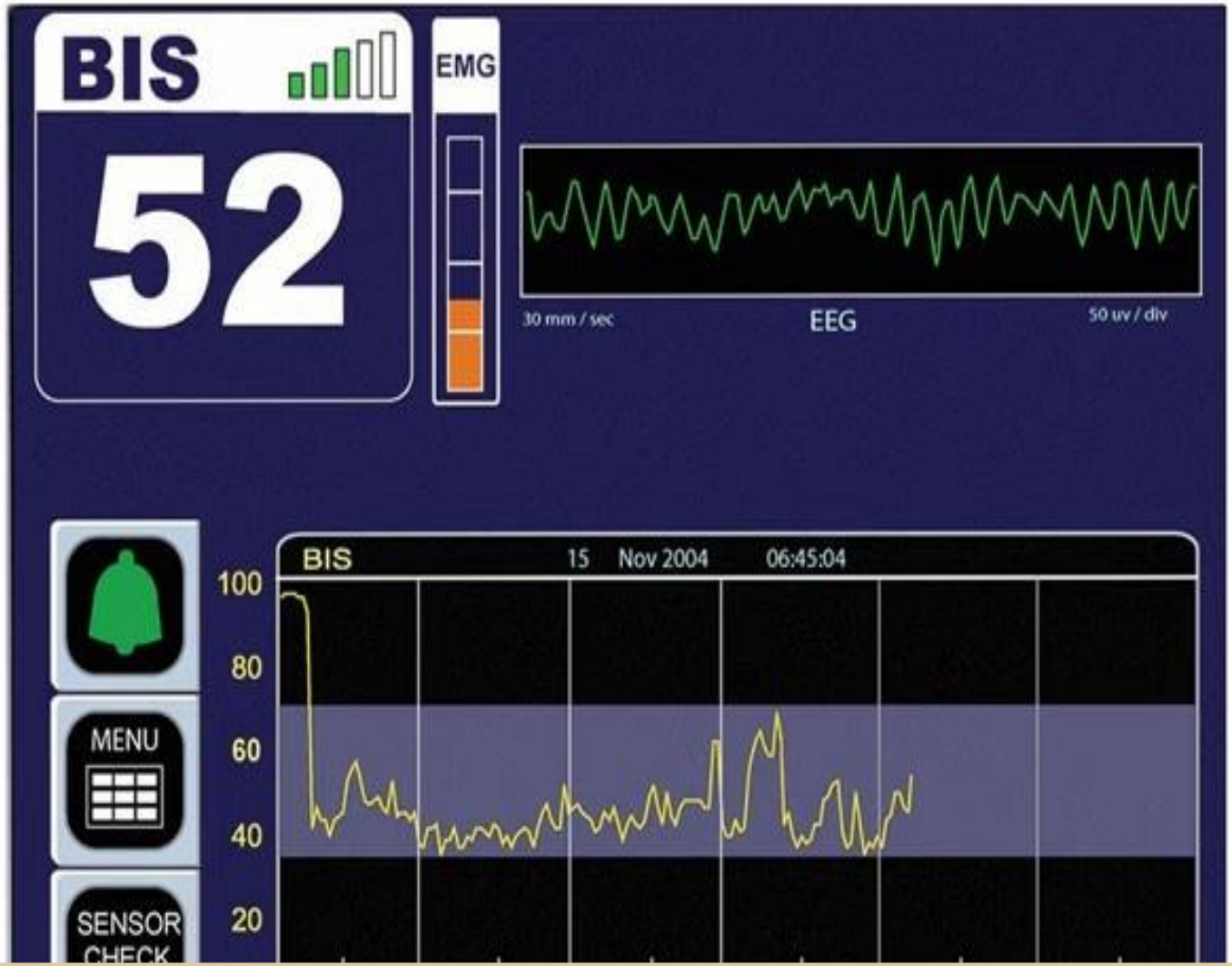

processing time
(zpoždění)

průměr za
určitou dobu

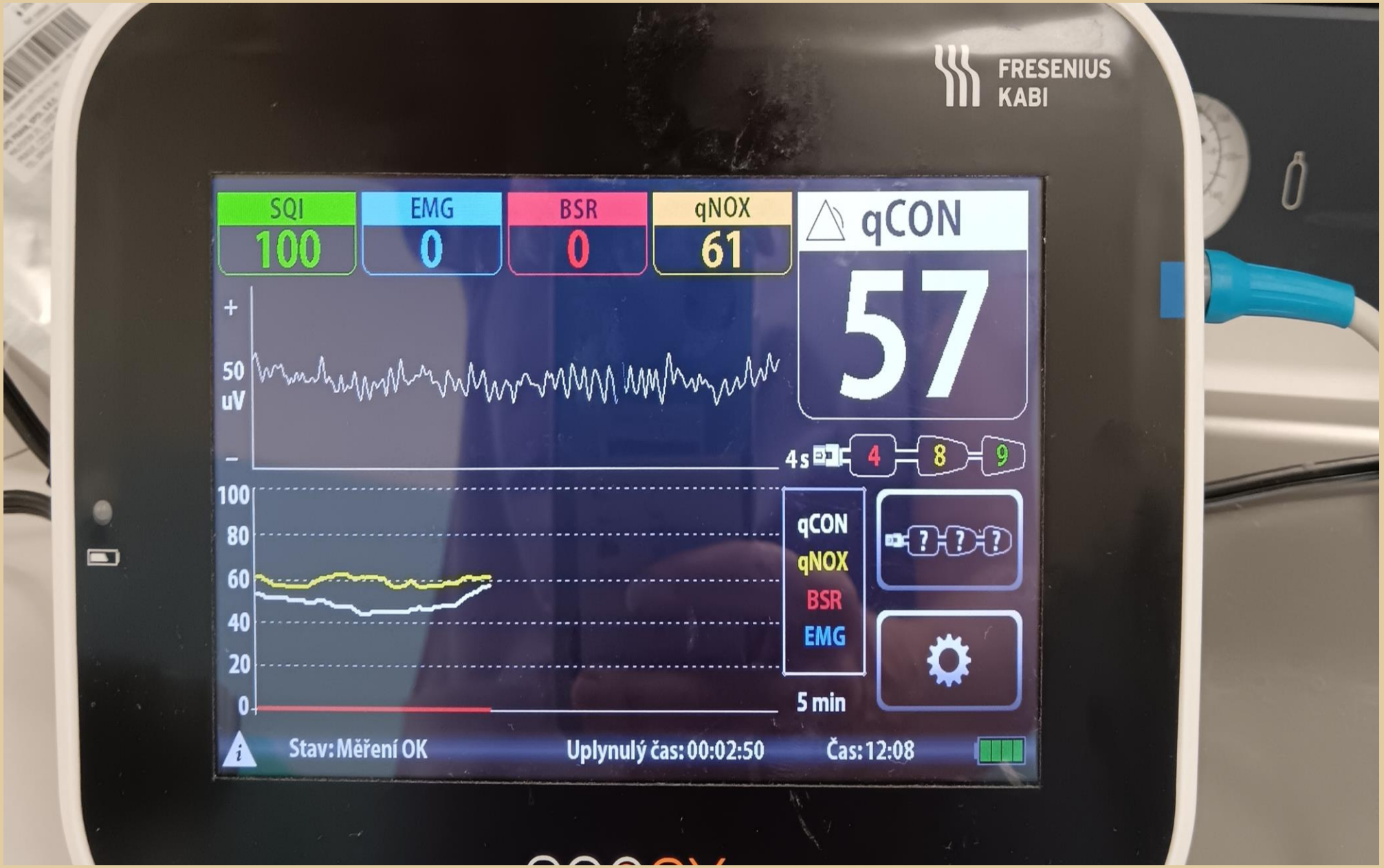
FRESENIUS
KABI
SQI
100
EMG
0
BSR
0
qNOX
61
qCON
57
+
50
uV
–
4 s
4
8
9
100
80
60
40
20
0
qCON
qNOX
BSR
EMG
? ? ?
5 min
Stav: Měření OK
Uplynulý čas: 00:02:50
Čas: 12:08


BeneVision N15
78
92
6.12
78
109 / 80
(89)
00:15:17
mindray
SIMV-VG
4.8
12
11
3
1.1:1
459
7.5
16
mindray
qCON
62
conox



Neurochirurgické operační výkony

.....awake

.....evokované potenciály



Awake kraniotomie

je neurochirurgicko-anesteziologická technika s otevřením a odklopením lebeční kosti, při které se část výkonu provádí při plném vědomí a spolupráci pacienta.

Umožňuje během operace monitoraci pacienta.

Ostatní fáze operace probíhají v celkové anestézii nebo analgosedaci.



Proč to vůbec děláme

- ✓Gliomy /low grade/ – pomalu infiltrativně rostoucí tumory, málo ohraničené, není jasná linie hranice resekce

- ✓maximální radikalita, s výrazně nižším rizikem neurologických deficitů pooperačně, které jsou pak nevratné

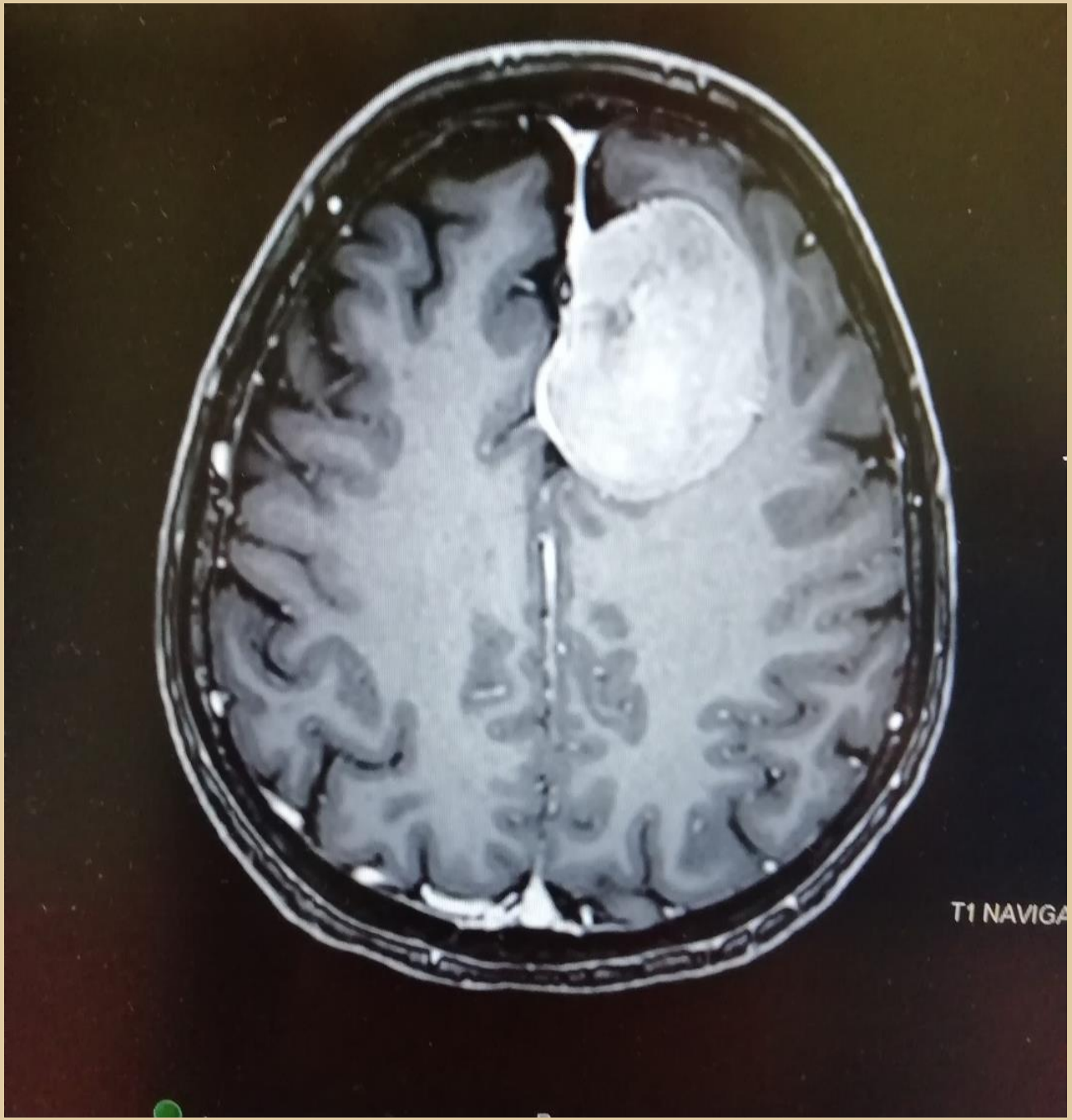

NMR mozku

Meningeom

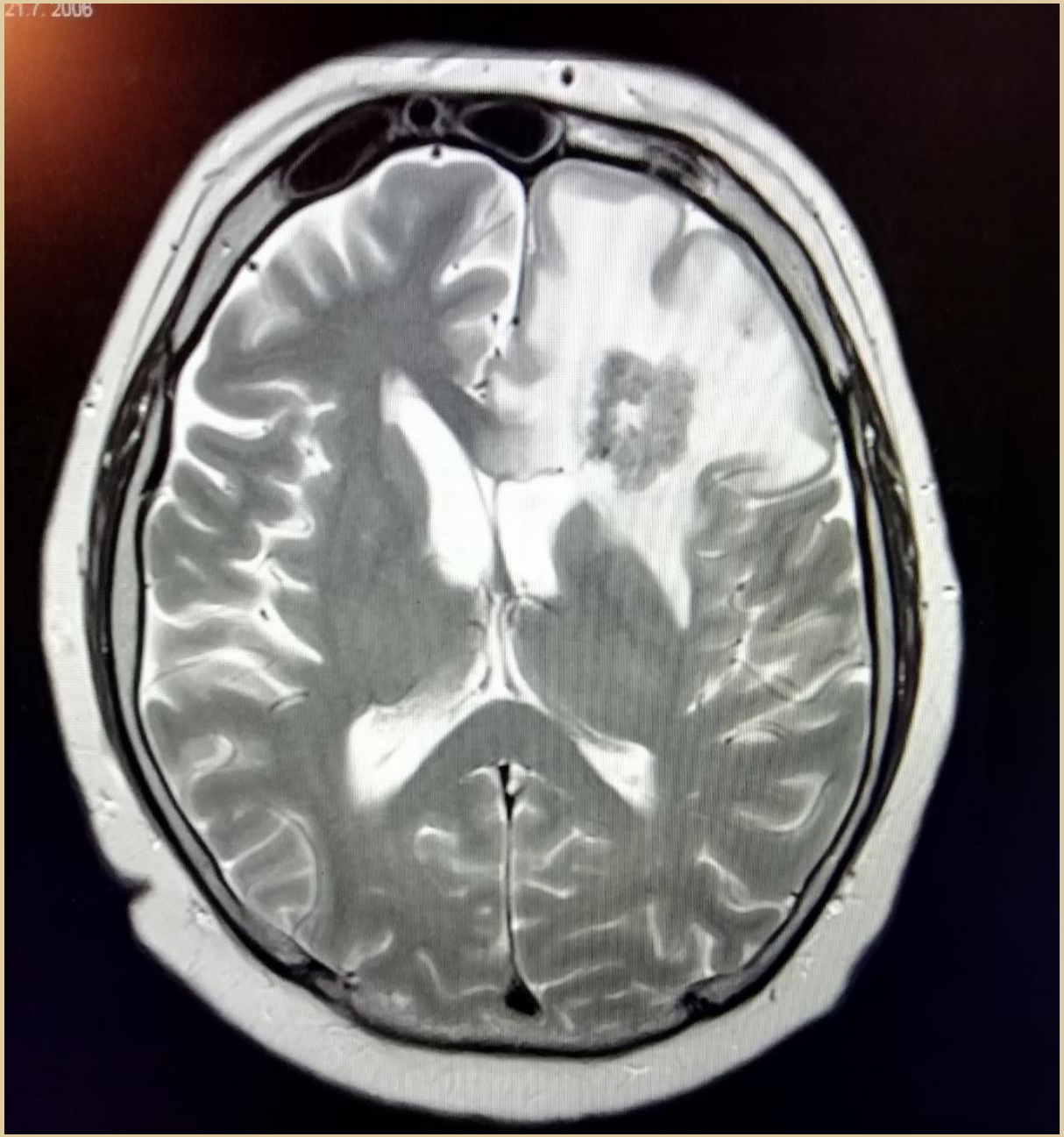

MNR mozku

Gliom

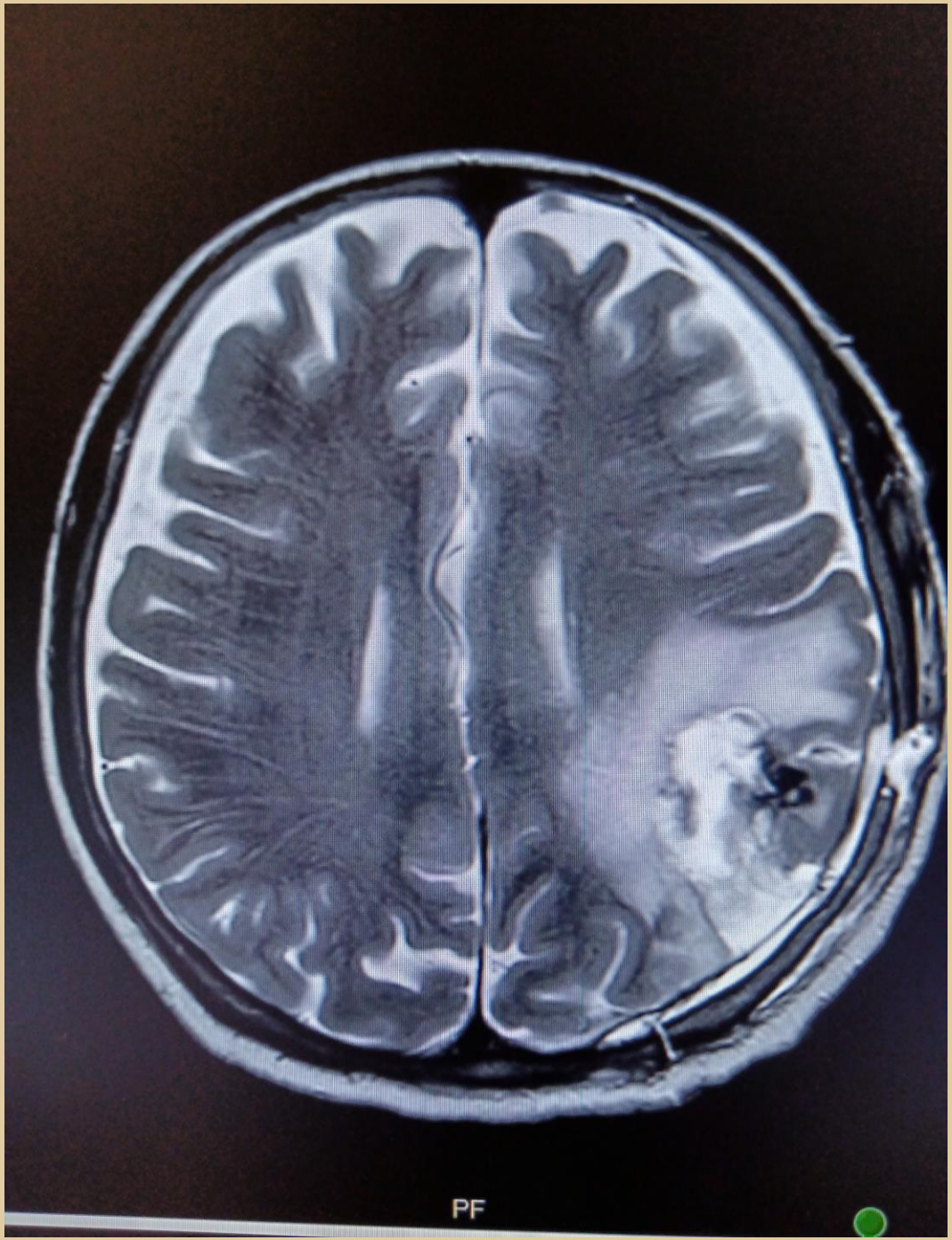
PF



Příznaky = co sledujeme

- ✓afázie – porucha dorozumívací
- ✓deficit krátkodobé paměti
- ✓poruchy v emočním zpracování informace
- ✓nedostatky jemné motoriky
- ✓epileptický záchvat
- ✓nauzea, zvracení, bolest hlavy, paréza až plegie končetin.....

- ✓Řečové funkce jsou primárně uloženy v dominantní hemisféře.



Afázie

- ✓ expresivní (nonfluentní, motorická, Brockova)

= porucha vyjadřování. Pacient mluví málo, špatně artikuluje, řeč není plynulá, výrazově chudá, někdy je věta tvořena jen jedním slovem. Slovosled bývá špatný.

Nemocný dobře rozumí a na pokyn vyhoví.

Svůj deficit si plně uvědomuje.



Afázie

- senzorická (fluentní, perceptivní, Wernickeova)

= porucha porozumění. Pacient mluví hodně, dobře artikuluje, řeč je plynulá, tvoří si nová slova nedávající smysl.

Vyjadřování je zmatené a tvoří tzv. "slovní salát". Nemocný nerozumí, na pokyn nevyhoví. Deficit si vždy neuvědomuje.

Současně může hemianopsie, alexie, agrafie, porucha cítivosti.



Globální afázie

= kombinace obého při rozsáhlejší lézi frontální, parietální a horní temporální oblasti.

Co je jinak...

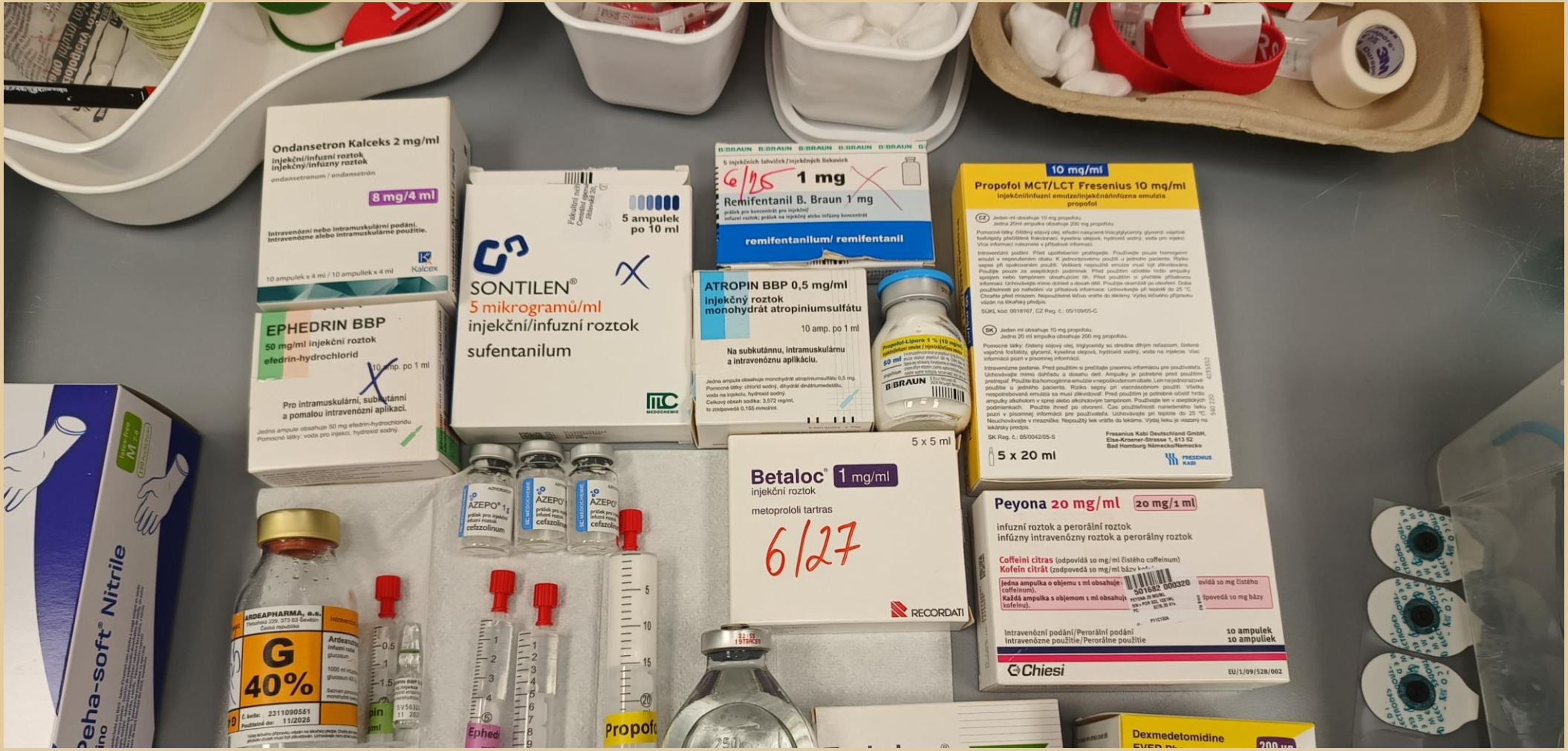
Ondansetron Kalceks 2 mg/ml
injekční/infuzní roztok
injekčný/infúzny roztok
ondansetronum / ondansetrón
8 mg/4 ml
Intravenózní nebo intramuskulární podání.
Intravenózne alebo intramuskulárne použitie.
10 ampulek x 4 ml / 10 ampuliek x 4 ml
Kalcex
5 ampulek
po 10 ml
SONTILEN®
5 mikrogramů/ml
injekční/infuzní roztok
sufentanilum
EPHEDRIN BBP
50 mg/ml injekční roztok
efedrin-hydrochlorid
10 amp. po 1 ml
Pro intramuskulární, subkutánní
a pomalou intravenózní aplikaci.
Jedna ampule obsahuje 50 mg efedrin-hydrochloridu.
Pomocné látky: voda pro injekci, hydroxid sodný.
5 injekčních lahviček/injekčných liekoviek
6/25
1 mg
Remifentanil B. Braun 1 mg
remifentanilum/ remifentanil
ATROPIN BBP 0,5 mg/ml
injekčný roztok
monohydrát atropiniumsulfátu
10 amp. po 1 ml
Na subkutánnu, intramuskulárnu
a intravenóznu aplikáciu.
10 mg/ml
Propofol MCT/LCT Fresenius 10 mg/ml
injekční/infuzní emulze/injekčná/infúzna emulzia
propofol
5 x 20 ml
Fresenius Kabi Deutschland GmbH,
Else-Kroener-Strasse 1, 613 52
Bad Homburg Německo/Nemecko
5 x 5 ml
Betaloc® 1 mg/ml
injekční roztok
metoprololi tartras
6/27
RECORDATI
AZEPO® 1 g
cefazolinum
ARDEAPHARMA, a.s.
G
40%
Peha-soft® Nitrile
Peyona 20 mg/ml
20 mg/1 ml
infuzní roztok a perorální roztok
infúzny intravenózny roztok a perorálny roztok
Coffeini citras (odpovídá 10 mg/ml čistého coffeinum)
Kofeín citrát (zodpovedá 10 mg/ml bázy kofeínu)
Jedna ampulka o objemu 1 ml obsahuje
Každá ampulka s objemom 1 ml obsahuje
Intravenózní podání/Perorální podání
Intravenózne použitie/Perorálne použitie
10 ampulek
10 ampuliek
Chiesi
EU/1/09/528/002
Dexmedetomidine



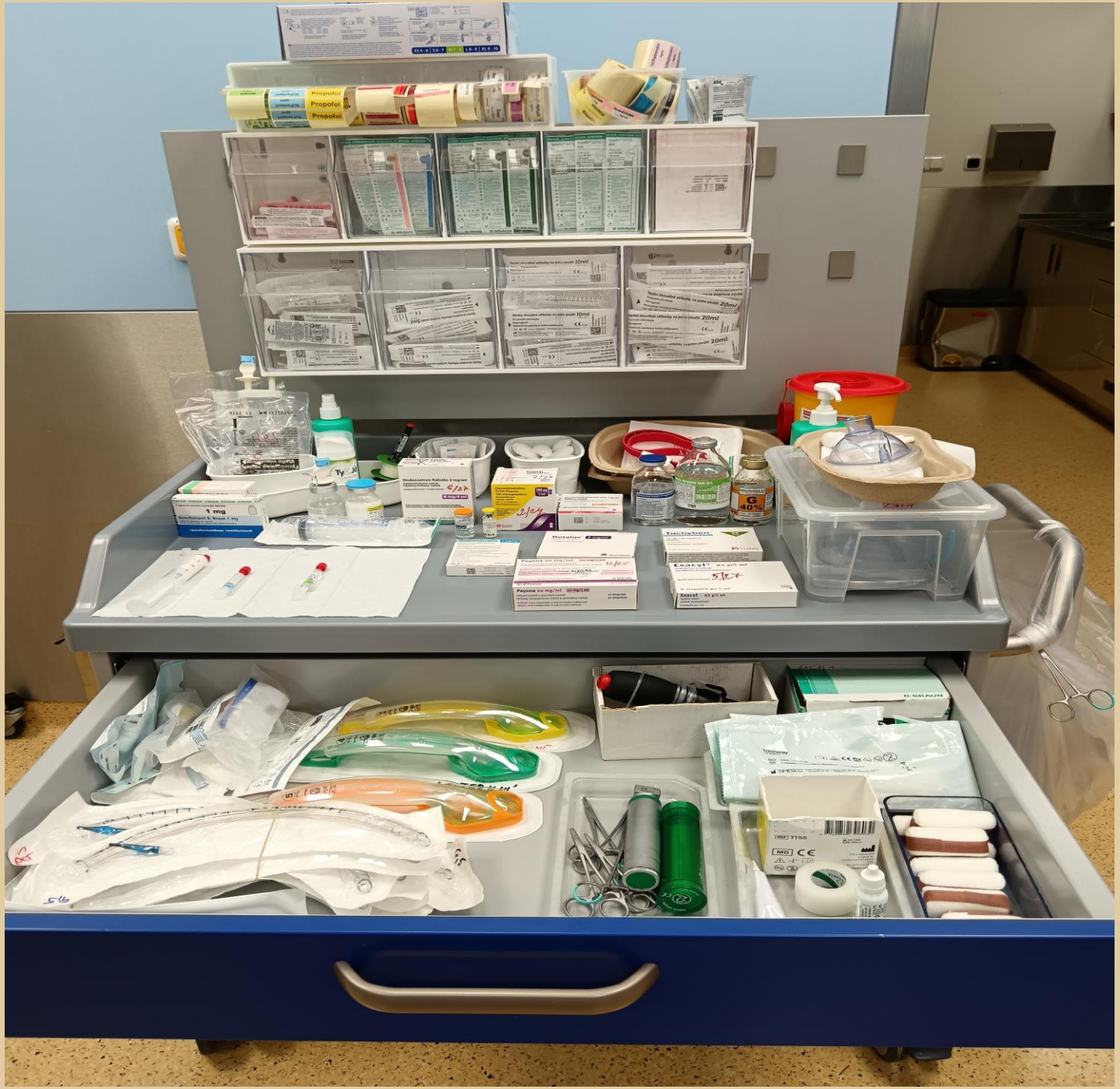
Propofol
Propofol
Propofol
1 mg
Tachyben
Exacyl
Payona 20 mg/ml
R-BRAUN

Příprava na straně chirurgické





Probouzíme

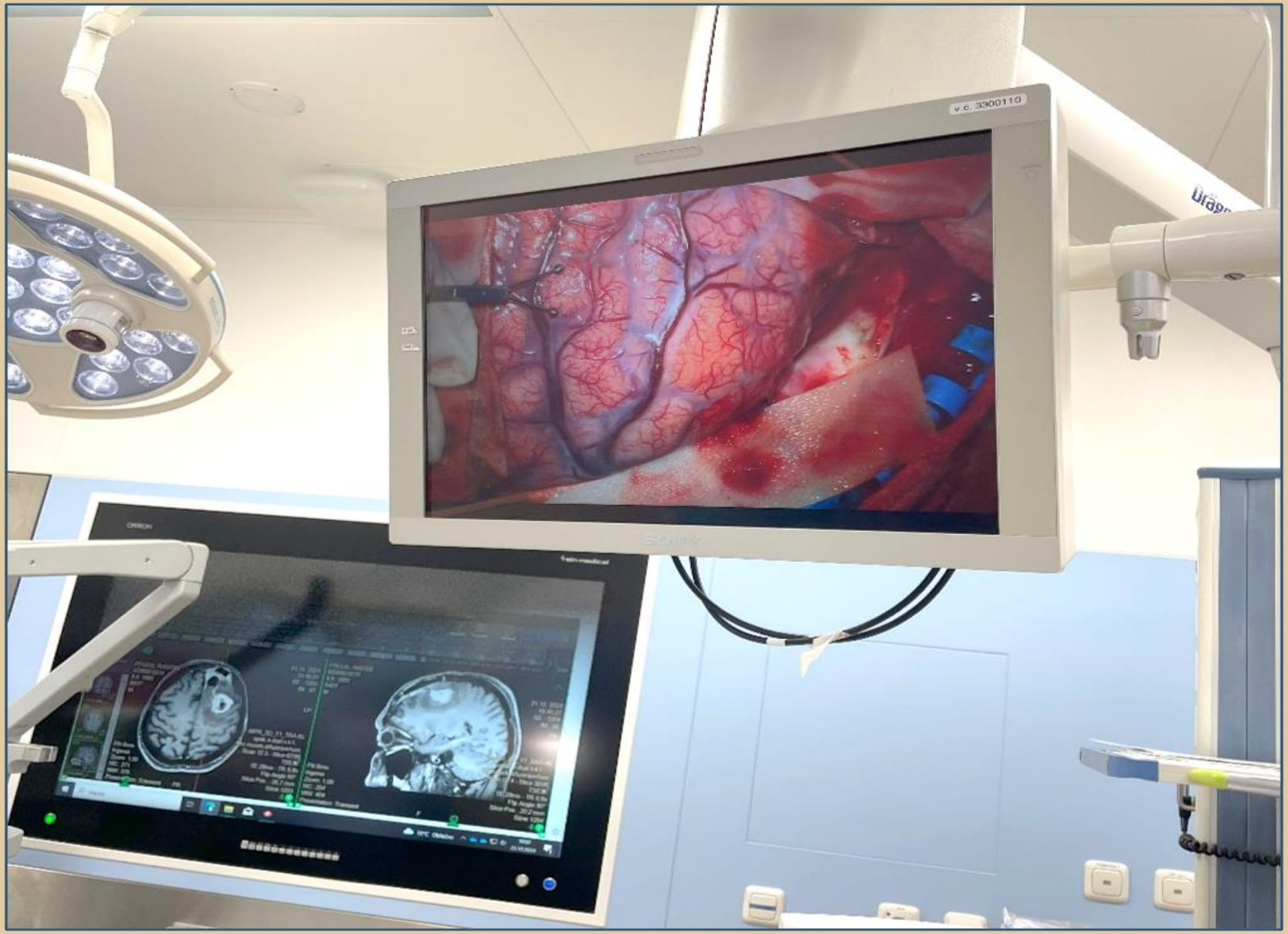

Mapování

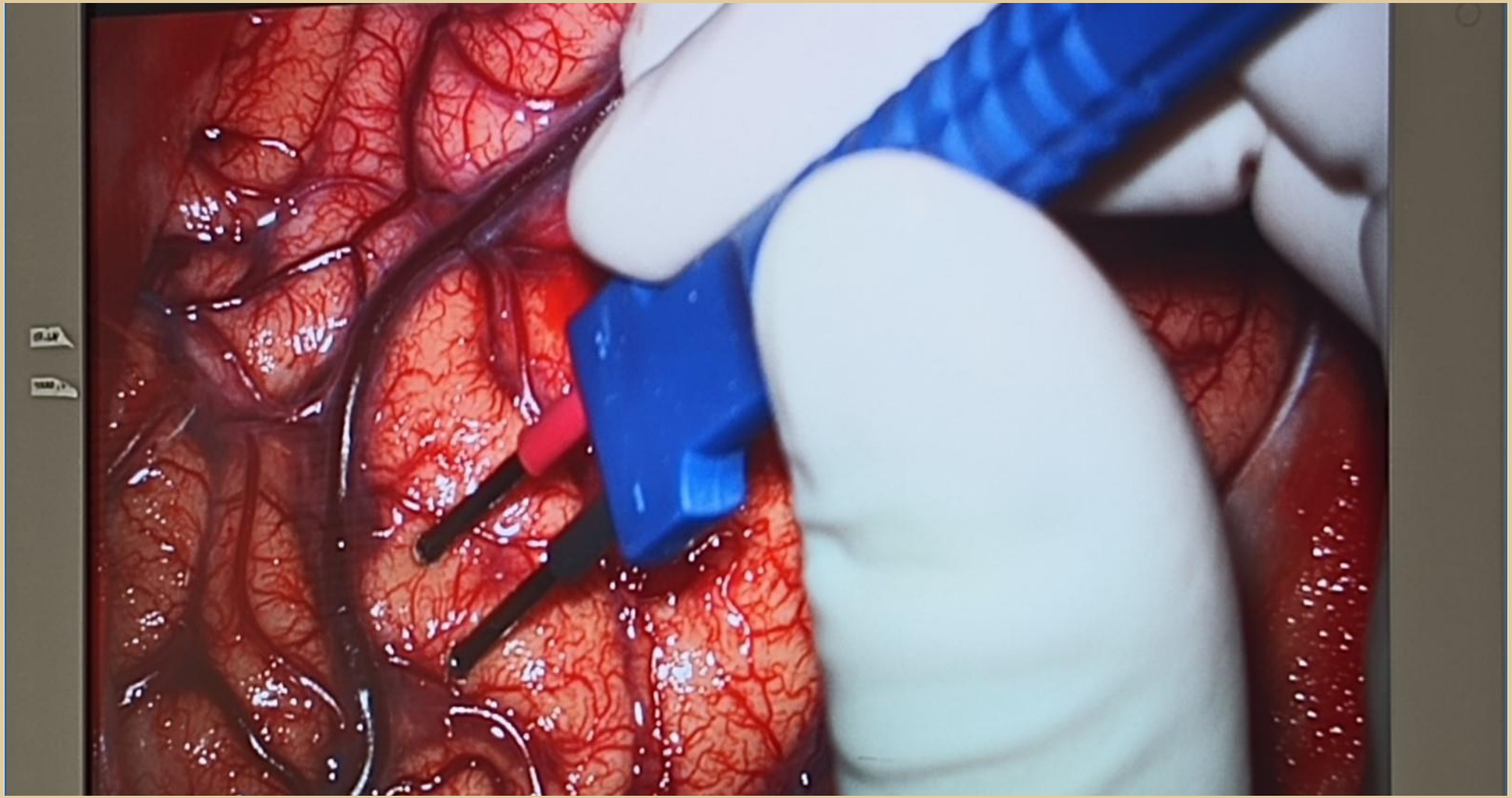

Mapování





Testování



Testování



Testování



škádlící znuděný



znuděný obezřetný



Evokované potenciály

...elektrická aktivita mozku po působení stimulu = zhodnocení stavu nervové dráhy

Somatosenzorické – SEP

Motorické - MEP



SEP

Stimulační místa:

n. medianus, ulnaris, fibularis communis, tibialis

Zaznamenávací elektrody: kůže temene hlavy, podél páteře, nad periferními nervy proximálně od mísat stimulace

MEP

Snímány ze svalů po přímé nebo transkraniální stimulaci motorické mozkové kůry


PATIENT: Unnamed 2026-11-10, 08-53
Test: Centralni s. mnoho s gridem SEP
Set: TCMEPSEP
Test Sets Window Cursors Help
Trace Window
Stop Pause Live Electrodes Stim NxtAvg Bsl Save Print Settings Review Close
11/10/2026 11:18:34
TcMEP - LEFT
TcMEP - RIGHT
TcMEP: -60/-6036:ThL-ThL'
TcMEP: -60/-6037:ThP-ThP'
TcMEP: -60/-6038:ApL-ApL'
TcMEP: -60/-6039:ApP-ApP'
500 µV
200 µV
10 ms
11:13
SEP - LEFT
SEP - RIGHT
Lmed: 37
Rmed: 37
A/R: 16/0
A/R: 47/0/15
41:C3-Fz
42:C4-Fz
5 ms
Stack Window - Page SEP
SEP
9:29:00
9:31:15
9:33:37
9:35:49
9:38:00
9:40:11
9:47:29
9:51:57
9:57:26
9:59:57
10:04:32
10:08:14
10:12:07
10:15:48
10:21:01
10:25:25
10:29:38
10:34:08
10:38:01
10:47:03
10:50:54
10:57:16
10:57:43
11:02:04
11:05:42
11:09:22
11:13:27
9:45:22
Parameters
Stimulus HiElec:TcMEP On
Output 1 Duration [µs] 400
Intensity [mA]
60
Measured Intensity [mA]: -60
Output 2 Duration [µs] 400
Intensity [mA]
60
Measured Intensity [mA]: -60
Intensity Stim. Parameters
Channels Traces Sets Stimulus Stim.Seq Stack Autosave
Comment History
Time Comment
8:53:31 Impedance: Pat. Gnd: , ApP: , ApP':
9:26:33 Impedance: Pat. Gnd: 1.1, ApP 0.8, ApP':
9:38:21 Baseline. Areas: SEP, TcMEP; Traces: 3
9:46:50 Baseline. Areas: SEP, TcMEP; Traces: 3
11:13:22 Baseline. Areas: TcMEP; Traces: 36:Th
Comment:
Free Disk Space: 37%
AL2223W
acer



Děkuji převelice za pozornost