

Současný stav spolupráce se ZZS



Mašek M. , Svatava Ducháčková

Klinika úrazové chirurgie LF MU a FN Brno

Ústav soudního lékařství LF MU a FN USA Brno

Zneužívání zdravotního pojištění je všeobecně známo

Skupiny klientů :

- pod vlivem návykových látek
- cizí zavinění
- porušení zákonů - o provozu na pozemních komunikacích, zákoníku práce, bezpečnostních předpisů atd.
- etc.

Přímé náklady na léčení poraněných

- monotrauma v TC FN Brno je 49 000 Kč
- polytrauma 249 000 Kč
- u komplikací 500 000 Kč

Deficit financí

- Registr polytraumat MZ ČR
- ročně dorovnávalo MZ 55 000 000 Kč
- TC FN Brno cca 300 polytraumat/rok
- Národní registr poraněných MZ ČR 2017
- dorovnání 0

Náklady- kazuistika



Motocyklista, 31 let.

(Suzuki SV 650)

Střet s osobním automobilem.

Narazil na nádrž motorčky oblastí podbřišku.

Rychlost cca 60 km/h

Tříštivá zlomenina pánve,
dále tříštivá zlomenina levého předloktí.

Vyšetřen, pro těžké krvácení převezen ihned
na operační sál.

Akutní operační revize,
podvaz obou pánevních tepen
pro neztišitelné krvácení z oblasti pánve.

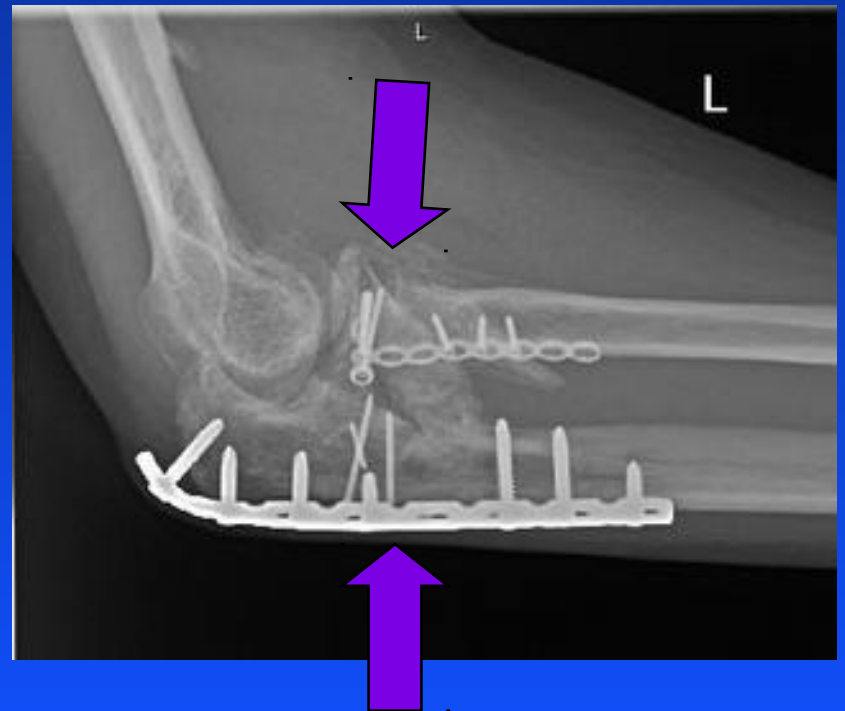
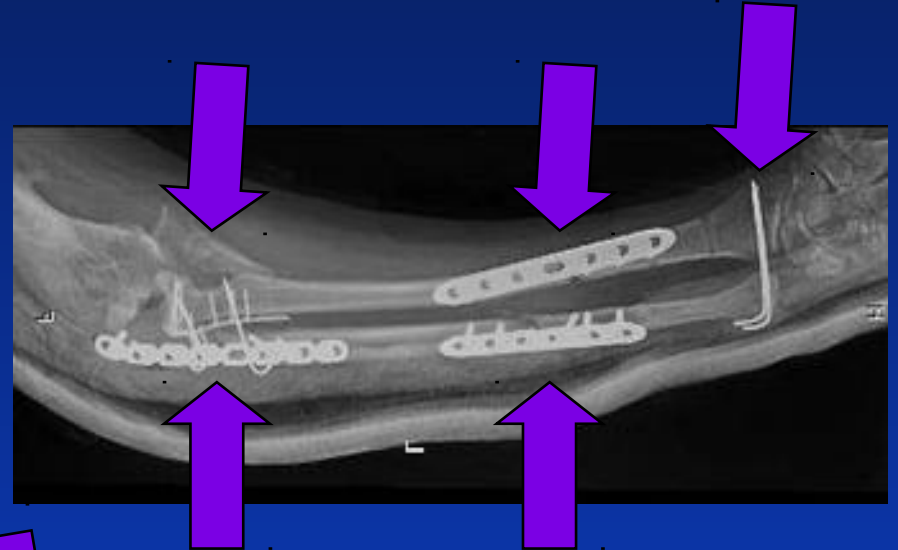
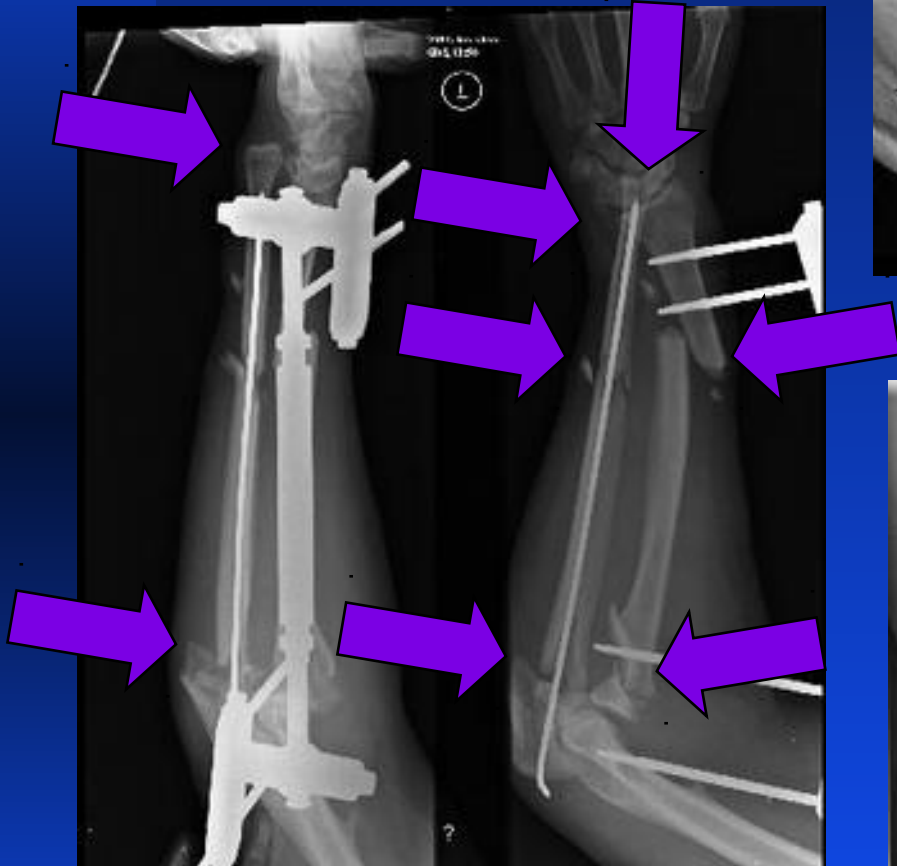
Na sále podáno
24 transfuzí krve,
24 jednotek plazmy,
2 jednotky destiček,
2 g fibrinogenu,
8,4 mg NovoSeven.

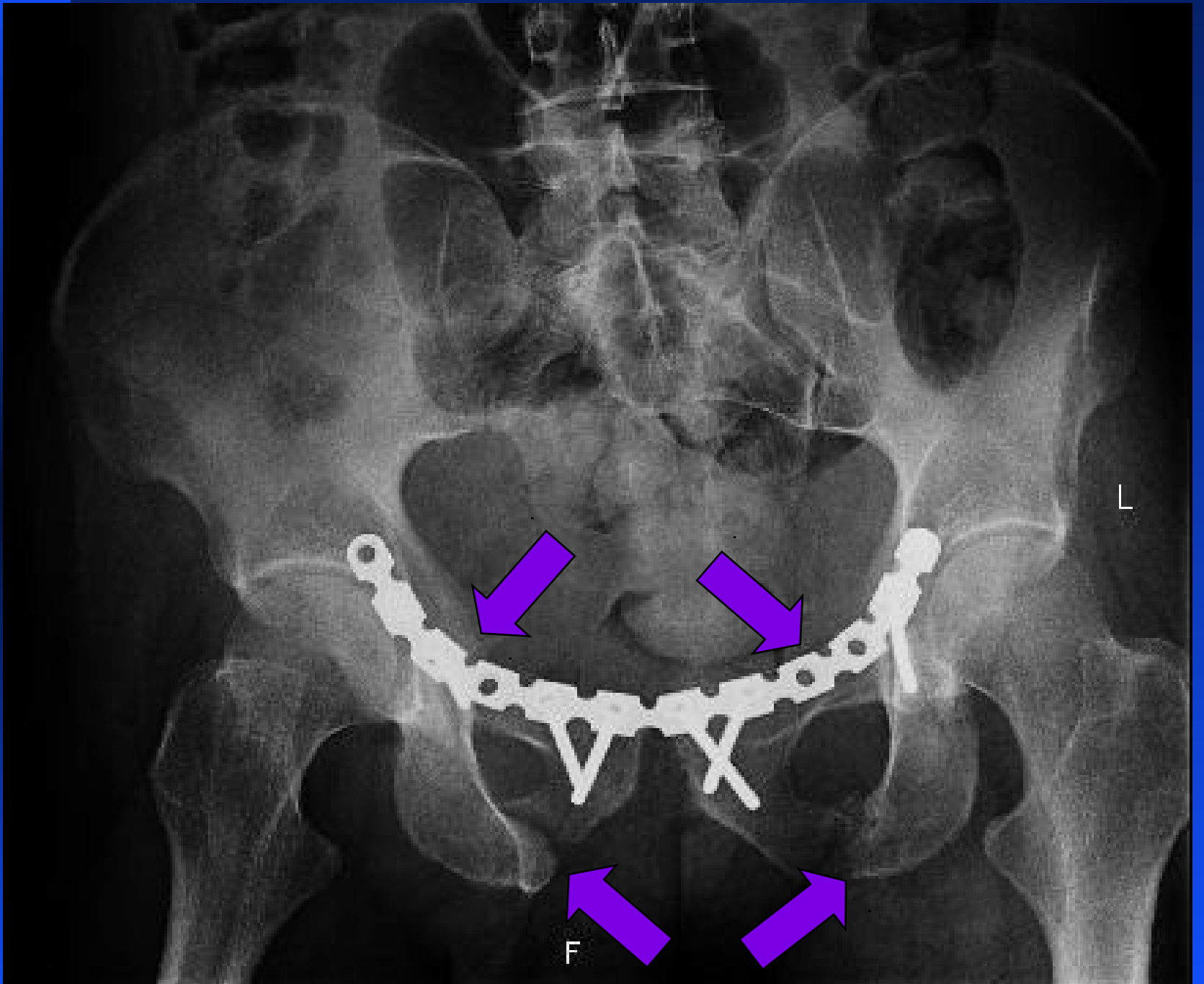
Celkem bylo postupně provedeno

8 operačních výkonů:

- 1.: revize břicha, podvaz pánevních tepen - 115 min.
- 2.: revize břicha - 180 min. (1500 ml krevní ztráta)
- 3.: zevní fixace zlomenin levého předloktí - 90 min.
- 4.: revize břicha, odstranění pravého varlete - 80 min.
- 5.: drenáž šourku - 45 min.
- 6.: osteosyntéza levého předloktí, tracheostomie - 250 min.
- 7.: revize břicha - 15 min.
- 8.: doplnění montáže na levém předloktí - 30 min.

Celkový operační čas: 13 hodin 25 minut





Pro pacienta bylo spotřebováno

45 transfuzí krve,
36 dávek plazmy,
4 dávky destiček
v celkové ceně 119 056,- Kč.



Tedy přibližně tolik dárců...

Náklady na léčbu:

KARIM - 36 dní:

1.147 866.- Kč

Klinika úrazové chirurgie - 17 dní:

23 172.- Kč

Celková částka: 1.171 038.-Kč

(Nejsou započítána laboratorní a RTG vyšetření, rehabilitace.)

„Vždyť si ale platím
zdravotní pojištění!“

Proč klient nezná reálné náklady na léčení ?

Bez spoluúčasti nelze pokračovat

Na zdravotní pojištění jsem za rok 2009 zaplatil:

zaměstnanec – 46 991 Kč

zaměstnavatel – 93 968 Kč

Celkem: 140 959 Kč

U uvedeného pacienta stál jen přípravek NovoSeven

147 912,33 Kč.

Celé náklady na léčbu bych splácel víc než 8 let.

Kdo určuje náklady ?

- pacient je směřován do TC příslušnou ZZS kraje
- Věstník č. 6/2008 MZ ČR
- faktory anatomické, fyziologické a mechanismus úrazu
- pokus odborné společnosti o inovaci věstníku
v r. 2011 neúspěšný

Věstník vs zdravý rozum

Věstník má charakter doporučující

Pacient nesmí být ohrožen na životě transportem

Rozhoduje zasahující posádka nebo operátorka ?

Autohavarie

Žena 1942 řidička

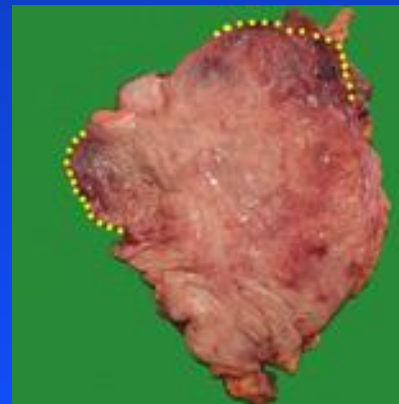
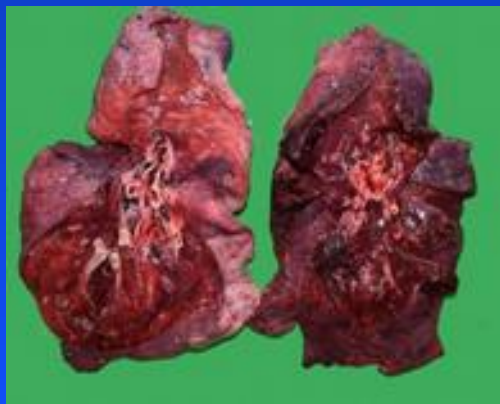
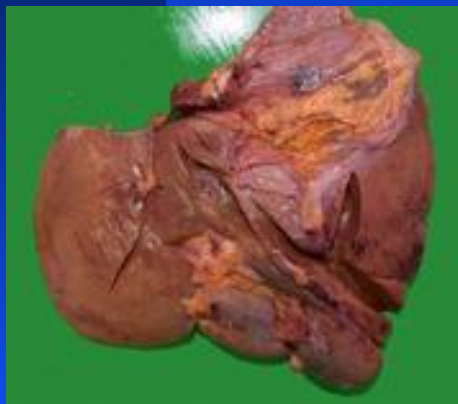
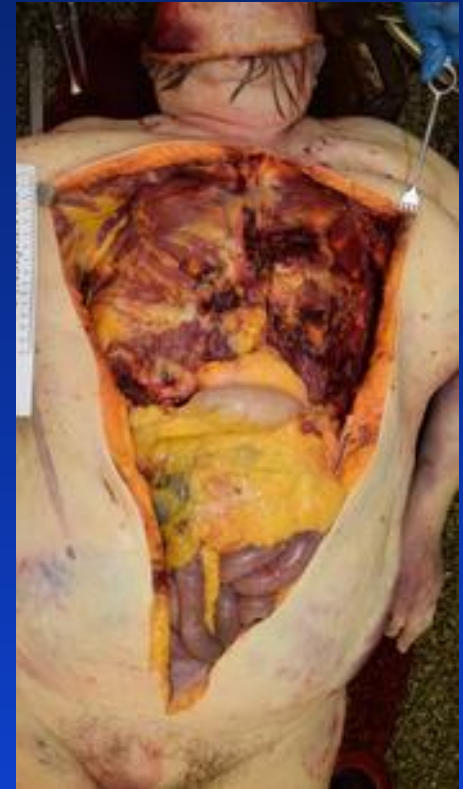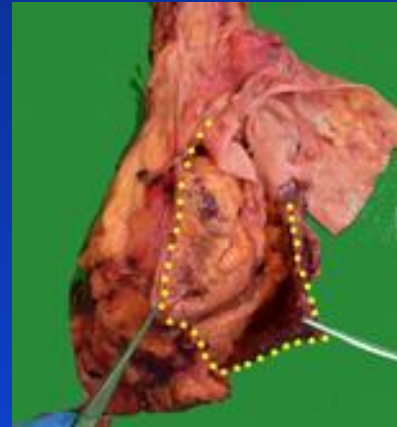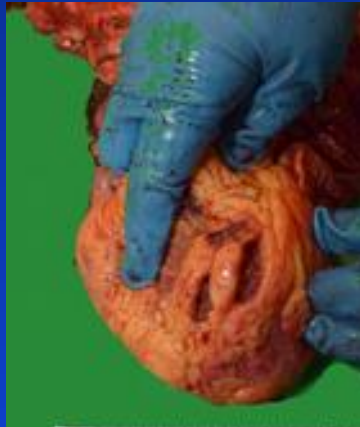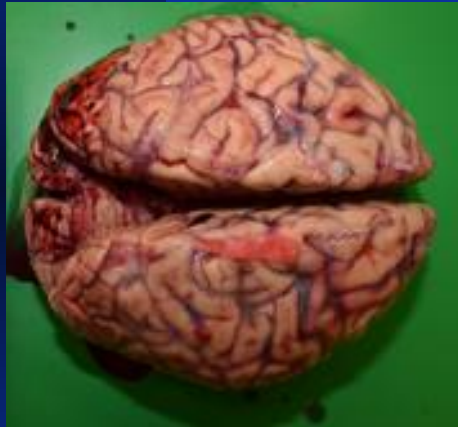- Polytrauma, ISS 50
- Řidička OA
- Hemoragický šok
- Traumatický šok
- Traumatická koagulopatie
- St. p. KPR, iniciálně asystolie, ROSC 3+5 min
- Akutní ventilční selhání, LIPV od 27. 5.2019 do 28. 5.2019
- Akutní posthemoragická anémie
- Subdurální hematom podél falxu, tentoria vlevo – konzervativní postup
- Tržná rána na čele vlevo
- Oboustranný pneumothorax, hrudní drenáž bilat. od 27. 5.2019
- Kontuze plic bilat.
- Fraktury žebér, vpravo 4. – 7. bez dislokace, 8. – 11. s dislokací, vlevo vícečetné 1. a 4. – 9.
- Emfyzém měkkých tkání hrudníku
- Ruptura bránice vlevo v.s.
- Pneumoperitoneum
- Hematom v páni vlevo, bez známek extravasace k.l.
- Fraktura L1-4 typu A0 (příčné výběžky)
- Fraktura lopatky vlevo
- Ligamentózní poranění pátce v et. T1/8
- Tříštvi, dislokovaná fraktura střední diafýzy levého humeru – vakuová dlah
- Tříštvi, dislokovaná fraktura distálních diafýz obou předloketních kostí vlevo, zároveň tříštivá fraktura levého olekranonu ulny
- Tříštivá a dislokovaná fraktura proximální diafýzy levého femuru – naložena trakce
- Otevřená tříštivá dislokovaná fraktura distálních diafýz tibiae a fibuly vlevo, fraktura fibuly v úrovni dist. metadiafýzy
- Vpravo subluxace v blíženém kloubu fibulárně a možná jemná lamelární abrupce z mediální hrany trochley talu – sádrová fixace
- Susp. fraktura laterálního kodylu levé tibiae s minim. dislokací
- Četné kožní exkoriace
-
- T068 J9609 I460 Z794 T798 T797 S0650 S2700 S7230 S2730 S2240 S2780 S3200 S4270 S8271
-

Autohavarie

Žena 1942 řidička

Pitevní nálezy

Causa mortis – polytrauma, TIC



Autohavarie

Muž ,1959

Susp. poranění páteře

Do sanitky sám došel přes 100m

Odlomen jeden proc. transversus L1



Skok z hráze brněnské přehrady

Muž ,1938

Exkoriace zad

Fissura anu



Realita ?

- posádka řeší problém co s ním
- operační středisko ZZS kam s ním
- kolabující zdravotnictví zejména v době UPS staví ZZS do kritických situací

Současný stav spolupráce

- s novým vedením ZZS JMK obnoven permanentní dialog
- kvalitní komunikace op. střediska ZZS
- datová věty není schopna plnit účel
- systém rendez vous ztrácí informace
- chybí spojení se zasahující posádkou
- sjednocení imobilizačních pomůcek

Bude hůř

Prohlubuje se nedostatek:

-mzdových prostředků - personálu

-investičních prostředků

-viz průměrné stáří budov nemocnic

-nárůst operací 2019 chirurgie 8% úr. chirurgie 5 %

Entropický chaos postgraduálního vzdělávání bují

- Zákon z r. 2017

