

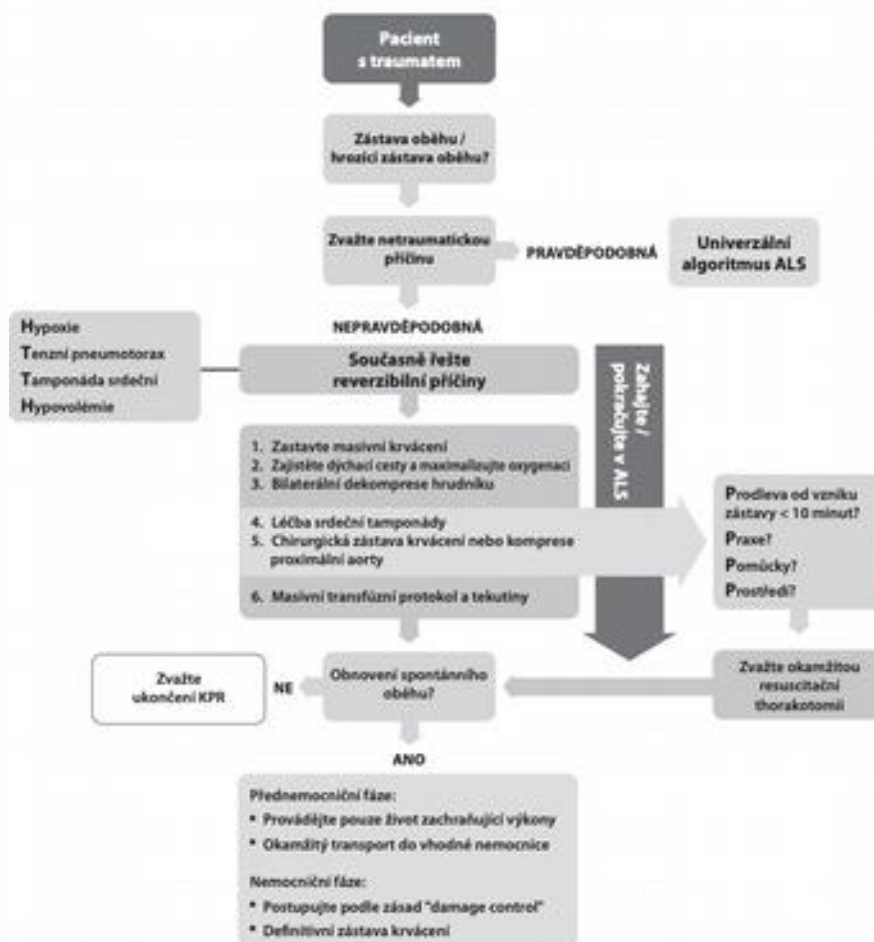


NEPŘEŽIL NAVZDORY LÉČBĚ RESUSCITATIVNÍ THORAKOTOMIE

Tauchmanová, Gawlik, Lejsek, Hartl
ZZS Libereckého kraje

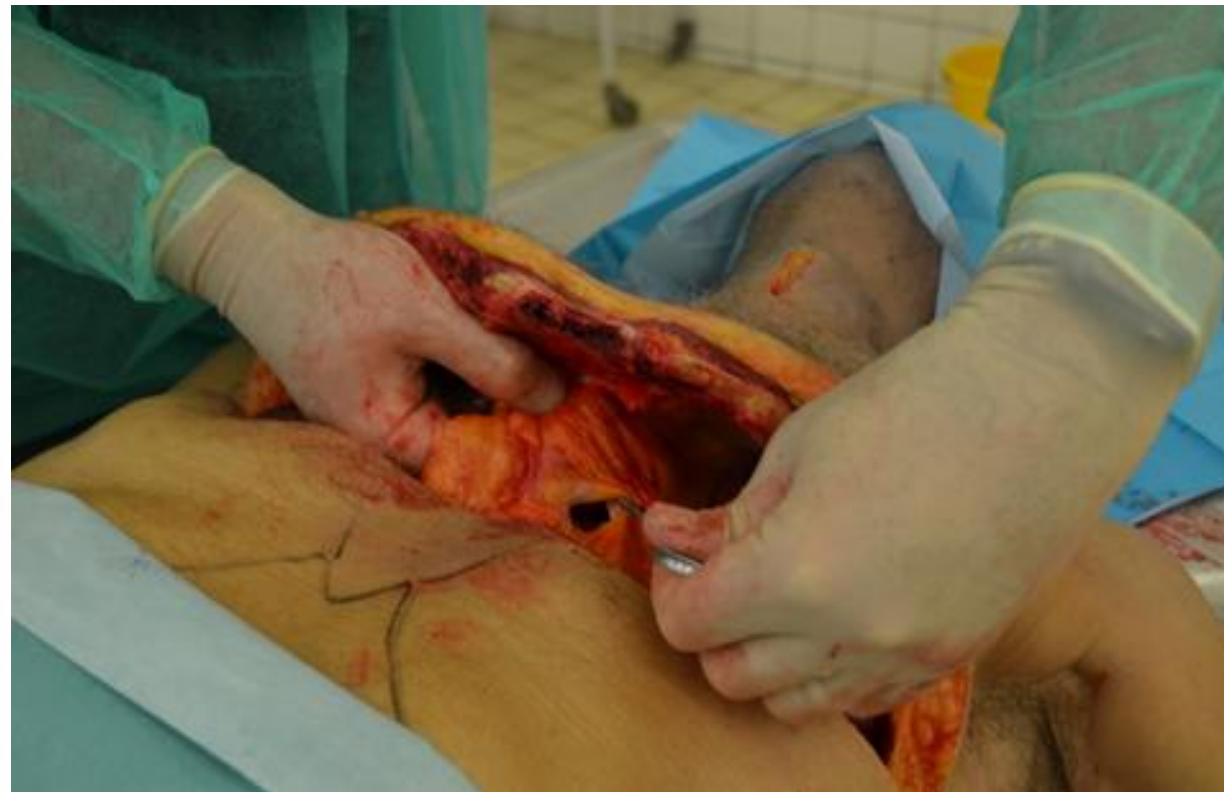

ALGORITMUS ATLS



METODIKA

- ATACC manuál
- Clamshell řez



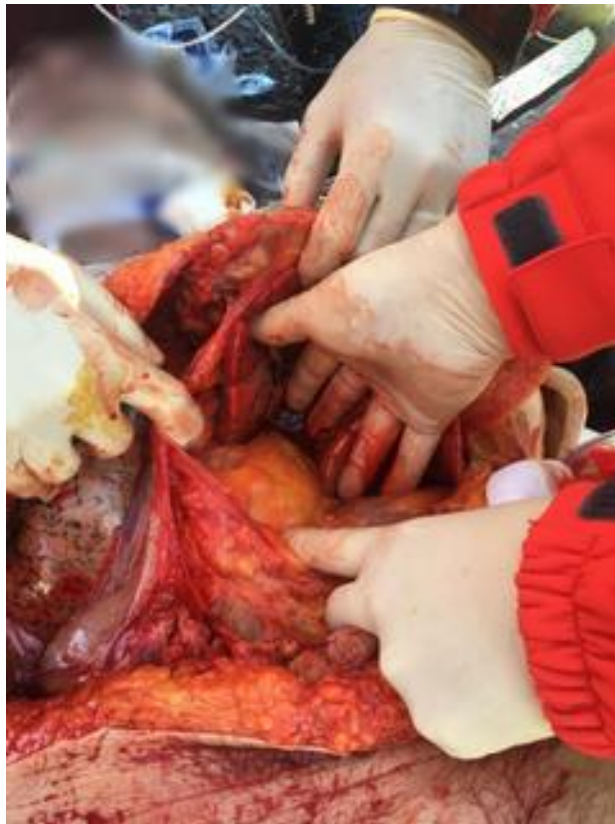

INDIKACE

- Traumatická zástava oběhu (ATLS, ATACC)
- Penetrující poranění hrudníku a srdce
- Krvácení z hrud. Drénu více 1500 ml
- Tupé poranění hrudníku a srdeční zástava
- Časový faktor: méně 10 min od zástavy
- dostupnost traumacentra
- Praxe posádky

KASUISTIKA I OPUŠTĚNÍ VOZIDLA VE VYSOKÉ RYCHLOSTI

Pracovní diagnóza



Zpráva soudního lékaře

- Mnohočetné zlomeniny 1. – 1.2 žebra oboustranně v několika liniích s úlomky pronikajícími do bobu hrudních dutin
- Zlomenina hrudní kosti
- Tříštvrtá zlomenina 5. hrudního obratle
- Zlomenina postranních výběžků 1. – 5. bederního obratle vlevo
- Zlomenina křížokýčelního skloubení oboustranně
- Tříštvrtá zlomenina horního i dolního raménka kosti stydké oboustranně
- Centrální vykloubení pravé kosti stehenní
- Lehké krvácení pod tvrdou plenu a omozečnice
- Pohmoždění a trhliny obou plic
- Zakrvácení obou hrudních dutin
- Mnohočetné trhliny jater s centrální trhlinou
- Zakrvácení břišní dutiny
- Trhlina stěny vzestupné části tlustého střeva
- Nedokrevnost orgánů
- Tržně zhmožděné rány hlavy
- Mnohočetné oděrky a podkožní krevní výrony na hlavě trupu a končetinách
-

KASIUSTIKA II ČELNÍ SRÁŽKA MOTOCYKLISTY S OSOBNÍM VOZEM

Pracovní diagnóza

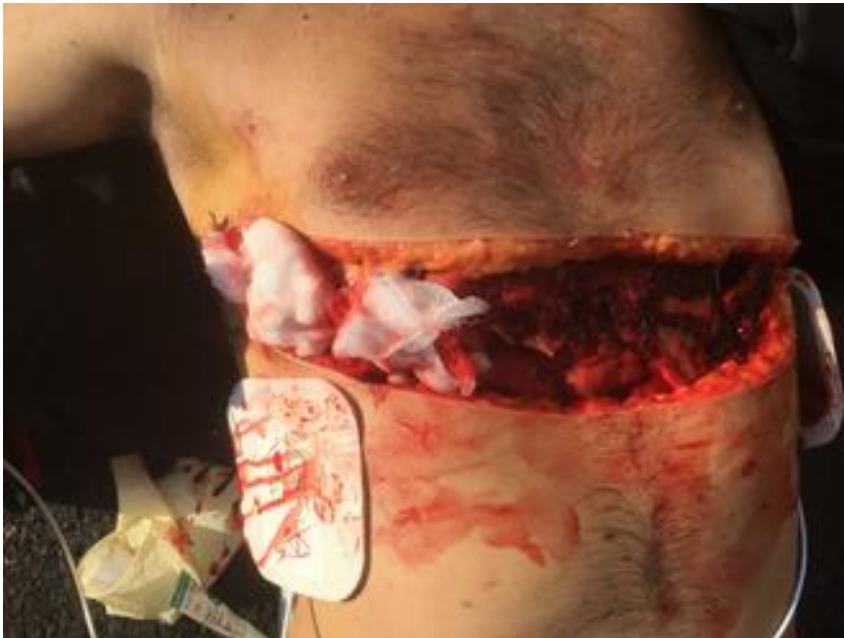

Zpráva soudního lékaře

- Roztržení skloubení mezi spodinou lební a 1. krčním obratlem
- Zlomenina těla a oblouku 4. hrudního obratle s posunem úlomků a přehmožděním hrudní míchy
- Zlomenina II. – IX. žebra oboustranně s úlomky pronikajícími do hrudní dutiny
- Zlomenina žebního výběžku 5. bederního obratle vlevo
- Zlomenina křížokýčelního skloubení vpravo
- Zlomenina spony stydké
- Pohmoždění mozkového kmene
- Krvácení pod omozečnice a do mozkových komor
- Ložiskové pohmoždění pravé plicé
- Trhlina levé plicé
- Trhlina přední stěny levé komory
- Trhlina zadní stěny pravé síně
- Trhlina přední stěny plicního kmene
- Trhlina společné krční tepny vpravo
- Roztržení hrudní srdečnice v oblouku
- Zakrvácení obou hrudních dutin
- Trhlina sleziny
- Mnohočetné povrchové i hluboké trhliny jater
- Trhlina vzestupné části tlustého střeva
- Pohmoždění závěsu střev
- Roztržení společné kyčelní tepny vpravo
- Trhliny vnitřní výstelky břišní srdečnice
- Povrchové oděrky na bradě a pravé dolní končetině
- Podkožní krevní výron na bradě a pravém boku
- Mimoto byla zjištěna nedokrevnost všech orgánů
- Úrazový otok mozku
- Stav po chirurgickém otevření hrudní dutiny a po přímé srdeční masáži
-

KASIUSTIKA III ZAVALENÍ TRAKTOREM PŘI TĚŽBĚ DŘEVA

Pracovní diagnóza



Zpráva soudního lékaře

- Sériová zlomenina žeber oboustranně, vpravo ve dvou liniích a s úlomky pronikajícími do pravé hrudní dutiny
- Zlomenina těla 1. hrudního obratle
- Ložiskové pohmoždění obou plic
- Trhlina vzestupné části hrudní srdečnice s následnou tamponádou
- Trhlina oblouku srdečnice s krvácením do levé hrudní dutiny
- Trzně zhmožděná rána na hřbetu nosu
- Tříštivá zlomenina nosních kůstek
- Trzně zhmožděná rána ústní sliznice dolního rtu.

KASIUSTIKA IV SRAŽENÝ MOTOCYKLISTA, NÁRAZ DO BETONOVÉHO SLOUPU

Pracovní diagnóza



Zpráva soudního lékaře

- Ložiskové až difúzní pohmoždění pravé plíce
- Lehké ložiskové pohmoždění levé plíce
- Trhlina bránice
- Hluboké trhliny pravého i levého laloku jater
- Trhliny obou ledvin, více vpravo
- Pohmoždění přední stěny močového měchýře
- Pohmoždění stěny a závěsu vzestupného tračníku
- Trhlina dolní duté žíly
- Stav po chirurgickém otevření dutiny hrudní oboustranně a dutiny břišní
- Stav po chirurgickém odstranění sleziny



ZÁVĚR : VÝSLEDKY

- ATACC, Londýn 2006
- Lepší výsledky bodná poranění
- 81% zemřelo na UP nebo při převozu
- 14% se dostalo z UP
- 7,5% bylo propuštěno z nemocnice
- Celkově míra přežití 10 % (HEMS London 2013)
- Mrtvější již nebude



DĚKUJI ZA POZORNOST