



KARIM

1.LF UK A VFN V PRAZE

Smutný příběh paní s apalickým stavem po hypoxické zástavě při SC

MUDr. Michal Otáhal

Klinika anesteziologie, resuscitace a intenzivní medicíny
1. lékařská fakulta UK a Všeobecná fakultní nemocnice v Praze
U nemocnice 2; 128 08 Praha 2
www.karim-vfn.cz





Pavel Herda

Sdíleno veřejně - 14. 4. 2014

Se všemi , kdo chtějí opravdově a plnohodnotně žít a naplnit slovo život a hledají na to recept , jako my vsichni, se chci podělit o jeden dílčí. Jsou náhody , které přinášejí poznání Jsou to náhody? :-)))

Proč se opakovat?

Protože opakování je matka moudrosti a zručnosti!

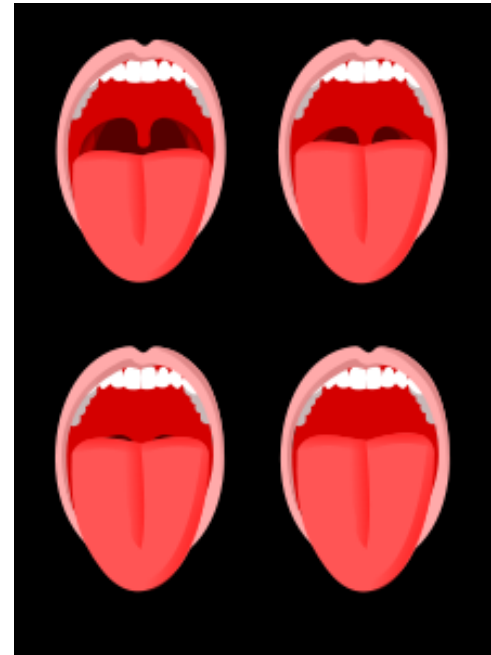**A až to VŠICHNI BUDOU UMĚT jako my
TAK my s tím MUŽEME PŘESTAT**

Anamnéza

- ročník 83
- juvenilní revmatoidní arthritida, polyartikulární forma
- sek. Coxartroza

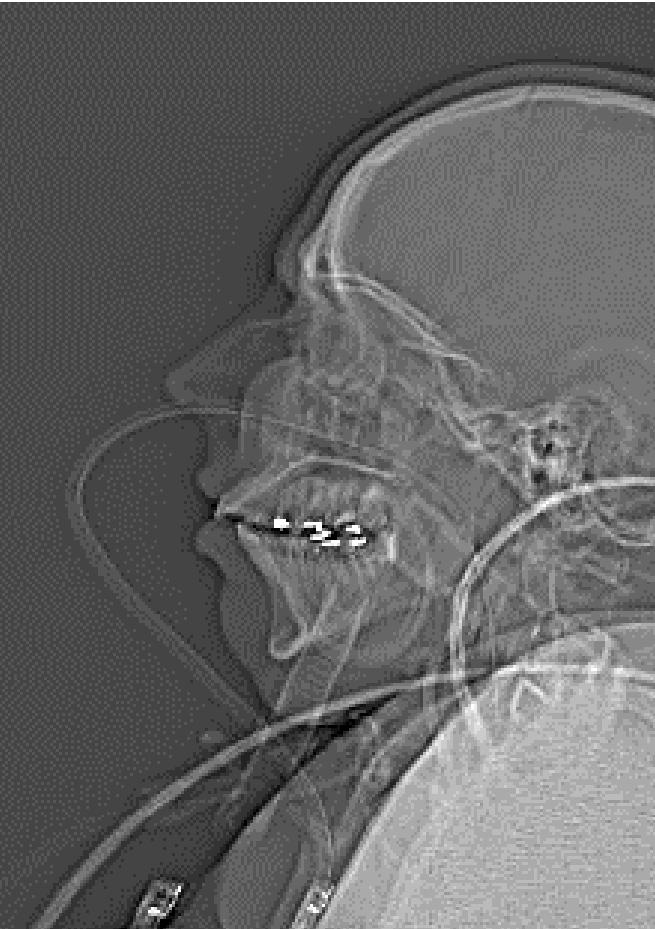
- s omezenou hybností C páteře,
- morbidně obézní s BMI 46
- přijata k **plánované SC v termínu**

- **Mallampati 2**



Anamnéza

- s omezenou hybností C páteře, morbidně obézní s BMI 46



Selhání svodné - > CA

- **24.6. 2015 pokus o svodnou anestezii neúspěšný**
- **proto zvolena CA**
- neúspěšná OTI, pokus s buží selhal, **zavedena LMA**, vybaveno dítě (2620,47cm, Apg.10/10/10)
- následně nárůst tlaků v DC, další pokus o OTI neúsp., zaveden Fast trach č3, SpO2 kolísá 60-88%, rozvoj hypertenze, tachykardie
- v době 9:05h až 10:13h opakovaně **hypoxická zástava s KPR celkem 4x**, přechodně snad ROSC
- v **9:50 kontaktován RES UP KARIM VFN** s žádostí o videolaryngoskop a pomoc při zajištění DC, údajně SpO2 50%, údajně KPR cca 10-15min.

Zajištění DC

- cca v 10:05-10:10 team KARIM (Dr. Herda+Dr.Otáhal) dorazil na sál
- pacientka ventilována přes **C-trach**, SpO2 69% na 1,0 FiO2, TK 150/100, SR tachy 140/min
- široké mydriatické zornice bez fotoreakace
- referováno podání 14mg Adrenalinu, NaHCO3 200ml
- cyanoza, masivní plicní edém

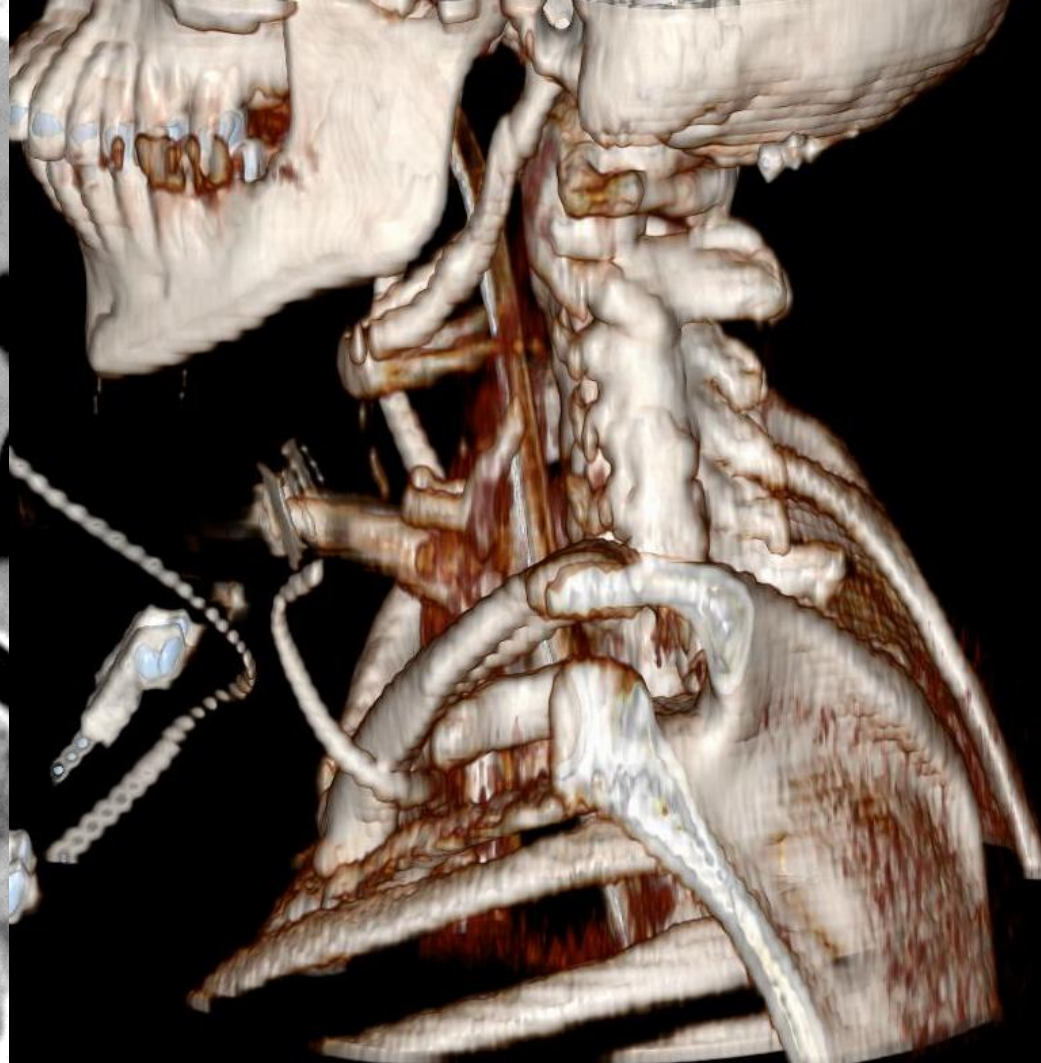
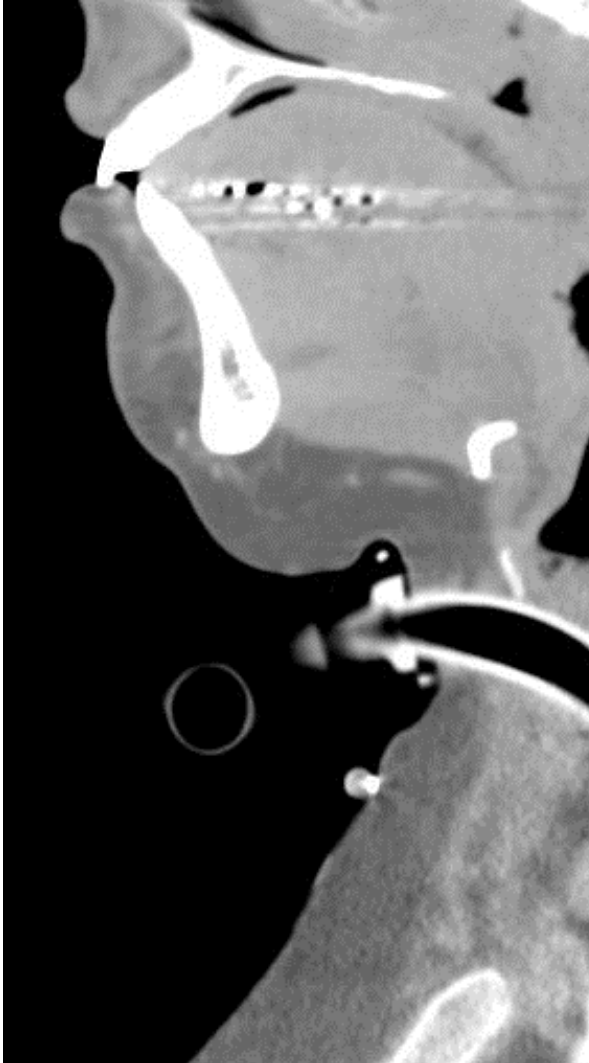- pokus o intubaci **videolaryngoskopem** selhal pro otok tkání a masivní plicní edém zcela znehledňující DC

- proto přechodně opět C-trach

Koniotomie - > BACT (CO-BACT)

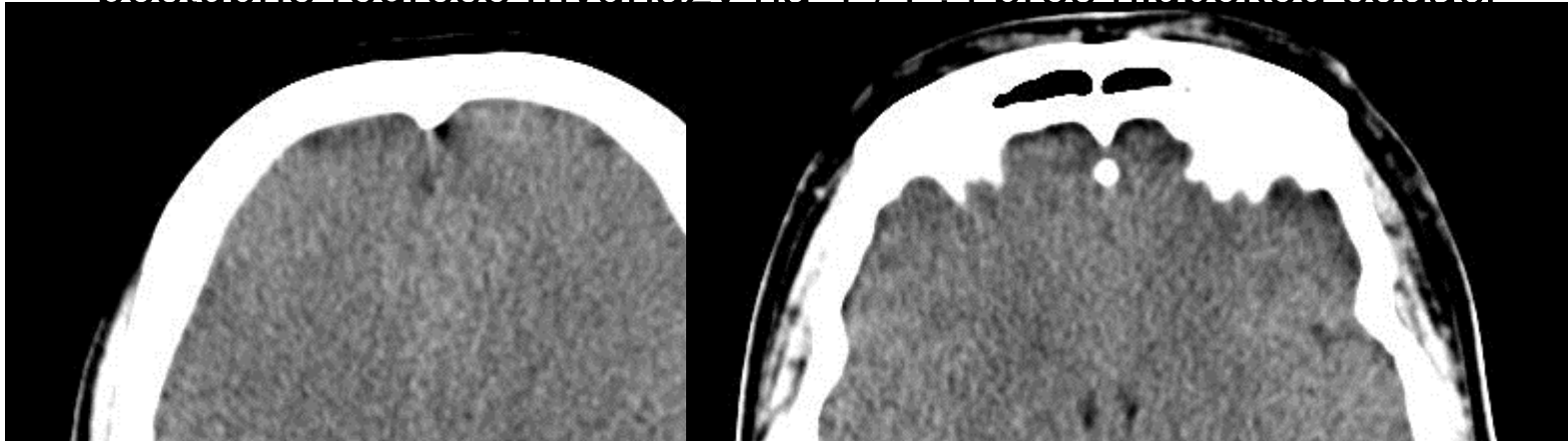
- **provedena koniostomie** setem (4mm kanyla),
přechodně SpO2 100%
- pro plicní edém **konverze na BACT**, přes zavaděč zavedena zkrácená kanyla č. 6,5
- ventilace s nutností vysokých inspir. tlaků, SpO2 100-70% na FiO2 1,0
- orientační TTE bez PNO, dobrá fce LK, štíhlá PK
- přechodně epizoda cca 4min KPR při VF, Adrenalin 2mg, NaHCO3 100ml, následně SR tachy 130/min, TK 140/100, sedace, terapeutická hypotermie
- pro venozní krvácení z koniostomie tato rozšířena, ošetřeno opichem a elektrokoagulací

RES UP KARIM



Neurologický outcome

- postupně regrese mydriázy na 4-/4- i přes hlubokou sedaci



- 16.7. EEG + konz.: Postichemická encefalopatie s odpovídajícím EEG korelátem, t.č. klinicky odpovídá apalickému syndromu - v EEG faktory nepříznivé prognosy. Celkově pravděpodobnost obnovení vědomí vedoucí k kvalitnímu životu je velmi nízká
- **20.11. 2015 trvá apalický stav**

UŽ ŽÁDNÁ HYPOXICKÁ ZÁSTAVA





KARIM

1.LF UK A VFN V PRAZE

Děkuji za pozornost

